

Primigravida Hamil 12 Minggu dengan *Atrial Septal Defect Secundum* dan Hipertensi Pulmonal Berat Janin Tunggal Hidup Intrauterin

Cindy Kesty, Nuswil Bernolian, Kgs. Irawan Satria Arjanggi

Departemen Obstetri dan Ginekologi RSUP Dr. Mohammad Hoesin, Fakultas Kedokteran
Universitas Sriwijaya, Palembang

Korespondensi: cindykestyJL18@gmail.com

Abstrak

Latar Belakang: *Atrial Septal Defect* (ASD) apabila disertai hipertensi pulmonal berat harus dikonseling karena tingginya insiden morbiditas dan mortalitas ibu dan janin.

Tujuan: Memaparkan sebuah kasus primigravida dengan ASD *secundum* dan hipertensi pulmonal berat sehingga dapat dilakukan tatalaksana dan pemilihan kontrasepsi yang sesuai.

Metode: Laporan kasus seorang wanita berusia 30 tahun, hamil 12 minggu, mengeluh sesak nafas, batuk pada malam hari, dan jantung berdebar-debar. Hasil *rontgen thoraks* menunjukkan gambaran hipertensi pulmonal disertai peningkatan vaskularisasi paru. Kateterisasi jantung menunjukkan ASD *secundum* besar, hipertensi pulmonal berat, *high flow*, *high resistance*, dan reaktif dengan tes O₂. Hasil ekokardiografi (2017) menunjukkan ASD *secundum* berat, regurgitasi trikuspid dan pulmonal moderat. Ultrasonografi abdomen menunjukkan kesan hamil 12 minggu janin tunggal hidup intrauterin, mioma uteri intramural dan subserosum, perdarahan subamnion dan subkorion. Pada pasien ini, dilakukan abortus provokatus medisinalis melalui pemberian Prostaglandin dilanjutkan dengan dilatasi dan kuretase.

Kesimpulan: Kehamilan pada wanita dengan ASD umumnya ditoleransi dengan baik, dengan luaran ibu dan janin yang baik. Pasien dengan penyakit jantung berat sebaiknya tidak hamil dan bila hamil sebaiknya diterminasi. Preparat estrogen merupakan kontraindikasi pada pasien jantung. Pemilihan kontrasepsi harus mempertimbangkan keparahan, tipe anatomis kelainan jantung, dan keinginan ibu untuk mempertahankan fungsi reproduksinya.

Kata Kunci: primigravida, ASD *secundum*, hipertensi pulmonal

Twelve Week Primigravid Pregnant Women with *Atrial Septal Defect Secundum* and Severe Pulmonary Hypertension Single Live Fetus Intrauterine

Abstract

Background: *Atrial Septal Defect* (ASD) with severe pulmonary hypertension should be counseled because of the high incidence of maternal and fetal morbidity and mortality.

Objective: Describing a case of primigravida with ASD *secundum* and severe pulmonary hypertension so that appropriate management and contraception can be selected.

Method: A 30-year-old woman, 12 weeks pregnant, suffered from shortness of breath, coughing at night, and palpitations. Chest X-ray showed pulmonary hypertension with increased pulmonary vascularity. Cardiac catheterization showed a large ASD *secundum*, severe pulmonary hypertension, high flow, high resistance, and reactive O₂ test. Echocardiography (2017) showed severe ASD *secundum*, moderate tricuspid, and pulmonary regurgitation. Abdominal ultrasonography showed 12 weeks gestational age single live fetus intrauterine, intramural and subserosal uterine myoma, and also subamniotic and subchorionic bleeding. We did provoked abortion using Prostaglandin continued with dilatation and curettage.

Conclusion: Pregnancy in women with ASD is generally well tolerated, with good maternal and fetal outcomes. Patients suffered from severe heart disease should not be pregnant, and if necessary get pregnancy terminated. Estrogen preparations are contraindicated in these patients. The choice of contraception must consider the severity, the anatomy of heart abnormality, and mother's desire to maintain her reproductive function.

Key words: primigravida, ASD *secundum*, pulmonary hypertension.

Pendahuluan

Di Indonesia belum ada angka yang pasti mengenai kejadian Penyakit Jantung Bawaan (PJB). Literatur yang ada menunjukkan prevalensi 0,5–0,8% pada kelahiran hidup. Dengan mengacu pada hal tersebut, pada tahun 2005 diperkirakan antara 24.000 sampai 38.000 bayi dilahirkan dengan penyakit jantung bawaan. Sementara itu, Surabaya merupakan kota terpadat di Jawa Timur dengan jumlah penduduk pertengahan tahun 2005 mencapai 2.698.972, dengan angka kelahiran 43.978. Dengan demikian, kejadian PJB diperkirakan antara 220 sampai 352 pada tahun tersebut.¹

Prevalensi kelahiran di Amerika Serikat untuk *Atrial Septal Defect* (ASD) berkisar antara 13,63 dan 100,18 per 10.000 kelahiran. Rata-rata di Texas untuk tahun 1992-2002 adalah 40,12 kasus per 10.000 kelahiran.² *Atrial Septal Defect secundum* biasanya lebih banyak terjadi pada perempuan daripada laki-laki, dengan rasio perempuan dibanding laki-laki yaitu 2:1.³

Wanita hamil dengan hipertensi pulmonal berat harus dikonseling karena tingginya insiden morbiditas dan mortalitas ibu dan janin. Dengan tidak adanya hipertensi pulmonal, kehamilan pada wanita dengan ASD umumnya ditoleransi dengan baik. Namun, perubahan hemodinamik sepanjang kehamilan dapat meningkatkan risiko komplikasi, terutama pada wanita yang ASD-nya tidak diperbaiki. Aritmia merupakan komplikasi yang paling umum dan terjadi pada 4-5%, diikuti oleh emboli paradoks pada 2-5%.⁴

Laporan Kasus

Seorang wanita berusia 30 tahun berobat ke RSMH dengan keluhan sering sesak nafas bila beraktivitas berat. Saat ini, pasien sesak apabila berjalan kurang dari 50 meter, atau naik tangga. Pasien didiagnosis dengan ASD

dan hipertensi pulmonal pada 2010 saat *medical check up* karyawan, pasien kemudian ke SpJP diberikan digoksin 1x1/2 tablet, spironolakton 3x25 mg, furosemid 1x1/2 tablet. Penderita menikah 6 tahun dan tidak disarankan untuk hamil. Selama pengobatan penderita sudah sering ekokardiografi, dan pernah direncanakan untuk pemasangan balon untuk menutup ASD namun gagal karena tidak lolos skrining karena tidak ada posisi untuk mengaitkan balon. Pasien mengaku terlambat menstruasi 2 setengah bulan, mual, dan payudara tegang. Saat ini penderita mengeluhkan sesak nafas, bertambah seiring bertambahnya usia kehamilan, batuk pada malam hari ataupun jantung yang berdebar-debar. Awalnya penderita disarankan untuk terminasi, namun ingin tetap mempertahankan kehamilannya. Oleh karena keluhan dirasakan semakin berat, pasien kemudian mengubah keputusannya.

Pada pemeriksaan fisik, didapatkan murmur di katup pulmonal dan trikuspid, fundus uteri 2 jari atas simfisis, *ballotement* eksterna tidak ada, simetris, lemas. Hasil rontgen *thoraks* menunjukkan gambaran hipertensi pulmonal disertai peningkatan vaskularisasi paru (Gambar 1) serta hasil elektrokardiogram menunjukkan deviasi aksis ke kanan, hipertrofi ventrikel kanan, dan iskemia inferior (Gambar 2). Hasil pemeriksaan kateterisasi jantung menunjukkan ASD *secundum* besar, hipertensi pulmonal berat, *high flow*, *high resistance*, dan reaktif dengan tes O₂. Hasil ekokardiografi (2017) menunjukkan ASD *secundum* berat + regurgitasi trikuspid moderat + regurgitasi pulmonal moderat (Gambar 3). Pemeriksaan ultrasonografi abdomen menunjukkan kesan hamil 12 minggu janin tunggal hidup intrauterin, mioma uteri intramural dan subserosum, perdarahan subamnion dan subkorion (Gambar 4).

Pembahasan

Penderita telah mengetahui menderita kelainan jantung kongenital sejak usia 22 tahun. Data ini diperoleh saat pasien *medical check up* untuk tempat kerjanya. Faktor ekonomi yang tidak terlalu mendukung juga menyebabkan penderita tidak melakukan kontrol secara teratur. Pada kasus ini, pasien datang sudah terdiagnosis dengan ASD *secundum* besar dan hipertensi pulmonal berat, diagnosis ini ditegakkan dari anamnesis, pemeriksaan fisik, dan penunjang. Dari anamnesis sesuai karena sebagian besar pasien ASD asimtomatik, terutama pada bayi dan anak kecil. Bila pirau cukup besar, pasien mengalami sesak napas, sering mengalami infeksi paru, dan berat badan akan sedikit turun. Pasien ini sering mengeluhkan sesak napas terutama saat aktivitas sehari-hari, jantung berdebar dan nyeri dada, tidak pernah *sianotik*.

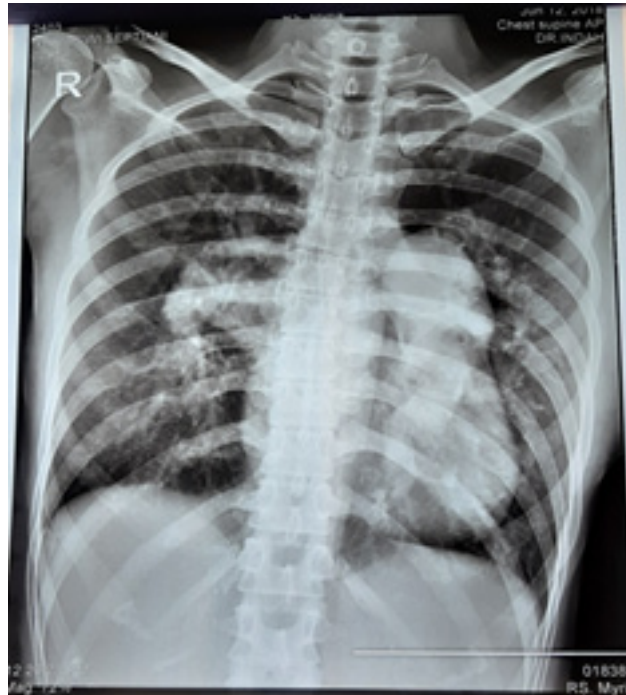Dari hasil pemeriksaan fisik biasanya ditemukan bising sistolik tipe *ejeksi* pada daerah pulmonal pada garis *sternal* kiri atas, bising mid diastolik pada daerah trikuspid, dapat menyebar ke *apeks*, pada pasien ini diperoleh bising pada daerah *pulmonal* dan trikuspid, juga diikuti dengan meningkatnya tekanan vena jugularis. Sementara itu, dari hasil pemeriksaan penunjang didapatkan defek ASD *secundum* besar dan hipertensi pulmonal dari pemeriksaan ekokardiografi, dan kateterisasi, aksis jantung deviasi ke kanan dan hipertrofi ventrikel kanan jika dinilai dari hasil elektrokardiografi, sesuai dengan teori yang ada. Dari hasil pencitraan dengan *rontgen thoraks* menunjukkan atrium kanan yang menonjol dan konus *pulmonalis* yang menonjol. Jantung hanya sedikit membesar dan corakan vaskularisasi paru yang prominen. Untuk kehamilannya, pasien didiagnosis 12 minggu dari biometri CRL yang diperoleh pada trimester pertama.

Keadaan umum ibu dan kondisi janin baik, namun kondisi ibu bertambah berat

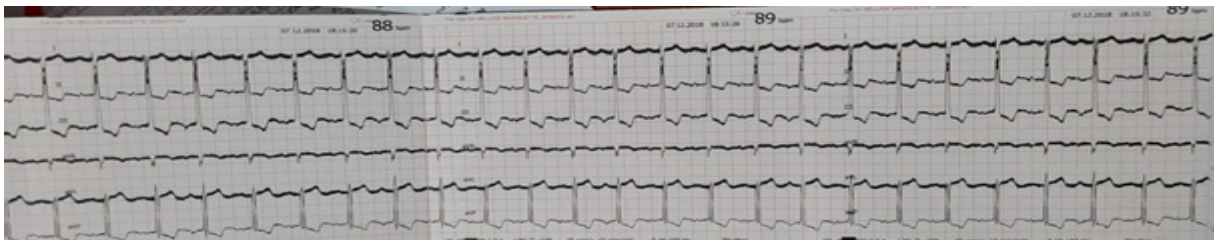
seiring bertambahnya usia kehamilan. Berdasarkan klasifikasi NYHA, pasien ini masuk dalam stratifikasi kelas dua, karena pasien masih bisa beraktivitas fisik sehari-hari tetapi aktivitas tersebut akan membuatnya sesak.⁵⁻⁷ Berdasarkan riwayat yang ada, pasien pernah masuk stratifikasi NYHA yang lebih buruk (III/IV) hampir setiap saat pasien tidak teratur mengonsumsi obat-obatannya. Konseling prakonsepsi sudah dilakukan namun pasien tidak menggunakan kontrasepsi apapun sehingga kehamilan terjadi pada tahun ke-enam pernikahannya.

Perubahan hemodinamik yang terjadi selama kehamilan akan memperberat kerja jantung, penambahan volume, peningkatan *cardiac output* dan denyut jantung, sangat berpengaruh dengan performa pasien, apalagi pada pasien dengan faktor risiko yang sudah ada sebelumnya. *Atrial Septal Defect* yang berat akan menurunkan toleransi terhadap kehamilan dan meningkatkan risiko morbiditas dan mortalitas maternal. *Atrial Septal Defect* dapat disertai *Eisenmenger syndrome*, yang ditandai aliran darah balik dari bilik atrium kanan ke kiri.⁵⁻⁷ Dari hasil ekokardiografi pada pasien ini di 2017 didapatkan aliran sudah dua arah, dari kiri ke kanan dan sebaliknya. Pada penilaian faktor risiko jantung terhadap prognosis kehamilannya, didapatkan prognosis untuk mortalitas maternal 30-50%, angka ini diperoleh karena ada faktor risiko besar berupa hipertensi pulmonal, dan pada pasien ini masuk dalam klasifikasi hipertensi pulmonal berat.^{7,8}

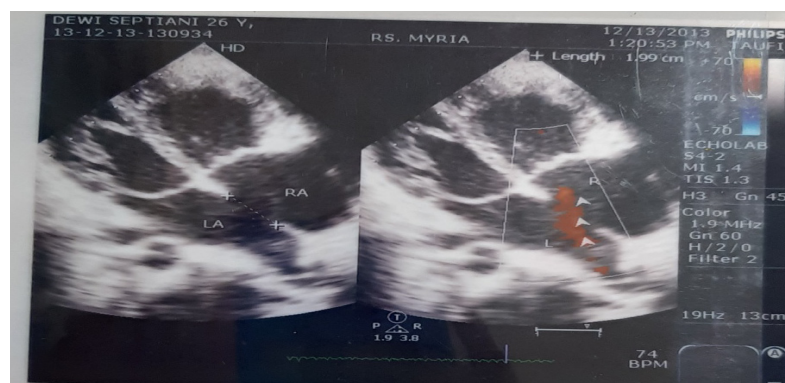
Jadi, kehamilan akan memperberat kondisi klinis ibu dengan ASD dan hipertensi pulmonal berat karena peningkatan beban hemodinamik, sementara untuk ASD dan hipertensi pulmonal sendiri baru akan menunjukkan gangguan kepada kehamilan pada trimester dua atau tiga, baik ke maternal seperti preeklamsia, ataupun ke fetal (morbiditas dan mortalitas).⁴



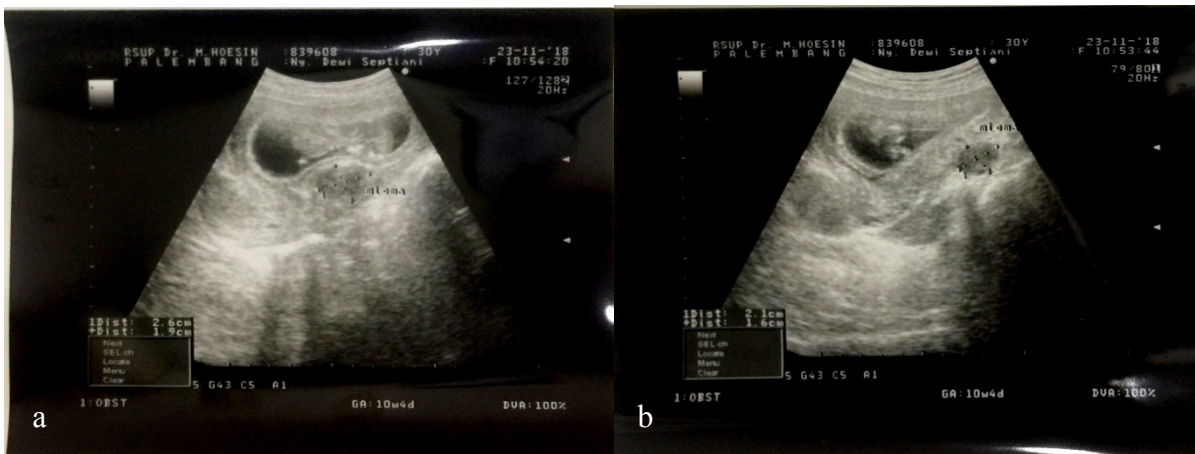
Gambar 1. Hasil *rontgen thoraks* menunjukkan gambaran hipertensi pulmonal disertai peningkatan vaskularisasi paru.



Gambar 2. Hasil elektrokardiografi menunjukkan deviasi aksis ke kanan, hipertrofi ventrikel kanan, dan iskemia inferior.



Gambar 3 Hasil ekokardiografi menunjukkan ASD *secundum* berat + regurgitasi trikuspid moderat + regurgitasi pulmonal moderat.



Gambar 4.a dan 4.b. Hasil USG menunjukkan hamil 12 minggu janin tunggal hidup intrauterin, mioma uteri intramural dan subserosum, perdarahan subamnion dan subkorion

Pilihan terbaik untuk pasien ini adalah menghindari kehamilan. Dalam posisi penyakit jantung yang berat dan dengan adanya faktor risiko mortalitas maternal hingga 50% pada pasien dengan hipertensi pulmonal dalam kehamilan, maka kehamilan saat ini sebaiknya tidak dilanjutkan. Beban hemodinamik maternal akan mulai terasa saat 5-6 minggu kehamilan, dan maksimal pada 28 minggu kehamilan.⁹⁻¹¹ Pilihan terminasi pada pasien ini, karena masih trimester pertama adalah abortus provokatus medisinalis dengan cara dilatasi dan kuretase. Pasien direncanakan untuk diberikan preparat prostaglandin untuk dilatasi serviks dan apabila sudah bisa diakses ke kavum uteri maka akan dilakukan kuretase.

Langkah berikutnya adalah memberikan *informed consent* dan *informed choice* se jelas mungkin terhadap penderita dan keluarganya mengenai keadaan penyakit dan kemungkinan komplikasi yang dapat timbul pada ibu. Jika masih mengharapkan keturunan, penderita dapat menggunakan kontrasepsi apapun kecuali hormonal yang mengandung estrogen.¹¹ Setelah diskusi dengan pasien dan keluarga, mereka menghendaki terminasi kehamilan, dan menggunakan IUD sebagai kontrasepsinya.

Kesimpulan

Kehamilan dapat menimbulkan komplikasi pada jantung dan sebaliknya penyakit jantung itu sendiri dapat menyebabkan gangguan pada kehamilan. Penanganan wanita hamil dengan penyakit jantung sebaiknya dilakukan dengan kerjasama antara dokter spesialis kandungan, penyakit dalam divisi kardiologi, anestesi. Kehamilan pada wanita dengan penyakit jantung bawaan dipengaruhi oleh faktor-faktor status fungsional jantung, diagnosis anatomi, ada tidaknya hipertensi pulmonal dan tipe operasi dan derajat kecacatan. Penatalaksanaan dalam persalinan pada penderita dengan penyakit jantung akan berbeda tergantung dengan derajat penyakitnya. Pasien dengan penyakit jantung berat sebaiknya tidak hamil, dan bila hamil sebaiknya diterminasi. Preparat estrogen merupakan kontraindikasi pada penderita jantung. Pemilihan kontrasepsi harus mempertimbangkan keparahan dan tipe anatomis kelainan jantung, demikian juga keinginan ibu untuk mempertahankan fungsi reproduksinya.

Daftar Pustaka

1. Agus Cahyono dan Machrus A Rachman.

- Clinical research: the cause of mortality among congenital heart disease patients in pediatric ward, Soetomo general hospital (2004-2006). *Indonesian J Cardiol.* 2007; 28(4): 279-84.
2. Scheuerle A. Clinical differentiation of patent foramen ovale and secundum atrial septal defect: a survey of pediatric cardiologists in Dallas, Texas, USA. *J Registry Manag.* 2011;38:4-8.
 3. Gessner IH, Neish SR. Ostium secundum atrial septal defect, 2016. Available at: <https://emedicine.medscape.com/article/890991-overview>. Accessed February 20th, 2019.
 4. Bredy C, Mongeon FP, Leduc L, Dore A, Khairy P. Pregnancy in adults with repaired/unrepaired atrial septal defect. *J Thorac Dis.* 2018;10(24):S2945-52.
 5. Ghanie A. *Buku Ajar Ilmu Penyakit Dalam: Penyakit jantung kongenital pada dewasa.* Jakarta: Interna Publishing. 2007;4:1641-4.
 6. Ottaviani G and Buja LM. *Cardiovascular Pathology: Congenital heart disease: pathology, natural history, and interventions.* USA: Academic Press, 2016.
 7. Djer MM, Madiyono B. Tatalaksana penyakit jantung bawaan. *Sari Pediatri.* 2000;2(3):155-62.
 8. Corne J, Carroll M, Delany D, Brown I. *Chest X-Ray Made Easy.* London: Churcill Livingstone, 2002.
 9. Ekayuda, Iwan. *Radiologi Diagnostik.* Jakarta: Balai Penerbit FK UI. 2005:184-8.
 10. Budoff JM, Shinbane JS. *Cardiac CT Imaging Diagnosis of Cardiovascular Disease.* USA: Springer, 2016.
 11. Klein LL, Galan HL. Cardiac disease in pregnancy. *Obstet Gynecol Clin N Am.* 2004; 31: 429–59.