

УДК 617.7-007.681:617.741-004.1]-089

КОМБИНИРОВАННАЯ НЕПРОНИКАЮЩАЯ ГЛУБОКАЯ СКЛЕРЭКТОМИЯ И ФАКОЭМУЛЬСИФИКАЦИЯ С ФЕМТОСОПРОВОЖДЕНИЕМ У БОЛЬНЫХ С КАТАРАКТОЙ И ГЛАУКОМОЙ

Анисимова С.Ю., д.м.н., профессор кафедры офтальмологии, генеральный директор;

Анисимов С.И., д.м.н., профессор кафедры офтальмологии, научный директор;

Новак И.В., врач-офтальмолог;

Арутюнян Л.Л., к.м.н., врач-офтальмолог;

Чигованина Н.П., врач-офтальмолог;

Загребельная Л.В., к.м.н., врач-офтальмолог;

Полякова К.М., врач-офтальмолог.

Глазной центр «Восток-Прозрение», 123557, Российская Федерация, Москва, Большой Тишинский пер., 38.

Авторы не получали финансирование при проведении исследования и написании статьи.

Конфликт интересов: отсутствует.

Резюме

Проблема хирургического лечения катаракты у больных с сопутствующей глаукомой много лет привлекает внимание офтальмологов.

Большинство хирургов отдают предпочтение одномоментным комбинированным вмешательствам. Антиглаукоматозный компонент такого вмешательства — непроникающая глубокая склерэктомия (НГСЭ), дает минимальное количество осложнений. Фемтосопровождение позволяет увеличить атравматичность факоэмульсификации.

ЦЕЛЬ. Оценка эффективности и безопасности факоэмульсификации с фемтосопровождением при сочетании глаукомы и катаракты в комбинации с НГСЭ.

МАТЕРИАЛЫ И МЕТОДЫ. Группы пациентов различались по методу хирургического вмешательства:

- 1) факоэмульсификация (269 глаз, 213 пациентов);
- 2) факоэмульсификация с фемтосопровождением (461 глаз, 320 пациентов);
- 3) факоэмульсификация с НГСЭ с имплантацией дренажа Ксенопласт (11 глаз, 7 пациентов);
- 4) факоэмульсификация с НГСЭ с имплантацией дренажа Ксенопласт с фемтосопровождением (53 глаза, 42 пациента).

РЕЗУЛЬТАТЫ. Острота зрения до операции в 1-й группе составила в среднем 0,13, во 2-й группе — 0,23, в 3-й — 0,24, в 4-й — 0,14; через 1 мес. после операции 0,67; 0,72; 0,66; 0,68 соответственно

ВГД в первых двух группах в первый день после операции было практически идентично.

Фемтолазерное сопровождение во всех случаях помогало хирургу сократить время интраокулярной работы. Ни в одном случае комбинированного вмешательства не было интраоперационных геморрагических осложнений.

В группе комбинированных вмешательств ВГД было нормализовано к 5-10 суткам после операции.

ЗАКЛЮЧЕНИЕ. Комбинированная факоэмульсификация и НГСЭ с имплантацией Ксенопласта является эффективным, безопасным вмешательством для лечения больных катарактой и глаукомой в амбулаторных условиях.

Фемтосопровождение факоэмульсификации позволяет сократить время интраокулярной работы хирурга, не приводит к увеличению количества операционных и послеоперационных осложнений.

КЛЮЧЕВЫЕ СЛОВА: фемтолазер, катаракта, глаукома, факоэмульсификация, непроникающая глубокая склерэктомия.

Для контактов:

Анисимова Светлана Юрьевна, e-mail: vostok-prozrenie@yandex.ru

ENGLISH

COMBINED NON-PERFORATING DEEP SCLEROTOMY AND FEMTOASSISTED PHACOEMULSIFICATION IN PATIENTS WITH CATARACT AND GLAUCOMA

ANISIMOVA S.Y., Med.Sc.D., Professor Department of Ophthalmology, General Director;

ANISIMOV S.I., Med.Sc.D., Professor Department of Ophthalmology, Scientific Director;

NOVAK I.V., M.D.;

ARUTYUNYAN L.L., Ph.D., M.D.;

CHIGOVANINA N.P., M.D.;

ZAGREBELNAYA K.V., Ph.D., M.D.;

POLYAKOVA K.M., M.D.

Eye center "East Sight Recovery" LLC, 38 Bolshoi Tishinski pereulok, Moscow, Russian Federation, 123557.

Conflicts of Interest and Source of Funding: none declared.

Abstract

The problem of cataract treatment in patients with coexisting glaucoma attracts attention of ophthalmologists for many years. Most of them prefer combined surgery in these cases. Antiglaucomatous component of such treatment — non-penetrating deep sclerotomy (NPDS) has less complications and Femtosecond laser assistance can decrease the trauma of phacoemulsification.

PURPOSE: The purpose of this work was to evaluate the effectiveness and safety of femtoassisted phacoemulsification with NPDS in cases of glaucoma and cataract combination.

MATERIALS AND METHODS: All the patients were divided to groups according to the procedure performed:

- 1) phacoemulsification (269 eyes, 213 patients);
- 2) femtoassisted phacoemulsification (461 eyes, 320 patients);
- 3) phacoemulsification with NPDS and Xenoplast drainage implantation (11 eyes, 7 patients);

4) femtoassisted phacoemulsification with NPDS and Xenoplast drainage implantation (53 eyes, 42 patients).

RESULTS: Vision acuity before operation in average was: 1 group — 0.13; 2 group — 0.23; 3 group — 0.24; 4 — 0.14. 1 months after operation it was 0.67; 0.72; 0.66 and 0.68 correspondingly. IOP in first two groups 1 day after the surgery was identical. Femtolaser assistance in all cases decreased the intraocular working time. There were no cases of hemorrhage intraoperative complications. In groups of combined surgery IOP normalized by 5-10 day after the surgery.

CONCLUSIONS: Combined phacoemulsification and NPDS with Xenoplast implantation is safe and effective procedure.

Femtoassistance in cataract surgery can decrease intraocular operation time and doesn't lead to intraoperative and postoperative complications increase.

KEYWORDS: femtolaser, cataract, glaucoma, phacoemulsification, non-penetrating deep sclerectomiya.

Проблема хирургического лечения катаракты у больных с сопутствующей глаукомой много лет привлекает внимание офтальмологов. Большинство из них отдают предпочтение одномоментным комбинированным вмешательствам [1, 6]. Такой подход привлекателен тем, что позволяет одновременно нормализовать ВГД и повысить остроту зрения.

Вместе с тем комбинированная процедура сложнее. Глаза с сопутствующей глаукомой дают хирургу меньше шансов надеяться на неосложненную хирургию катаракты [1]. Трудности хирургии катаракты на глаукомных глазах определяются противоречием между необходимостью работы инструментами в области зрачка с неизбежностью механического воздействия на капсулу хрусталика и связочный аппарат и реальным состоянием этих структур при глаукоме [1, 6]. Что касается выбора антиглаукоматозного компонента комбинированного вмешательства, то вне конкуренции, на наш взгляд, остается непроникающая глубокая склерэктомия (НГСЭ), которая дает минимальное количество осложнений и максимально адаптирована к комбинированному применению с фактоэмульсификацией [5]. Развитие технического обеспечения фактоэмульсификации привело к возникновению так называемого фемтосопровождения фактоэмульсификации [8, 9]. Наш первый опыт в этой области позволил на практике оценить увеличение атравматичности фактоэмульсификации при осуществлении предварительного фемтокапсулорексиса и фемтофрагментации ядра катаракты [2-4]. Поскольку уменьшение механической нагрузки на капсулу и связочный аппарат наиболее актуально для глаукомных глаз, в которых чаще наблюдаются дистрофические изменения в области иридохрусталиковой диафрагмы

укоматозного компонента комбинированного вмешательства, то вне конкуренции, на наш взгляд, остается непроникающая глубокая склерэктомия (НГСЭ), которая дает минимальное количество осложнений и максимально адаптирована к комбинированному применению с фактоэмульсификацией [5]. Развитие технического обеспечения фактоэмульсификации привело к возникновению так называемого фемтосопровождения фактоэмульсификации [8, 9]. Наш первый опыт в этой области позволил на практике оценить увеличение атравматичности фактоэмульсификации при осуществлении предварительного фемтокапсулорексиса и фемтофрагментации ядра катаракты [2-4]. Поскольку уменьшение механической нагрузки на капсулу и связочный аппарат наиболее актуально для глаукомных глаз, в которых чаще наблюдаются дистрофические изменения в области иридохрусталиковой диафрагмы

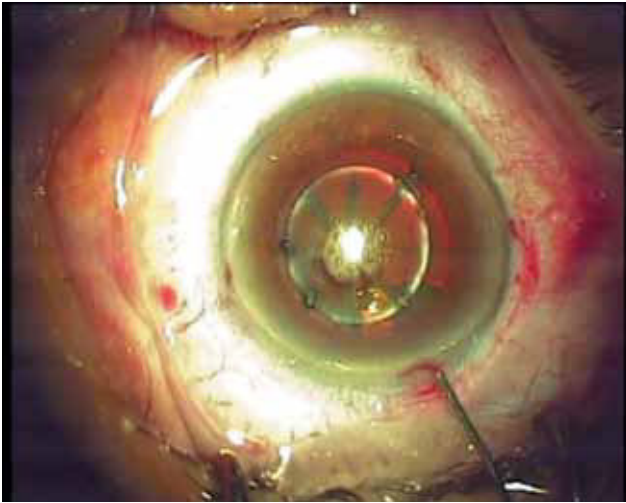


Рис. 1. Вид глаза после завершения фемтоэтапа при ФЭ с ФС

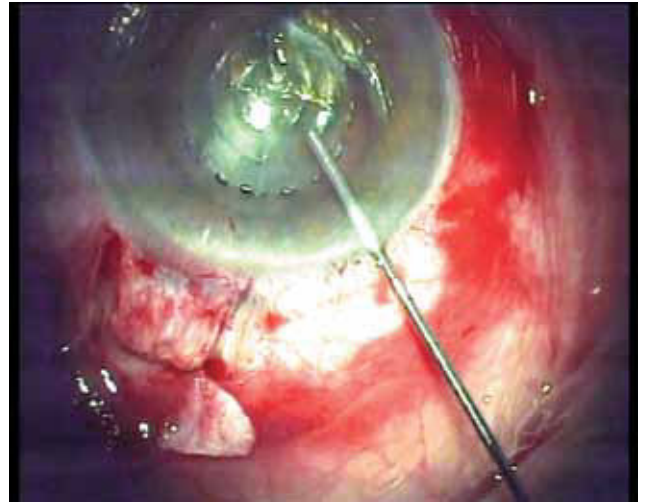


Рис. 2. Вид глаза после завершения фемтосопровождения и основного этапа НГСЭ при комбинированной ФЭ с ФС и НГСЭ

[1, 7], мы попытались оценить эффективность фокоемульсификации с фемтосопровождением (ФЭ ФС) в глаукомных глазах, однако в доступных литературных источниках подобной информации не обнаружили. Вопрос о влиянии ФЭ на послеоперационное внутриглазное давление (ВГД) достаточно изучен [10], но мы не обнаружили информации о влиянии ФЭ ФС на офталмотонус в послеоперационном периоде, в частности у глаукомных больных.

Цель настоящего исследования — оценка эффективности и безопасности факоемульсификации с фемтосопровождением в глаукомных глазах в комбинации с непроникающей глубокой склерэктомией.

Материалы и методы

Был прооперирован и обследован 721 пациент (794 глаза) в возрасте от 44 до 86 лет (54% женщин и 46% мужчин). Из них были сформированы группы, прооперированные следующими методами:

- 1) 1-я группа — факоемульсификация (ФЭ) (269 глаз);
- 2) 2-я группа — факоемульсификация с фемтосопровождением (ФЭ с ФС) (461 глаз) (рис. 1);
- 3) 3-я группа — факоемульсификация с непроникающей глубокой склерэктомией с имплантацией дренажа коллагенового антиглаукоматозного (ДКА) Ксенопласт (ФЭ с НГСЭ) (11 глаз);
- 4) 4-я группа — факоемульсификация с непроникающей глубокой склерэктомией с имплантацией ДКА Ксенопласт с фемтосопровождением (ФЭ с ФС с НГСЭ) (53 глаза) (рис. 2).

При этом исследование носило характер проспективного сплошного, поскольку анализировали результаты всех операций, проведенных в период исследования, который начинался с момента

запуска фемтолазера в эксплуатацию, и ни один пациент не был выведен из исследованных групп.

Группы сравнения также формировались при сплошном исследовании, но оно носило ретроспективный характер глубиной до 4 мес. для 1-й группы и 1 мес. — для 3-й группы.

До и после операции пациенты проходили рутинное офтальмологическое исследование с целью планирования операции и точного расчета ИОЛ для достижения требуемой индивидуальной целевой рефракции. Кроме того, в процессе диагностики устанавливали уровень предоперационного ВГД, стадию глаукомы.

Дополнительно проводили оптическую когерентную томографию (ОКТ) сетчатки, исследование на аппарате ORA (определяли Pg). Интраоперационное измерение ВГД выполняли с помощью ручного тонометра «Топо-рен» AVIA («Reichert», США)

Предоперационная подготовка. Согласно рекомендации Европейского общества катарактальных и рефракционных хирургов, всем пациентам за 2 дня до операции назначался 0,5% левофлоксацин (офтаквикс) по 1 капле 4 раза в день, НПВС — индоколлир 3 раза в день или неванак 3 раза в день; мидриатик — тропикамид 1%. В случае невозможности достижения мириаза для проведения фемтокапсулорексиса (менее 5 мм) таким пациентам заранее планировали ФЭ без ФС.

Факоемульсификацию выполняли с помощью факоемульсификатора «Stellaris-PC» («Bausch + Lomb», США). Фемтолазерное сопровождение выполнялось на установке «Victus», фирмы «Technolas Perfect Vision», ФРГ (входит в группу «Bausch + Lomb», США), с программным обеспечением в версиях 2.5. и 2.7. Версия 2.7, в отличие от версии 2.5, позволяет делать фемтотуннели на месте проведения парцентезов и основной туннель с заданным профилем

Параметры настройки фемтосекундного лазера

Таблица 1

Группы пациентов	Диаметр капсуло-рексиса (мм)	Энергия капсуло-рексиса (нДж)	Энергия фрагментации ядра (нДж)	Количество радиальных паттернов
ФЭ	5	-	-	-
ФЭ с ФС	4,7-5,2	5000	8000	6-8
ФЭ с ФС с НГСЭ	4,7-5,0	5000-5200	8000	8

и размерами. Отмеченные отличия в группах связаны с более медленным достижением мидаза у пациентов с глаукомой. При фрагментации ядра хрусталика у глаукомных пациентов использовали только радиальные паттерны фрагментации ядра на 8 частей.

Характеристики параметров фемтолазерного сопровождения отображены в табл. 1.

Для интраокулярной коррекции использовали следующие виды интраокулярных линз (ИОЛ): «AcrySof» («Alcon», США), «enVista» («Bausch + Lomb», США), «Акристайл» («Трансконтакт», Россия), «Ноуа» (Япония). Таким образом, было имплантировано примерно одинаковое количество гидрофильных и гидрофобных ИОЛ (табл. 2).

В качестве антиглаукоматозного компонента использовали непроникающую глубокую склерэктомию (НГСЭ) с имплантацией коллагенового дренажа ДКА Ксенопласт, фирмы «Трансконтакт», Москва.

Все операции проводились в амбулаторных условиях, через 1 час после операции пациенты были отправлены домой. Осмотры проводились на 1, 3, 7, 14 сутки, 1 мес. после операции.

Послеоперационное ведение было стандартным: комбинированные стероидные препараты в сочетании с антибиотиками (2-3 недели) и нестероидные противовоспалительные препараты 4 раза в день (4 недели), гипотензивные средства, оквис 0,3% как протектор тканей глаза до 1-2 мес. после операции.

В послеоперационном периоде также проводили инструментальное обследование пациентов, которое включало контроль ВГД по Гольдману (Pг).

Математическая обработка проводилась методами вариационной статистики. Критерий достоверности $p < 0,05$. Статистическую обработку данных производили с помощью лицензионного пакета SPSS.10.

Результаты

Наложение вакуумного кольца перед процедурой фемтокапсулодексиса и фрагментации ядра приводило в некоторых случаях к повышению ВГД. В среднем ВГД на этой фазе операции составило $35,5 \pm 8,1$ мм рт.ст. (от 17 до 53 мм рт.ст.). В основном

Таблица 2

Распределение типов имплантированных ИОЛ

	ФЭ	ФЭ с ФС	ФЭ с НГСЭ	ФЭ с ФС с НГСЭ
Acristyle	113	143	5	10
AcrySof IQ	119	205	6	29
EnVista	37	105	0	14
Hoya	0	8	0	0

случаи значительного повышения ВГД были связаны с беспокойным поведением пациентов, с чрезмерным сжиманием ими век и не приводили к каким-либо отрицательным последствиям. По данным ОКТ сетчатки, дополнительных патологических изменений сетчатки и зрительного нерва в послеоперационном периоде зафиксировано не было. Результаты измерения скорректированной остроты зрения (ОЗ) до и после операции во всех 4 группах представлены в табл. 3.

До операции не было выявлено статистически значимых отличий между 1-й и 2-й группами. Также не наблюдалось статистически значимых различий между 3-й и 4-й группами, что может дополнительно свидетельствовать о корректном формировании групп сравнения. В первый день после операции не было отмечено статистически значимой разницы данных во всех четырех группах ($p > 0,05$). Уровни ВГД в первых двух группах в первый день после операции были практически идентичны, т. е. добавление фемтоэтапа к стандартной процедуре факоэмульсификации никак не повлияло на уровень ВГД в раннем послеоперационном периоде. В большинстве случаев комбинированной хирургии глаукомы и катаракты были получены сопоставимые уровни ВГД, что говорит о нейтральности фемтоэтапа по отношению к увеличению риска послеоперационной гипертензии и у глаукомных больных (табл. 4). Вместе с тем в результате сопоставления уровней ВГД до операции и в первые сутки после вмешательства у всех 44 пациентов была выявлена сильная прямая корреляционная зависимость послеоперационных значений от уровня предоперационного ВГД.

Корригированная острота зрения, М±m

Таблица 3

Сроки наблюдения	ФЭ (n=269)	ФЭ с ФС (n=461)	НГСЭ с ФЭ (n=11)	НГСЭ с ФЭ и ФС (n=53)
До операции	0,13±0,02	0,23±0,02	0,24±0,05	0,14±0,03
Ч/з 1 мес.	0,67±0,18	0,72±1,6	0,66±0,17	0,68±0,13

Внутриглазное давление в группах наблюдения, М±m, мм рт.ст.

Таблица 4

Сроки наблюдения	ФЭ (n=269)	ФЭ с ФС (n=461)	НГСЭ с ФЭ (n=11)	НГСЭ с ФЭ и ФС (n=53)
До операции	16,5±1,8	16,9±2,1	30,0±5,1	35,4±7,0
Ч/з 1 день	22,3±4,0	21,9±4,1	29,8±6,0	24,8±5,1
Ч/з 1 мес.	14,9±,9	18,1±1,6	19,4±2,0	16,4±3,2

Из общей закономерности выпали два случая, когда в первый день после операции наблюдалась выраженная наружная фильтрация внутриглазной жидкости.

В группе комбинированных вмешательств не было дислокаций ядра или фрагментов ядра, всем пациентам удалось сохранить капсульный мешок и имплантировать ИОЛ в капсульный мешок. В 5 случаях в капсульный мешок имплантировано капсульное кольцо, которое было запланировано до операции. Фемтолазерное сопровождение во всех случаях помогало хирургу сократить время интраокулярной работы. Так, продолжительность комбинированного вмешательства без фемтосопровождения колебалась от 24 до 35 мин, а после фемтоэтапа она сократилась до 16-22 мин. Ни в одном случае комбинированного вмешательства не было интраоперационных геморрагических осложнений. Не отмечено разницы в количестве больных с отеком роговицы на первые сутки после операции. В основном отек эпителия роговицы был связан с послеоперационной гипертензией. В группе комбинированных вмешательств ВГД было нормализовано к 5-10 суткам после операции. При уровне ВГД 17-20 мм рт.ст. или при далекозашедшей стадии в дальнейшем больным назначались постоянные инстилляционные гипотензивных препаратов (при контроле ВГД каждые 3 мес. и зрительных функций один раз в 6 мес.).

Выводы

1. Комбинированная факоэмульсификация с непроникающей глубокой склерэктомией и имплантацией дренажа Ксенопласт является эффективным, безопасным вмешательством для лечения больных катарактой и глаукомой в амбулаторных условиях.

2. Фемтосопровождение факоэмульсификации (рексис и фрагментация) позволяет сократить время интраокулярной работы хирурга, является безопасным вмешательством у больных при сочетании катаракты и открытоугольной глаукомы.

3. В комбинации с непроникающей глубокой склерэктомией с имплантацией коллагенового дренажа Ксенопласт факоэмульсификация с фемтосопровождением не приводит к увеличению количества операционных и послеоперационных осложнений.

4. Уровень ВГД в раннем периоде после проведения фемтосопровождения факоэмульсификации у больных, перенесших эту операцию в комбинации с непроникающей глубокой склерэктомией с имплантацией коллагенового дренажа Ксенопласт, не отличается от уровня ВГД у пациентов после обычных вмешательств.

Литература/References

- Анисимова С.Ю., Анисимов С.И., Загребельная Л.В. Влияние техники операции на уровень снижения внутриглазного давления и зрительные функции при комбинированной хирургии катаракты и глаукомы. *Современные технологии хирургии катаракты* 2003; 31-37. [Anisimova S.Y., Anisimov S.I., Zagrebelaya L.V. The influence of operation technique on intraocular pressure decrease level and vision functions in cases of combined cataract and glaucoma surgery. *The cataract surgery modern technology* 2003; 31-37. (In Russ.)].
- Анисимова С.Ю., Анисимов С.И., Загребельная Л.В. Результаты комбинированной непроникающей склерэктомии и экстракции катаракты с имплантацией ИОЛ. *Глаукома* 2003; 2:15-19. [Anisimova S.Y., Anisimov S.I., Zagrebelaya L.V. The results of combined nonperforating sclerectomy and cataract extraction with IOL implantation. *Glaucoma* 2003; 2:15-19. (In Russ.)].
- Малюгин Б.Э. Современные аспекты хирургического лечения сочетания глаукомы и катаракты. *Глаукома, проблемы и решения* 2004; 373-377. [Malyugin B.E. Modern aspects

- of combined cataract and glaucoma surgical treatment. *Glaucoma, problems and solutions* 2004; 373-377. (In Russ.).
4. Малюгин Б.Э. Отдаленные результаты одномоментной фактоэмульсификации и непроникающей тоннельной склерэктомии. Современные технологии хирургии катаракты 2000; 109-115. [Malyugin B.E. Long term results of combined phacoemulsification and nonperforated tunnel sclerectomy. *The cataract surgery modern technology* 2000; 109-115. (In Russ.).]
 5. Anisimova S.Y., Anisimov S., Zagrebelnaya L. Selection of technique of operation and intraocular lens in combined glaucoma and cataract surgery. *J Francais d'Ophthalmologie* 2004; 203.
 6. Яновская Н.П., Франковска-Герлак М. Эффективность одномоментного комбинированного хирургического лечения пациентов с катарактой и псевдоэкзофолиативной глаукомой. Федоровские чтения – 2007. Научно-практическая конференция. М., 2007; 88-89. [Yanovskaya N.P., Frankovska-Gerlak M. Effectiveness of combined surgical treatment in cases of cataract and pseudoexfoliative glaucoma. Scientific-practical conference Fedorovskie chteniya 2007; M., 2007; 88-89. (In Russ.).]
 7. Gimbel H.V., Meyer D. Small incision trabeculotomy combined with phacoemulsification and IOL implantation. *J Cataract Refract Surg* 1993; 19:92-96.
 8. Анисимова С.Ю., Трубилин В.Н., Трубилин А.В., Анисимов С.И. Сравнение механического и фемтосекунднолазерного капсулорексиса при фактоэмульсификации катаракты. *Катарактальная и рефракционная хирургия* 2012; 12(4):16-18. [Anisimova S.Yu., Trubilin V.N., Trubilin A.V., Anisimov S.I. Comparement of manual and femtosecond laser capsulorhexis during phacoemulsification. *Cataract and refractive surgery* 2012; 12(4):16-18. (In Russ.).]
 9. Анисимова С.Ю., Анисимов С.И., Трубилин В.Н., Новак И.В. Фактоэмульсификация катаракты с фемтолазерным сопровождением. Первый отечественный опыт. *Катарактальная и рефракционная хирургия* 2012; 12(3):7-10. [Anisimova S.Yu., Anisimov S.I., Trubilin V.N., Novak I.V. Femtoassisted phacoemulsification. First clinical experience in Russia. *Cataract and refractive surgery* 2012; 12(3):7-10. (In Russ.).]
 10. Анисимова С.Ю., Анисимов С.И., Новак И.В., Полякова К.М., Трубилин А.В., Анисимова Н.С. Сравнительная оценка клинических результатов стандартной фактоэмульсификации и фактоэмульсификации с фемтолазерным сопровождением в условиях амбулаторной клиники. *Катарактальная и рефракционная хирургия* 2013; 13(2):17-21. [Anisimova S.Yu., Anisimov S.I., Novak I.V., Polyakova K.M., Trubilin A.V., Anisimova N.S. Compare evaluation of traditional and femtoassisted phacoemulsification results in outpatient conditions. *Cataract and refractive surgery* 2013; 13(2):17-21. (In Russ.).]
 11. Козлов В.И., Багров С.Н., Анисимова С.Ю., Осипов А.В. Непроникающая глубокая склерэктомия с коллагеновым дренажом. *Офтальмохирургия* 1990; 3: 44-46. [Kozlov V.I., Bagrov S.N., Anisimova S.Yu., Osipov A.V. Non perforating deep sclerectomy with collagen drainage. *Ophthalmosurgery* 1990; 3: 44-46. (In Russ.).]
 12. Малюгин Б.Э., Багров С.Н., Ронкина Т.И. и др. Клинико-экспериментальное обоснование использования виско-мидриатика при фактоэмульсификации осложненных катаракт. *Офтальмохирургия* 2002;1:29-36. [Malyugin B.E., Bagrov S.N., Ronkin T.I. et al. Clinical and experimental study on the viskomidriatik use in phacoemulsification complicated cataracts. *Ophthalmosurgery* 2002;1:29-36. (In Russ.).]
 13. Nagy Z., Takacs A., Filkorn T., Sarayba M. Initial clinical evaluation of an intraocular femtosecond laser in cataract surgery. *J Refract Surg* 2009; 25(1053):60.
 14. Kranitz K., Mihaltz K., Sandor G.L., Takacs A., Knorz M.C., Nagy Z.Z. Intraocular lens tilt and decentration measured by Scheimpflug camera following manual or femtosecond laser-created continuous circular capsulotomy. *J Refract Surg* 2012; 28(4):259-263.
 15. Steinert R.F. Femto future: sizzle or steak? *Ophthalmology* 2012; 119:889-890
 16. Bali S.J., Hodge C., Lawless M., Roberts T.V., Sutton G. Early experience with the femtosecond laser for cataract surgery. *Ophthalmology* 2012; 119(5):891-899.
 17. Yeoh R. Hydrorupture of the posterior capsule in femtosecond-laser cataract surgery. *J Cataract Refract Surg* 2012; 38(4):730.
 18. Nagy Z.Z., Kranitz K., Takacs A., Filkorn T., Gergely R., Knorz M.C. Intraocular femtosecond laser use in traumatic cataracts following penetrating and blunt trauma. *J Refract Surg* 2012; 28(2):151-153.
 19. Bali S.J., Hodge C., Lawless M., Roberts T.V., Sutton G. Early experience with the femtosecond laser for cataract surgery. *Ophthalmology* 2012; 119(5):891-899.
 20. Miháltz K., Knorz M.C., Alió J.L., Takács A.I., Kránitz K., Kovács I., Nagy Z.Z. Internal aberrations and optical quality after femtosecond laser anterior capsulotomy in cataract surgery. *J Refract Surg* 2011; 27(10):711-716.
 21. Nagy Z.Z., Ecsedy M., Kovács I., Takács Á., Tátraí E., Somfai G.M., Cabrera DeBuc D. Macular morphology assessed by optical coherence tomography image segmentation after femtosecond laser-assisted and standard cataract surgery. *J Cataract Refract Surg* 2012; 38(6):941-946.
 22. Moshirfar M., Churgin D.S., Hsu M. Femtosecond laser-assisted cataract surgery: a current review. *Middle East Afr J Ophthalmol* 2011; 18(4):285-291.
 23. Friedman N.J., Palanker D.V., Schuele G., Andersen D., Marcellino G., Seibel B.S., Batlle J., Feliz R., Talamo J.H., Blumenkranz M.S., Culbertson W.W. Femtosecond laser capsulotomy. *J Cataract Refract Surg* 2011; 37(7):1189-1198.
 24. Mamalis N. Femtosecond laser: the future of cataract surgery? *J Cataract Refract Surg* 2011; 37(7):1177-1178.
 25. Masket S., Sarayba M., Ignacio T., Fram N. Femtosecond laser-assisted cataract incisions: architectural stability and reproducibility. *J Cataract Refract Surg* 2010; 36(6):1048-1049.

Поступила 20.03.2014