

УДК 617.7-007.681: 617.713

# Изменения фиброзной оболочки глаза у пациентов с впервые выявленной первичной открытоугольной глаукомой

АЛЕКСЕЕВ И.Б., д.м.н., профессор кафедры офтальмологии<sup>1</sup>;

СТРАХОВ В.В., д.м.н., профессор, заведующий кафедрой глазных болезней<sup>2</sup>;

МЕЛЬНИКОВА Н.В., врач-офтальмолог<sup>3</sup>;

ПОПОВА А.А., к.м.н., врач-офтальмолог<sup>4</sup>.

<sup>1</sup>Российская медицинская академия последипломного образования, Государственное бюджетное учреждение здравоохранения «Городская клиническая больница им. С.П. Боткина Департамента здравоохранения города Москвы» Филиал № 1, 123001, г. Москва, Российская Федерация, Мамоновский пер., д. 7.

<sup>2</sup>ГБОУ ВПО Ярославский государственный медицинский университет Минздрава России, 150000, Российская Федерация, Ярославль, ул. Революционная, д. 5;

<sup>3</sup>БГЛПУ «Поликлиника № 2 Министерства экономического развития России», 119192, Российская Федерация, Москва, Ломоносовский проспект, 43.

<sup>4</sup>ООО «Офтакит», 150040, Российская Федерация, Ярославль, ул. Свободы, 42.

Авторы не получали финансирование при проведении исследования и написании статьи. Конфликт интересов: отсутствует.

## Резюме

**ЦЕЛЬ.** Оценить структурное состояние роговицы у больных с впервые выявленной первичной открытоугольной глаукомой (ПОУГ) при различных стадиях заболевания и уровнях внутриглазного давления (ВГД), исследовать особенности синдрома «сухого глаза» (ССГ) до назначения им местной гипотензивной терапии.

**МЕТОДЫ.** В исследование вошли 252 пациента в возрасте от 40 до 71 года (67,1±3,7 года). Основная группа — 202 пациента с диагнозом впервые выявленная ПОУГ, контрольная группа — 50 пациентов с диагнозом катаракта начальная или незрелая с нормальным уровнем ВГД. Были проведены: визометрия, биомикроскопия переднего отрезка глаза, офтальмоскопия, авторефрактометрия, гониоскопия, тонометрия по методу Маклакова, электронная тонография, статическая и кинетическая периметрия, определение критической частоты слияния мельканий, а также ретинальная томография дисков зрительных нервов (HRT III) и конфокальная биомикроскопия роговицы (HRT III, с Rostock Cornea Modul), постановка пробы Ширмера и пробы Норна.

**РЕЗУЛЬТАТЫ.** По данным конфокальной биомикроскопии были выявлены характерные структурные изменения практически во всех слоях роговицы. Выявлена тесная связь обнаруженных структурных патологических изменений в фиброзной капсуле глаукомного глаза со стадией заболевания: степень дистрофического поразжения роговицы и склеры при ПОУГ напрямую зависит от степени выраженности глаукомного процесса, что в свою очередь несет в себе признаки специфичности

обнаруженных изменений для первичной глаукомы. Такая связь оказалась очевидной у пациентов с разностадийной на парных глазах глаукомой.

Было впервые установлено наличие ССГ легкой и средней степени выраженности у пациентов с впервые выявленной ПОУГ еще до назначения местной гипотензивной терапии, что подтверждалось данными объективных методов исследования функционального состояния прекорнеальной слезной пленки и морфологического исследования роговицы. Использование препаратов слезозаместительной терапии в комбинации с гипотензивными препаратами позволило относительно стабилизировать процесс нарастания субъективных и объективных проявлений ССГ.

**ЗАКЛЮЧЕНИЕ.** Наличие дистрофических изменений роговицы свидетельствует о раннем вовлечении в патологический глаукомный процесс фиброзной капсулы глаза. Выраженность изменений роговичной ткани, напрямую коррелирующая с уровнем ВГД и стадией глаукомного процесса, а также наличие межкожурной асимметрии степени выраженности структурных изменений роговицы у больных с разностадийной на парных глазах ПОУГ обнаруживают глаукомную природу дистрофических изменений фиброзной оболочки глаза, способных иметь клинические последствия в виде ССГ, требующего комбинированного лечения.

**КЛЮЧЕВЫЕ СЛОВА:** глаукома, конфокальная биомикроскопия, фиброзная капсула глаза, синдром «сухого глаза».

## Для контактов:

Попова Анастасия Александровна, e-mail: oftakit.popova@yandex.ru

Поступила в печать: 29.10.2015

Received for publication: October 29, 2015

## ENGLISH

## Changes in the fibrous tunic of the eye in patients with newly diagnosed primary open-angle glaucoma

ALEKSEEV I.B., Med.Sc.D., Professor of the Ophthalmology Department<sup>1</sup>;

STRAKHOV V.V., Med.Sc.D., Prof., Head of the Ophthalmology Department<sup>2</sup>;

MELNIKOVA N.V., M.D.<sup>3</sup>;

POPOVA A.A., M.D.<sup>4</sup>

<sup>1</sup>Russian Medical Academy of Postgraduate Education, S.P. Botkin Clinical Ophthalmological Hospital of Moscow Department of Health, 7 Mamonovskiy per., Moscow, Russian Federation, 123001;

<sup>2</sup>Yaroslavl State Medical University, 5 Revolucionnaya str., Yaroslavl, Russian Federation, 150000;

<sup>3</sup>Polyclinic No 2 of the Ministry of Economic Development of Russia, 43 Lomonosovskiy ave., Moscow, Russian Federation, 119192;

<sup>4</sup>Ltd «Oftakit», 42 Svobody str., Yaroslavl, Russian Federation, 150040.

Conflicts of Interest and Source of Funding: none declared.

### Abstract

**PURPOSE:** To assess the structural condition of the cornea in patients with newly diagnosed primary open-angle glaucoma at different stages of the disease and levels of IOP, to investigate the «dry eye» syndrome before the appointment of local hypotensive therapy.

**METHODS:** The study included 252 patients aged 40 to 71 years (67.1±3.7 years). The Main group included 202 patients with newly diagnosed primary open-angle glaucoma, the Control group — 50 patients diagnosed with immature cataract with normal IOP. All patients underwent the following examinations: visual acuity, biomicroscopy of the anterior segment of the eye, ophthalmoscopy, autorefractometry, Gonioscopy, Maklakov tonometry, electron tonography, static and kinetic perimetry, the determination of the critical flicker fusion frequency, optic disc retinal imaging (HRT III), confocal biomicroscopy of the cornea (HRT III, with the Rostock Cornea Modul), Schirmer's test and Norn test (tear film stability test).

**RESULTS:** Confocal biomicroscopy revealed typical structural changes in almost all layers of the cornea. A close connection of structural abnormalities in the fibrous tunic of glaucomatous eyes to the disease stage was also established: the degree of corneal and scleral degenerative lesions in POAG depended on the severity of glaucomatous process, which in shows the specificity of detected changes

to primary glaucoma. This association was evident in the fellow eyes with different stages of glaucoma in one and the same patient.

We revealed for the first time the presence of mild to moderate «dry eye» syndrome in patients with newly diagnosed primary open angle glaucoma before the appointment of local hypotensive therapy, which was confirmed by objective examination methods of the functional state of precorneal tear film and morphological study of the cornea. Using tear substitutes in combination with antihypertensive drugs helped stabilize the development of subjective and objective manifestations of «dry eye» syndrome.

**CONCLUSION:** The presence of degenerative changes in the cornea gives evidence of early involvement of the fibrous tunic in glaucoma process. Degenerative changes of the fibrous tunic in primary open-angle glaucoma could have clinical implications in the form of dry eye, requiring combination treatment for these patients. Glaucomatous nature of these degenerative changes is revealed by both the degree of corneal tissue changes directly correlating with IOP level and glaucoma stage and the presence of interocular asymmetry of structural changes in the cornea of patients with different stages of POAG in fellow eyes.

**KEYWORDS:** glaucoma, confocal biomicroscopy, fibrous tunic of the eye, dry eye syndrome.

**П**роблема глаукомы является одной из наиболее актуальных и важных в офтальмологии, имеющей большое медико-социальное значение ввиду высокой распространенности и тяжести исходов заболевания, нередко ведущих к слепоте и инвалидности [1, 15-23].

Результаты многоцентровых эпидемиологических исследований, проведенных в последнее десятилетие в разных странах, свидетельствуют о значи-

тельном росте заболеваемости глаукомой. Так, по данным Н. Quigly (1996-2009), число больных глаукомой в мире составляет 66 млн человек, но к 2020 г. их количество, возможно, возрастет до 79,6 млн человек. По расчетным данным I. Goldberg (2000), к 2030 г. число больных глаукомой может увеличиться в 2 раза, причем 80% этих больных живут в развивающихся странах. В 2011 г. приведены уже другие цифры — 105 млн больных глаукомой

в мире, слепых на оба глаза — 9,1 млн человек. В Европе — 160 тыс. слепых от глаукомы. Слепота от глаукомы в Европе варьируется от 6,7% (Дания) до 20% (Швеция). По данным ВОЗ, девять из десяти слепых живут в развивающихся странах [2, 3].

В России в большинстве регионов в последние годы также отмечается рост заболеваемости глаукомой. Так, ее анализ за период 1994-2002 гг., проведенный в 27 субъектах РФ, показал повышение частоты глаукомы в среднем от 3,1 до 4,7 на 1 000 населения.

Считается, что ежегодно заболевает 1 человек из 1 000, причём количество больных с возрастом увеличивается и достигает в группе старше 80 лет 14%. Кроме того, роль глаукомы в снижении зрения и развитии необратимой слепоты возросла за последнее десятилетие с 12 до 20% [2, 3].

Несмотря на очевидную социальную значимость и многолетние усилия ученых всего мира в изучении патогенеза первичной глаукомы, первопричина заболевания до сих пор неизвестна. По мнению ряда авторов (Затулина Н.И., Страхов В.В., Алексеев В.В., Römer P.), при развитии глаукомы первоначальным звеном повреждения может рассматриваться фиброзная оболочка глаза, в частности склера. При этом предполагается, что органоспецифическое системное поражение соединительной ткани глаза при первичной открытоугольной глаукоме (ПОУГ) в виде глаукомной склеропатии имеет аутоиммунологическую природу с вовлечением в патологический процесс как всей толщи корнеосклеральной оболочки, так и её трабекулярных интраструктур. Предлагается различать переднюю, срединную и заднюю трабекулопатии. Так, например, от патологической потери эластичности и огрубления трабекулярного аппарата дренажной системы передней камеры, своеобразной передней трабекулопатии, страдает пропускная способность фильтрационной зоны. Если учесть, что только естественное старение и связанное с ним увеличение ригидности соединительной ткани приводит к 2-3-кратному утолщению трабекул с соответствующим уменьшением площади фильтрации, то что говорить о патологической ригидности, когда уже на ранних стадиях глаукомы она двукратно обгоняет инволюционные изменения склеры.

Клинические проявления структурных изменений фиброзной оболочки глаза при ПОУГ обычно связывают с изменением ригидности глаза, причём её повышение в клинике неоднократно подтверждалось совершенно различными методами исследований (Арутюнян Л.Л., Страхов В.В.).

Дезорганизованность соединительнотканной основы склеры постоянно отмечают офтальмохирурги, выполняя антиглаукомные операции. Известно, что в терминальных стадиях заболевания нередко отмечаются выраженные дегенеративные изменения роговицы, вплоть до глаукомной кератопатии.

Более того, в последнее время стало отмечаться достаточно частое сочетание глаукомы и синдрома «сухого глаза» (ССГ), которые значительно ухудшают качество жизни пациентов и способны стать причиной развития нежелательных осложнений со стороны роговицы. Здесь следует иметь в виду, что медикаментозное гипотензивное лечение глаукомы, являясь базовым методом [4-6, 24-30], предполагает использование большого количества различных медикаментов и практически все они содержат консерванты, наиболее распространенным из которых является бензалкония хлорид [4, 7-9, 31, 32]. Как катионный детергент, он встраивается в клеточную оболочку, взаимодействует с мембранными липопротеидами, повреждает мембраны, блокирует их барьерные функции и вызывает гибель клеток роговицы, нарушая стабильность прероговичной слезной плёнки [4, 7, 8, 10, 11], способствуя развитию ССГ [12-14].

Вместе с тем при первичном обследовании пациентов с диагнозом «подозрение на глаукому» мы обратили внимание на то, что большинство из них еще до назначения местного гипотензивного лечения предъявляли жалобы, характерные для проявления ССГ: сухость, слезотечение, затуманивание зрения, повышенную утомляемость, жжение и рези в глазах. Этот факт указывает на клинические проявления дистрофического процесса роговицы у больных ПОУГ не только в связи с негативными лекарственными последствиями лечения.

В задачи исследования входило:

- с помощью конфокальной биомикроскопии оценить структурное состояние роговицы у больных с впервые выявленной ПОУГ;
- выяснить связь дистрофических изменений фиброзной капсулы глаукомного глаза с уровнем ВГД и стадией заболевания;
- изучить частоту возникновения и особенности ССГ у пациентов с впервые выявленной ПОУГ до назначения им местной гипотензивной терапии;
- оценить динамику субъективных и объективных проявлений сухости глаза при лечении ПОУГ, в том числе в комбинации со слезозаместительной терапией;
- исследовать показатели суммарной слезопродукции, функциональное состояние слезной пленки и слезного мениска у больных впервые выявленной ПОУГ.

## Материалы и методы

Всего в исследование вошли 252 пациента (501 глаз) в возрасте от 40 до 71 года (средний возраст составил  $67,1 \pm 3,7$  года), из них 90 мужчин и 162 женщины, направленные в ОКБ в период с 2009 по 2014 гг. с диагнозом «подозрение на глаукому». Все пациенты были разделены на основную и контрольную группы. Основную группу составили 202 пациента

(401 глаз), которым в результате углубленного офтальмологического обследования был поставлен диагноз впервые выявленная первичная открытоугольная глаукома (ВВПОУГ).

В контрольную группу вошли 50 пациентов (100 глаз) с диагнозом начальная и незрелая катаракта с нормальным уровнем ВГД. Пациенты основной и контрольной групп были сопоставимы по полу и возрасту.

В ходе исследования основная группа была разделена на три подгруппы. Первую подгруппу составили 74 пациента (146 глаз), которым на фоне местного гипотензивного лечения (0,5% раствор тимолола малеата по 1 капле 2 раза в день, 0,5% раствор бетаксолола гидрохлорида по 1 капле 2 раза в день, 0,005% раствор латанопроста по 1 капле 1 раз в день) был назначен слезозаместительный препарат с трансформационным эффектом. Вторую подгруппу составили 70 пациентов (139 глаз), получавших только местную гипотензивную терапию. В третью группу вошли 58 человек (116 глаз) с впервые выявленной разностадийной на парных глазах ПОУГ, не получавших ранее местной гипотензивной терапии. Из них 32 глаза с преглаукомой, 55 глаз с ВВПОУГ I стадии, 22 глаза с ВВПОУГ II стадии, 7 глаз с ВВПОУГ III или IV стадии.

Критериями включения пациентов в исследование являлись:

- 1) возраст больных от 41 года до 70 лет;
- 2) наличие диагноза впервые выявленная ПОУГ.

Критериями исключения пациентов из исследования являлись:

- 1) острые и хронические заболевания глазного яблока и его придатков;
- 2) системные аутоиммунные заболевания, а также заболевания, связанные с метаболическими нарушениями (нарушения обмена веществ);
- 3) системное применение кортикостероидных препаратов.

Всем пациентам были проведены офтальмологические методы обследования: определение остроты зрения с коррекцией и без коррекции в стандартных условиях освещенности, биомикроскопия переднего отрезка глаза, прямая и обратная офтальмоскопия, авторефрактометрия, гониоскопия, тонометрия по методу Маклакова, электронная тонография, статическая и кинетическая периметрия, определение критической частоты слияния мельканий, а также ретинальная томография дисков зрительных нервов (HRT III).

Анализ клинико-функциональных показателей в исследованных группах выявил наличие у пациентов основной группы существенного снижения показателя критической частоты слияния мельканий (КЧСМ), увеличение показателя тонометрического ВГД, существенное снижение светочувствительности сетчатки по отношению к данным контрольной группы и показателям нормы (табл. 1).

По данным электронной тонографии, у пациентов ВВПОУГ по отношению к показателям контрольной группы было выявлено существенное увеличение уровня истинного ВГД и коэффициента Беккера, снижение коэффициента легкости оттока (минутный объем водянистой влаги). Анализ данных ретинальной томографии ДЗН выявил увеличение показателей площади и объема экскавации ДЗН, снижение показателей площади и объема НРО, снижение толщины СНВС у пациентов основной группы по сравнению с данными контрольной группы и показателями нормы.

Обследование всех пациентов контрольной и основной групп также включало оптическую когерентную томографию переднего отрезка глаза (ОСТ RTVue-100, «Optovue», США) с определением профиля площади, высоты хорды и величины прогиба слезного мениска. На основании этих показателей высчитывали объем слезного мениска и коэффициент поверхностного натяжения слезного мениска. Прижизненное исследование морфологии роговицы на клеточном и микроструктурном уровне осуществляли с помощью конфокальной микроскопии роговицы на приборе HRT III, оснащенном роговичным модулем Rostock Cornea Modul. Для сопоставления результатов конфокальной микроскопии между исследуемыми группами нами была разработана трехбалльная шкала оценки степени выраженности роговичных изменений, где за 0 баллов принимали отсутствие изменений, за 1 балл — изменения эпителиального слоя роговицы, за 2 балла — изменения в эпителиальном и стромальных слоях роговицы, за 3 балла — наличие изменений во всех слоях роговицы.

Методы исследования слезопродукции глаза включали проведение пробы Ширмера и пробы Норна.

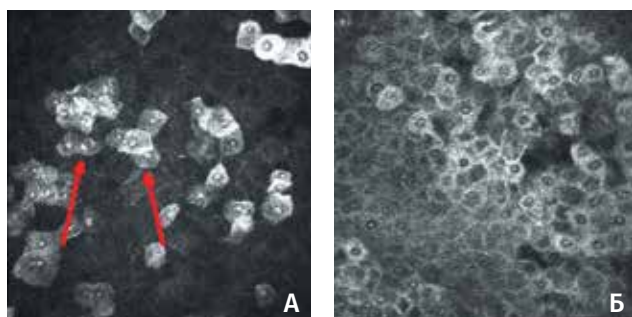
## Результаты

По данным конфокальной микроскопии, которая позволяет получить послойное структурное изображение всех слоев роговицы с возможностью детального их анализа на клеточном уровне и может быть сопоставима с гистологическим исследованием, были выявлены характерные структурные изменения, причем практически во всех слоях роговицы. Вместе с тем, наряду с важностью обнаружения самих структурных изменений в роговице, мы считаем не менее важным изучение динамики их развития по мере прогрессирования заболевания. Этот аспект исследования хорошо просматривался при оценке межочулярной асимметрии микроскопической картины роговицы у больных разностадийной глаукомой. Во всех слоях роговицы глаукомных глаз по сравнению с инволюционной нормой, а также в сравнении глаз с разностадийной глаукомой были обнаружены следующие структурные повреждения:

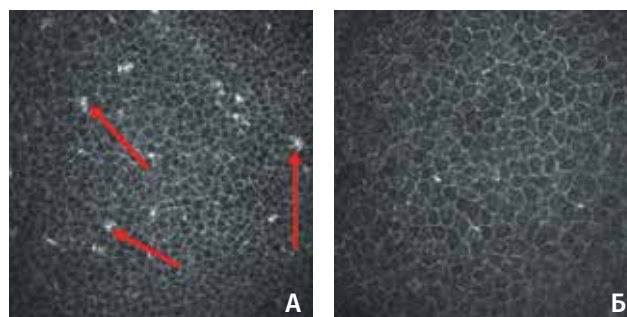
Данные клинично-функциональных исследований по группам, n=252 (M±m)

Показатели	Контрольная группа	Основная группа	
		ПОУГ I стадия	ПОУГ II стадия
Острота зрения	0,71±0,01	0,74±0,03	0,68±0,04
КЧСМ, Гц	43,2±0,8	37,5±1,4 <sup>1</sup>	36,5±1,5 <sup>1,2</sup>
ВГД, мм рт.ст.	20,0±0,9	24,3±1,2 <sup>1</sup>	27,3±0,9 <sup>1,2</sup>
Светочувствительность сетчатки, дБ	32,4±1,2	28,1±1,7 <sup>1</sup>	26,3±1,9 <sup>1,2</sup>

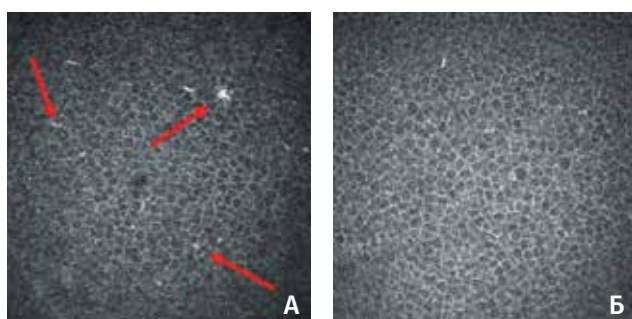
**Примечание:** <sup>1</sup> – p<0,05 — достоверность различий по сравнению с контрольной группой; <sup>2</sup> – p<0,05 — достоверность различий по отношению к показателям пациентов с ПОУГ I ст.



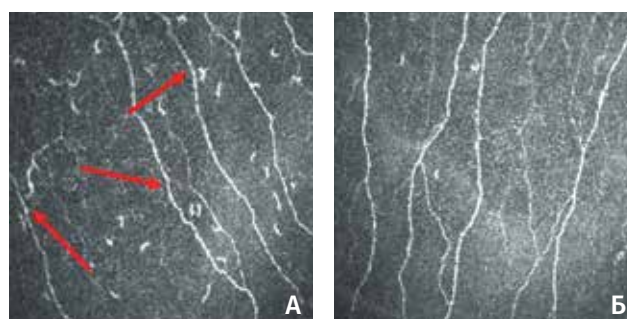
**Рис. 1.** Сканограмма поверхностного эпителия роговицы: А — выраженная десквамация поверхностного эпителия роговицы у пациентов основной группы; Б — возрастные изменения клеток поверхностного эпителия роговицы в контрольной группе



**Рис. 2.** Сканограмма промежуточного эпителия роговицы: А — повышенное количество гиперрефлективных микродепозитов, клеток Лангерганса у пациентов основной группы; Б — возрастные изменения промежуточного эпителия в контрольной группе



**Рис. 3.** Сканограмма базального слоя эпителия роговицы больного А., 62 г.: А — ВВПОУГ II стадии, повышенное количество гиперрефлективных микродепозитов, клеток Лангерганса, нечеткость межклеточных границ; Б — ВВПОУГ I стадии, определяются единичные гиперрефлективные микродепозиты, ступенчатость межклеточных границ



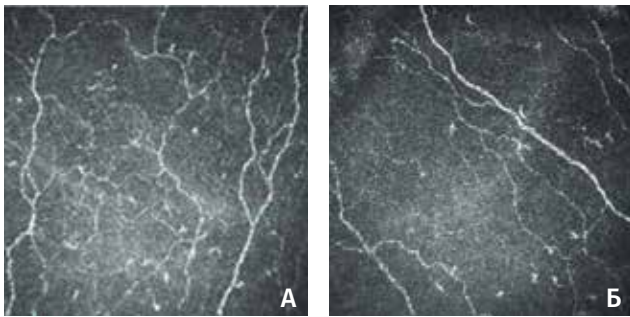
**Рис. 4.** Сканограмма нервных волокон суббазального нервного сплетения роговицы: А — истончение нервных волокон, уменьшение их количества, наличие прерывистого хода, гранулоподобных утолщений стенки нервов, значительное увеличение количества клеток Лангерганса в данном слое; Б — некоторое истончение нервных волокон, наличие прерывистого хода, характеризующееся возрастными дегенеративными процессами в роговице

1. В поверхностном слое переднего эпителия роговицы была обнаружена повышенная десквамация и псевдокератинизация клеток (рис. 1).

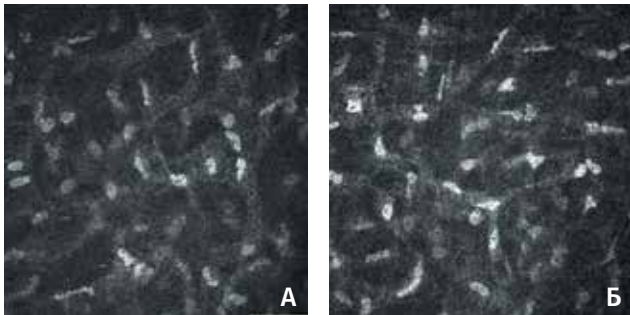
2. В промежуточном слое поверхностного эпителия роговицы было обнаружено увеличение количества клеток Лангерганса, выполняющих функцию иммунокомпетентных клеток, увеличение гиперрефлективных межклеточных микровключений (рис. 2).

Исследование межокулярной асимметрии обнаруженных изменений в роговичном эпителии парных глаз пациентов с ВВПОУГ отмечает более выраженные изменения на глазах с более развитой стадией первичной глаукомы (рис. 3).

3. В суббазальном нервном сплетении роговицы глаукомных глаз выявлены изменения, которые проявлялись в значительном истончении нервных



**Рис. 5.** Сканограмма слоя суббазального нервного сплетения роговицы больного С., 71 г.: А — ВВПОУГ III стадии, субэпителиальные нервные волокна истончены, прямолинейный ход нарушен, имеются пристеночные утолщения, нарушена дихотомичность ветвления, количество клеток Лангерганса составляет 242 кл/мм<sup>2</sup>; Б — ВВПОУГ I стадии, субэпителиальные нервные волокна несколько истончены, имеют прямолинейный ход, присутствуют пристеночные утолщения, дихотомичность ветвления не нарушена, количество клеток Лангерганса составляет 150 кл/мм<sup>2</sup>

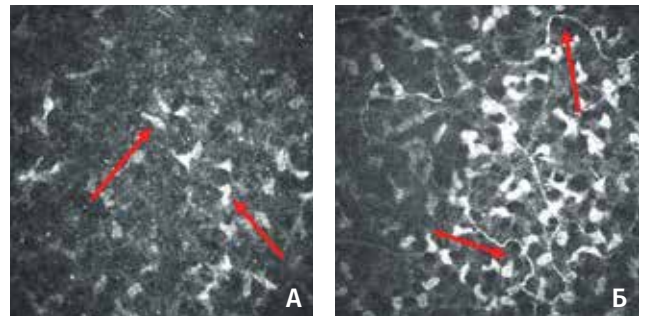


**Рис. 7.** Сканограмма средних стромальных слоев роговицы больной Ц., 57 л.: А — ВВПОУГ II стадии, снижение прозрачности экстрацеллюлярного матрикса, большое количество гиперрефлективных микродепозитов, увеличение количества активных кератоцитов, наличие линейных гиперэхогенных структур; Б — ВВПОУГ I стадии, снижение прозрачности экстрацеллюлярного матрикса, наличие гиперрефлективных микродепозитов, умеренное увеличение числа активных кератоцитов

волокон, прерывистости их хода, уменьшении их количества, наличия гранулоподобных пристеночных утолщений нервов, также было отмечено увеличение количества клеток Лангерганса (рис. 4).

У пациентов с разностадийной на парных глазах ВВПОУГ наиболее выраженной оказалась асимметрия в слое субэпителиальных нервных волокон, что проявляется в изменении качественного и количественного состава собственно субэпителиальных нервных волокон и в увеличении содержания клеток Лангерганса в данном слое. Описанная картина имеет отчетливую отрицательную динамику с увеличением стадии заболевания у одного и того же пациента (рис. 5).

4. В стромальных отделах роговицы при ПОУГ было выявлено снижение прозрачности экстрацеллюлярного матрикса в виде гиперрефлективных зон



**Рис. 6.** Сканограмма передних стромальных слоев роговицы: А — снижение прозрачности экстрацеллюлярного матрикса, большое количество гиперрефлективных микродепозитов, увеличение количества активных кератоцитов, наличие линейных гиперэхогенных структур; Б — умеренное увеличение числа активных кератоцитов, характерное для проявлений возрастного дегенеративного процесса

на сканограмме, увеличение количества гиперрефлективных межклеточных микровключений, увеличение количества активных кератоцитов, выполняющих защитную функцию; уменьшение количества, значительное истончение и нарушение хода нервных волокон передних стромальных отделов (рис. 6).

Установлено, что обнаруженные изменения в строме роговицы у одного и того же глаукомного пациента прогрессируют с увеличением стадии ВВПОУГ. Выявляется повышенное количество «активных» кератоцитов, снижение прозрачности межклеточного матрикса (рис. 7).

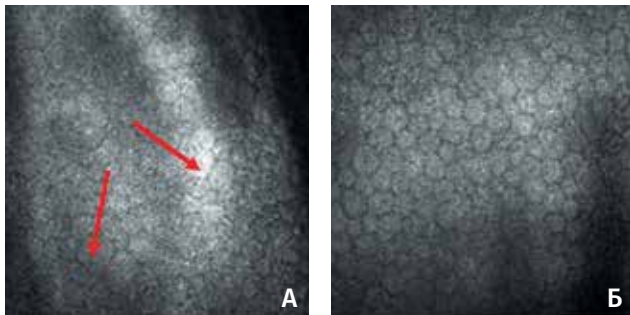
5. Отмечалось наличие выраженных структурных изменений клеток эндотелиального слоя роговицы у пациентов с впервые выявленной ПОУГ в виде полимегатизма и плеоморфизма (рис. 8).

Анализ сканограмм эндотелиального слоя роговиц парных глаз с разностадийной ВВПОУГ у одного и того же пациента показал, что изменения в эндотелии в виде полимегатизма и плеоморфизма клеток становятся более выраженными с увеличением стадии глаукомы, размер клеток по мере прогрессирования заболевания увеличивается, а количество сокращается (рис. 9).

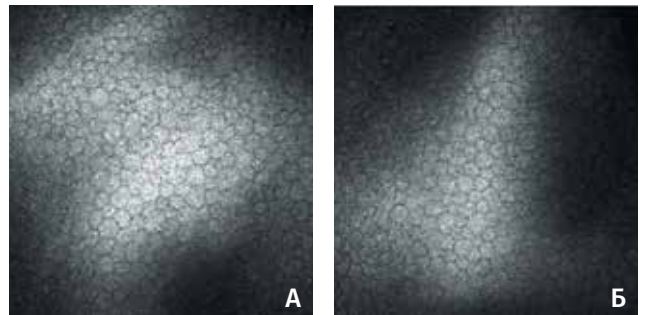
Кроме того, по данным конфокальной биомикроскопии склера при глаукоме характеризуется более «рыхлым» расположением волокон по сравнению с нормой, что особенно хорошо заметно на парных глазах с разностадийной глаукомой, склеральные волокна истончаются, границы между ними расширяются, поверхностная склеральная пластинка в развитых и далекозашедших стадиях не визуализируется (рис. 10).

Проведение корреляционного анализа у пациентов ВВПОУГ выявило:

- наличие положительной корреляционной зависимости средней степени между показателями истинного ВГД и данными конфокальной микроскопии роговицы;



**Рис. 8.** Сканограмма эндотелиального слоя роговицы: А — выраженный плеоморфизм и полимегатизм эндотелиальных клеток с наличием значительного увеличения размеров ряда клеток у пациентов основной группы; Б — возрастные проявления в виде слабо выраженного полимегатизма и плеоморфизма клеток эндотелиального слоя в контрольной группе



**Рис. 9.** Сканограмма эндотелиального слоя роговицы больного В., 65 л.: А — ВВПОУГ III стадии, выраженный плеоморфизм и полимегатизм эндотелиальных клеток с наличием значительного увеличения размеров ряда клеток, количество клеток эндотелия 2312 кл/мм<sup>2</sup>; Б — ВВПОУГ I стадии, полимегатизм и плеоморфизм выражены менее значительно, количество клеток эндотелия 2551 кл/мм<sup>2</sup>

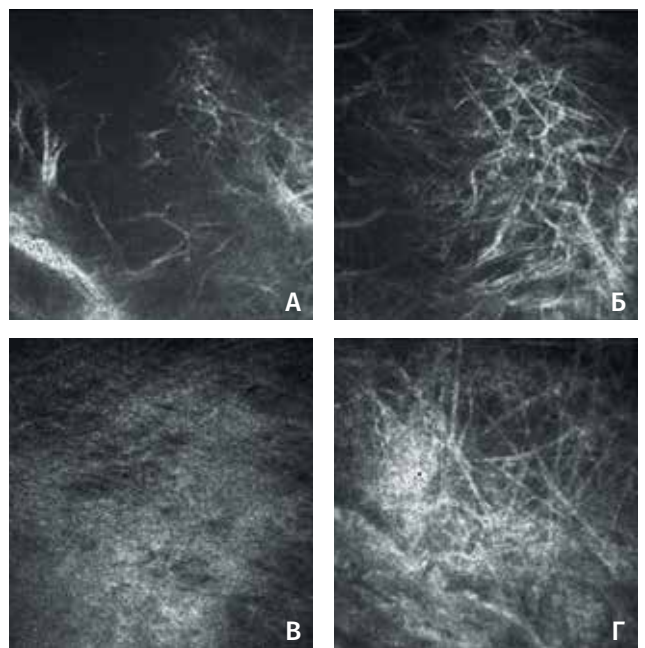
- наличие положительной корреляционной зависимости средней степени между стадией глаукомы и данными конфокальной микроскопии роговицы;

- наличие положительной корреляционной зависимости высокой степени между показателями площади экскавации ДЗН и степенью выраженности структурных изменений по данным конфокальной микроскопии роговицы;

- наличие отрицательной корреляционной зависимости средней степени между показателями толщины СНВС и данными конфокальной микроскопии роговицы (рис. 11-14).

Таким образом, впервые при ПОУГ прижизненно были установлены дистрофические изменения в структурах фиброзной капсулы глаза на клеточном уровне. Обращает на себя внимание тесная связь обнаруженных структурных патологических изменений в фиброзной капсуле глаукомного глаза со стадией заболевания: степень дистрофического поражения роговицы и склеры при ПОУГ напрямую зависит от степени выраженности глаукомного процесса, что в свою очередь несет в себе признаки специфичности обнаруженных изменений для первичной глаукомы. Особенно ценно, что такая связь оказалась очевидной в парных глазах с разностадийной глаукомой у одного и того же субъекта. Этот факт требует самого пристального внимания и имеет прямое отношение к специфичности выявленных прижизненно патологических структурных изменений роговицы и склеры при глаукоме.

В клинических проявлениях дистрофических изменений в роговице у пациентов с впервые выявленной первичной глаукомой можно говорить о наличии структурной базы эпителиальных дистрофических изменений, характерных для ССГ, полиэтиологического заболевания, представляющего собой совокупность ксеротических изменений роговицы и конъюнктивы, имеющего в этих



**Рис. 10.** Сканограмма поверхностных слоев склеры: А, Б — ВВПОУГ II стадии, поверхностная склеральная пластинка не визуализируется (А), выраженное истончение склеральных волокон в поверхностных слоях склеры (Б); В, Г — ВВПОУГ I стадии, выражена поверхностная склеральная пластинка (В), поверхностные слои склеры с некоторым истончением склеральных волокон (Г)

случаях, по-видимому, двойную зону риска: первичные дистрофические изменения роговицы и ятрогенный медикаментозный компонент. Специальное исследование ССГ у глаукомных больных в двух подгруппах основной группы наблюдений включало изучение слезопродукции, стабильности слезной пленки, анализ профиля площади слезного мениска и коэффициента поверхностного натяжения слезного мениска.

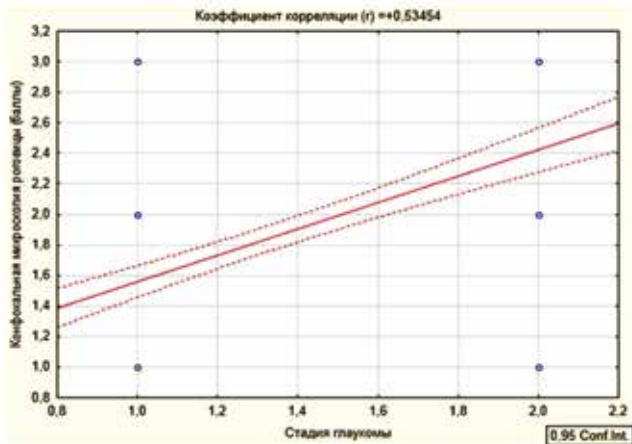


Рис. 11. График корреляционной зависимости между стадией глаукомы и степенью выраженности структурных изменений в роговице при конфокальной микроскопии

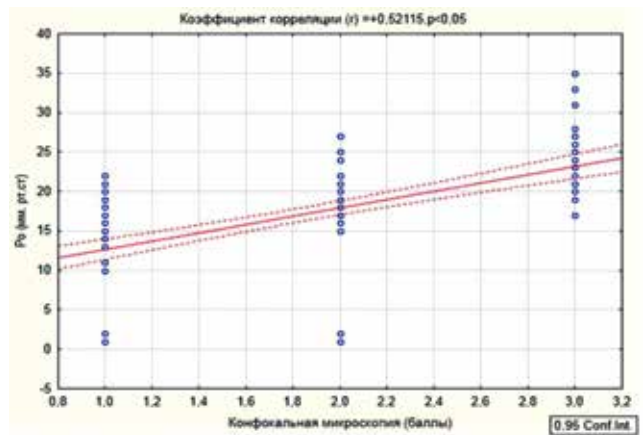


Рис. 12. График корреляционной зависимости между степенью выраженности структурных изменений в роговице и уровнем истинного ВГД

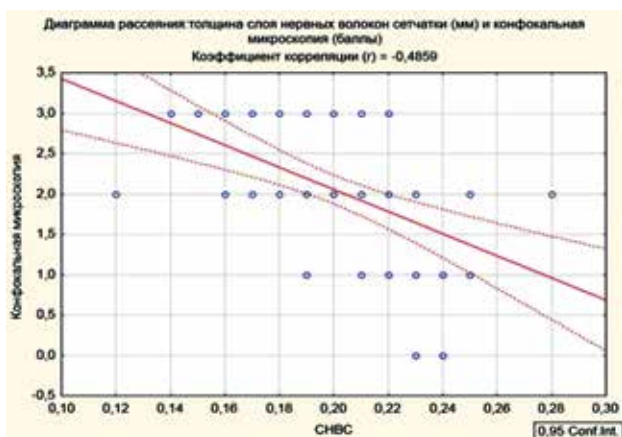


Рис. 13. График корреляционной зависимости между степенью структурных изменений роговицы при конфокальной микроскопии роговицы и толщины слоя нервных волокон сетчатки

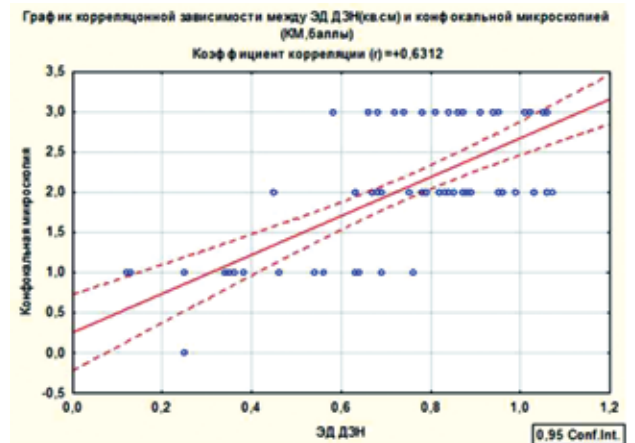


Рис. 14. График корреляционной зависимости между степенью структурных изменений роговицы по данным конфокальной микроскопии и размером экскавации диска зрительного нерва

Анализ результатов исследования суммарной слезопродукции, проводимого с использованием пробы Ширмера, показал значительное снижение данного показателя в среднем в 1,5 раза в основной группе по сравнению с нормой, в то время как в контрольной группе средние показатели суммарной слезопродукции соответствовали показателям нормы.

Оценка времени разрыва слезной пленки (ВРСП) по данным пробы Норна показала, что в основной группе было отмечено достоверно значимое снижение данного показателя по отношению к контрольной группе и показателям нормы, что говорит о функциональной несостоятельности слезной пленки у пациентов ВВПОУГ. В то же время данный показатель в контрольной группе превышал нижнюю границу нормы более чем на 40%.

При помощи оптической когерентной томографии роговицы и слезного мениска нами были получены основные параметры слезного мениска, такие

как профиль площади слезного мениска, величина хорды и прогиба слезного мениска (рис. 15).

Путем проведения математических расчетов были получены основные показатели функционального состояния слезного мениска: коэффициент поверхностного натяжения слезного мениска и объем слезного мениска. Установлено, что у пациентов основной группы выявлено значительное увеличение коэффициента поверхностного натяжения слезного мениска и уменьшение показателей объема слезного мениска по сравнению с данными контрольной группы и показателями нормы, что свидетельствовало о функциональной несостоятельности прероговичной слезной пленки у пациентов с диагнозом впервые выявленная ПОУГ.

Особенности лечебной тактики ССГ, ассоциированного с глаукомой, по подгруппам пациентов, получавших слезозаменительную терапию в комплексе с гипотензивной и не получавших её, показали следующие результаты.



### Динамика исследования суммарной слезопродукции и стабильности слезной пленки у пациентов с впервые выявленной ПОУГ на фоне применения слезозаместительной терапии, n=144 (M±m)

Подгруппы	Проба Ширмера (мм)		Проба Норна (с)	
	исходные данные	через 3 месяца	исходные данные	через 3 месяца
1-я (со слезозаместителем с трансформационным эффектом)	9,27±0,47	9,32±0,15 <sup>1</sup>	5,17±0,27	5,07±0,15 <sup>1</sup>
2-я (без слезозаместительной терапии)	9,34±0,13	7,34±0,12 <sup>2</sup>	5,15±0,43	3,87±0,13 <sup>2</sup>

**Примечание:** <sup>1</sup> — p<0,05 по сравнению с исходными данными; <sup>2</sup> — p<0,05 по сравнению с данными первой подгруппы

### Результаты определения коэффициента поверхностного натяжения и расчета объема слезного мениска по подгруппам

Исследуемый показатель	1-я подгруппа	2-я подгруппа
Коэффициент поверхностного натяжения слезного мениска (Н/м)	0,07±0,01 <sup>1</sup>	0,08±0,02 <sup>1</sup>
Объем слезного мениска (мкл)	5,09±0,25 <sup>1</sup>	3,09±0,16 <sup>1</sup>

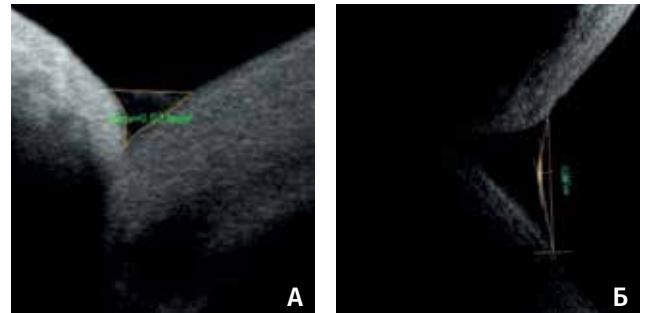
**Примечание:** <sup>1</sup> — p<0,05, достоверность различий между показателями 1-й подгруппы по сравнению с показателями 2-й подгруппы и нормы.

Оценка суммарной слезопродукции у пациентов основной группы с ВВПОУГ, проведенная через 3 месяца после назначения им местного гипотензивного лечения, показала отсутствие прогрессирования снижения данного показателя при совместном применении слезозаместителя с трансформационным эффектом и местной гипотензивной терапии у пациентов 1-й подгруппы по сравнению с данными, полученными у пациентов 2-й подгруппы.

Анализ динамики изменений стабильности слезной пленки при проведении пробы Норна у пациентов основной группы с ВВПОУГ через 3 месяца после назначения им местной гипотензивной терапии показал отсутствие укорочения времени разрыва прекорнеальной слезной пленки при применении слезозаместительной терапии у пациентов 1-й подгруппы, по сравнению с данными 2-й подгруппы (табл. 2).

Анализ профиля площади слезного мениска по результатам оптической когерентной томографии показал отсутствие уменьшения данного показателя у пациентов 1-й подгруппы, получавших на фоне местного гипотензивного лечения слезозаместитель с трансформационным эффектом, по сравнению с данными у пациентов 2-й подгруппы.

Исследование коэффициента поверхностного натяжения слезного мениска у пациентов с глаукомой показало его увеличение в подгруппе больных, не получающих слезозаместительной терапии на фоне инстилляций гипотензивных капель, и его стабилизацию у пациентов, получающих слезозаместительную терапию.



**Рис. 15.** Параметры слезного мениска по данным оптической когерентной томографии: А — профиль площади; Б — показатели высоты хорды и прогиба слезного мениска

В то же время анализ данных объема слезного мениска показал стабилизацию его параметров у пациентов с глаукомой, получавших слезозаместительную терапию, и снижение его у пациентов без слезозаместительной терапии на фоне местного гипотензивного лечения (табл. 3).

Таким образом, в результате проведенных нами исследований было впервые установлено наличие ССГ легкой и средней степени выраженности у пациентов с впервые выявленной ПОУГ еще до назначения местной гипотензивной терапии, что подтверждалось данными объективных методов исследования функционального состояния прекорнеальной слезной пленки и морфологического исследования роговицы.

В то же время использование препаратов слезозаместительной терапии в комбинации с гипотензивными препаратами позволило относительно стабилизировать процесс нарастания субъективных и объективных проявлений ССГ и дало возможность рекомендовать включение данной категории препаратов в схему медикаментозного лечения ПОУГ.

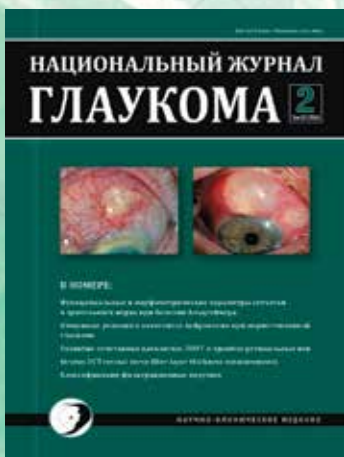Таким образом, наличие установленных с помощью конфокальной микроскопии выраженных дистрофических изменений роговицы у пациентов с впервые выявленной ПОУГ еще до назначения местной гипотензивной терапии, по сравнению с контрольной группой, свидетельствует о раннем вовлечении в патологический глаукомный процесс фиброзной капсулы глаза. Более того, выраженность микроизменений роговичной ткани у этой категории пациентов, напрямую коррелирующая с уровнем ВГД и стадией глаукомного процесса, а также наличие межокулярной асимметрии степени выраженности структурных изменений роговицы у больных разностадийной глаукомой обнаруживают глаукомную природу дистрофических изменений фиброзной оболочки глаза при ПОУГ, способных иметь клинические последствия в виде ССГ, требующего комбинированного лечения таких больных.

## Литература

1. Волков В.В. Глаукома при псевдонормальном давлении: Руководство для врачей. М.: Медицина, 2001; 352 с. [Volkov V.V. Glaukoma pri psevdonormalnom davlenii: rukovodstvo dlya vrachei [Glaucoma pseudonormal tension: A Guide for Physicians]. Moscow: Medicine, 2001; 352 p. (In Russ.).]
2. Asman P. Computer-assisted interpretation of visual fields in glaucoma. *Acta Ophthalmol Suppl* 1992; 206:1-47.
3. Demaillly P., Barrault O. Quantitative perimetry and glaucoma. *J Fr Ophthalmol* 1986; 9(3):211-216.
4. Бржеский В.В., Сомов Е.Е. Роговично-конъюнктивальный ксероз (клиника, диагностика, лечение). СПб.: Левша, 2003; 120 с. [Brzhesky V.V., Somov E.E. Rogovichno-konyunktivalnyi xerоз (klinika, diagnostika, lechenie) [Keratoconjunctival xerosis (clinic, diagnostics, treatment)]. SPb.: Levsha, 2003; 120 p. (In Russ.).]
5. Егоров А.Е. Современные аспекты терапии синдрома сухого глаза. *Кремлевская медицина* 2002; 3:49-50. [Egorov A.E. Modern aspects of treatment of dry eye syndrome. *Kremlin medicine* 2002; 3:49-50. (In Russ.).]
6. Brusini P., Tosoni C., Miani F. Quantitative mapping of the retinal thickness at the posterior pole in chronic open angle glaucoma. *Acta Ophthalmol Scand Suppl* 2000; 232:42-44.
7. Бржеский В.В., Сомов Е.Е. Роговично-конъюнктивальный ксероз (клиника, диагностика, лечение). СПб.: Saga, 2002; 142 с. [Brzhesky V.V., Somov E.E. Rogovichno-konyunktivalnyi xerоз (klinika, diagnostika, lechenie) [Keratoconjunctival xerosis (clinic, diagnostics, treatment)]. SPb.: Saga, 2002; 142 p. (In Russ.).]
8. Бржеский В.В., Сомов Е.Е. Синдром «сухого глаза». Синдром «сухого глаза»: Специализированный бюл. по диагностике и лечению синдрома «сухого глаза» 2002; 1:3-8. [Brzhesky V.V., Somov E.E. Syndrome of «dry eye». Syndrome of «dry eye»: Special Bulletin on the diagnosis and treatment of the syndrome of «dry eye» 2002; 1:3-8. (In Russ.).]
9. Майчук Ю.Ф., Миронкова Е.А. Выбор терапии при синдроме «сухого глаза» с нарушением стабильности липидного слоя слезной пленки при дисфункции мейбомиевых желез. *Рефракционная хирургия и офтальмология* 2007; 7(3):57-60. [Maychuk Y.F., Smirnova E.A. The choice of therapy in the syndrome of «dry eye» in violation of the stability of the lipid layer of the tear film with dysfunction of the meibomian glands. *Refract Surg Ophthalmol* 2007; 7(3):57-60. (In Russ.).]
10. Бржеский В.В. Синдром «сухого глаза» у людей молодого возраста: нерешенная проблема современного общества. *Современная оптометрия* 2007; 2:38-43. [Brzhesky V.V. Syndrome of «dry eye» in young adults: the unsolved problem of modern society. *Sovrem. optometriya* 2007; 2:38-43. (In Russ.).]
11. Черепнин А.И., Смолякова Г.П., Сорокин Е.Л. Исследование поверхностного натяжения слезы и оценка его значения для физиологии и патологии роговицы при контактной коррекции, а также его роли в процессе адаптации к мягким контактным линзам. *Вестник офтальмологии* 2003; 6:24-26. [Cherepnin A.I., Smolyakova G.P., Sorokin E.L. Study of surface tension tears and assessment of its implications for the physiology and pathology of the cornea during contact lens, as well as its role in adapting to soft contact lenses. *Vestn Ophthalmol* 2003; 6:24-26. (In Russ.).]
12. Аветисов С.Э., Бородин Н.В., Сафонова Т.Н. и др. Возможности конфокальной микроскопии в оценке состояния роговицы при синдроме сухого глаза. *Вестник офтальмологии* 2009; 1:52-54. [Avetisov S.E., Borodina N.V., Safonova T.N. et al. The possibilities of confocal microscopy in the assessment of corneal dry eye syndrome. *Vestn Ophthalmol* 2009; 1:52-54. (In Russ.).]
13. Егорова Г.Б. Возможности метода импрессионной цитологии в диагностике и оценке эффективности медикаментозной коррекции синдрома сухого глаза при ношении контактных линз. *Вестник офтальмологии* 2012; 128(1):34-36. [Yegorova G.B. Possibilities of the method impression cytology in the diagnosis and evaluation of drug correction of dry eye syndrome while wearing contact lenses. *Vestn Ophthalmol* 2012; 128 (1): 34-36. (In Russ.).]
14. Луцевич Е.Э., Лабиди Э. Современные методы диагностики и лечения заболеваний слезных органов. М.: 2005; 190-195. [Lutsevich E.E., Labidi E. Modern methods of diagnosis and treatment of diseases of the lacrimal. M.: 2005; 190-195. (In Russ.).]
15. Курешева Н.И., Федоров А.А., Еричев В.П. Патоморфологические особенности катарактального хрусталика у больных глаукомой. *Вестник офтальмологии* 2000; 116(2):13-16. [Kuryseva N.I., Fedorov A.A., Erichev V.P. Pathological features of cataract lens in patients with glaucoma. *Vestn Ophthalmol* 2000; 116(2):13-16. (In Russ.).]
16. Егорова И.В., Шамшинова А.М., Еричев В.П. Функциональные методы исследования в диагностике глаукомы. *Вестник офтальмологии* 2001; 117(6):38-40. [Egorova I.V., Shamshinova A.M., Erichev V.P. Functional methods in the glaucoma diagnostics. *Vestn Ophthalmol* 2001; 117(6):38-40. (In Russ.).]
17. Куроедов А.В., Авдеев Р.В., Александров А.С., Бакунина Н.А. и др. Первичная открытоугольная глаукома: в каком возрасте пациента и при какой длительности заболевания может наступить слепота. *Медико-биологические проблемы жизнедеятельности* 2014; 2(12):74-84. [Kuroedov A.V., Avdeev R.V., Aleksandrov A.S., Bakunina N.A. et al. Primary open-angle glaucoma: the age at which the patient and duration of disease which may occur blindness. *Medical and biological problems of life* 2014; 2(12):74-84. (In Russ.).]
18. Авдеев Р.В., Александров А.С., Бакунина Н.А., Басинский А.С. и др. Модель манифестирования и исходов первичной открытоугольной глаукомы. *Клиническая медицина* 2014; 92(12):64-72. [Avdeev R.V., Aleksandrov A.S., Bakunina N.A., Basinskii A.S. et al. Model of outcomes of primary open angle glaucoma. *Clinical medicine* 2014; 92(12):64-72. (In Russ.).]
19. Авдеев Р.В., Александров А.С., Бакунина Н.А., Басинский А.С. и др. Прогнозирование продолжительности сроков заболевания и возраста пациентов с разными стадиями первичной открытоугольной глаукомы. *Национальный журнал глаукома* 2014; 13(2):60-69. [Avdeev R.V., Aleksandrov A.S., Bakunina N.A., Basinskii A.S. et al. Prediction of the duration of the disease and the age of patients with different stages of primary open-angle glaucoma. *Natsionalnyi zhurnal glaukoma* 2014; 13(2):60-69. (In Russ.).]
20. Куроедов А.В., Авдеев Р.В., Александров А.С., Бакунина Н.А. и др. Предполагаемый возраст пациентов и период болезни для проведения интенсивных лечебно-профилактических манипуляций при первичной глаукоме. *Офтальмология Восточная*

- Европа 2014; 22(3):60-71. [Kuroedov A.V., Avdeev R.V., Aleksandrov A.S., Bakunina N.A. et al. The estimated age of the patients and the period of the disease to intensive treatment and prevention of manipulation in primary glaucoma. *Ophthalmology Eastern Europe* 2014; 22(3):60-71. (In Russ.)].
21. Щуко А.Г., Юрьева Т.Н., Чекмарева Л.Т., Малышев В.В. Редкие формы глаукомы. Иркутск, 2002. [Shchuko A.G., Yur'eva T.N., Chekmareva L.T., Malyshev V.V. Redkie formy glaukomy [Rare forms of glaucoma]. Irkutsk, 2002. (In Russ.)].
  22. Щуко А.Г., Юрьева Т.Н. Алгоритмы диагностики и лечения больных первичной глаукомой. Иркутск, 2009. [Shchuko A.G., Yur'eva T.N. Algoritmy diagnostiki i lecheniya bol'nykh pervichnoi glaukomoj [Algorithms for diagnosis and treatment of patients with primary glaucoma]. Irkutsk, 2009. (In Russ.)].
  23. Астахов Ю.С., Рахманов В.В. Наследственность и глаукома. *Офтальмологические ведомости* 2012; 4:51-57. [Astakhov Yu.S., Rakhmanov V.V. Heredity and glaucoma. *Ophthalmologic vedomosti* 2012; 4:51-57. (In Russ.)].
  24. Куроедов А.В., Еричев В.П., Ходыкина Н.П., Городничий В.В. и др. О корреляционных взаимоотношениях между суточными колебаниями внутриглазного давления и морфометрической структурой диска зрительного нерва. *Офтальмология* 2006; 3(1):43-49. [Kuroedov A.V., Eriчев V.P., Khodykina N.P., Gorodnichiy V.V. et al. Correlation relationship between daily fluctuations in intraocular pressure and morphometric structure of the optic nerve. *Ophthalmology* 2006; 3(1):43-49. (In Russ.)].
  25. Петров С.Ю., Мостовой Е.Н., Кабанов И.Б. Оценка эффективности и переносимости препарата Азопт в комбинации с тимололом 0,5% в терапии пациентов первичной открытоугольной глаукомой. *Глаукома* 2005; 2:23-25. [Petrov S.Yu., Mostovoi E.N., Kabanov I.B. Evaluation of the efficacy and tolerability of the drug in combination with Azopt with timolol 0.5% in the treatment of patients with primary open-angle glaucoma. *Glaucoma* 2005; 2:23-25. (In Russ.)].
  26. Шмырева В.Ф., Петров С.Ю., Антонов А.А., Данилов С.С. Исследование суточных колебаний офтальмотонуса у пациентов с первичной открытоугольной глаукомой при монотерапии тимололом, латанопростом и травопростом. *РМЖ. Клиническая офтальмология* 2010; 11(4):125-127. [Shmyreva V.F., Petrov S.Yu., Antonov A.A., Danilov S.S. The study of daily IOP fluctuations in patients with primary open-angle glaucoma as monotherapy with timolol, latanoprost and travoprost. *RMJ Clinical Ophthalmology* 2010; 11(4):125-127. (In Russ.)].
  27. Куроедов А.В., Брежнев А.Ю., Александров А.С., Огородникова В.Ю. Принципы лечения начальной стадии глаукомы: хирургия против терапии (обзор литературы). *Военно-медицинский журнал* 2011; 332(5):28-35. [Kuroedov A.V., Brezhnev A.Yu., Aleksandrov A.S., Ogorodnikova V.Yu. et al. Principles of treatment of early stage of glaucoma: treatment against surgery (review). *Military Medical Journal* 2011; 332(5):28-35. (In Russ.)].
  28. Петров С.Ю., Антонов А.А., Макарова А.С., Вострухин С.В. Офтальмотонус в оценке медикаментозного и хирургического лечения глаукомы. *РМЖ. Клиническая офтальмология* 2015; 16(2):69-72. [Petrov S.Yu., Antonov A.A., Makarova A.S., Vostrukhin S.V. IOP in the assessment of medical and surgical treatment of glaucoma. *RMJ Clinical Ophthalmology* 2015; 16(2):69-72. (In Russ.)].
  29. Еричев В.П., Козлова И.В., Акопян А.И., Макарова А.С. и др. Селективные симпатомиметики в моно- и комбинированной терапии глаукомы. *Национальный журнал глаукома* 2015; 14(1):44-51. [Eriчев V.P., Kozlova I.V., Akopyan A.I., Makarova A.S. et al. Selective sympathomimetics in mono- and combination glaucoma therapy. *Natsional'nyi zhurnal glaukoma* 2015; 14(1):44-51. (In Russ.)].
  30. Астахов Ю.С., Гозиев С.Д., Шахалиев Д.Р. Влияние нефиксированной и фиксированной комбинации 0,5% тимолола и 0,005% латанопроста на местную и системную гемодинамику при лечении пациентов с ПОУГ. *Офтальмологические ведомости* 2009; 2(1):12-17. [Astakhov Yu.S., Goziev S.D., Shakhaliyev D.R. Effect of non-fixed and fixed combination of timolol 0.5% and 0.005% latanoprost for local and systemic hemodynamics in patients with POAG. *Ophthalmologic vedomosti* 2009; 2(1):12-17. (In Russ.)].
  31. Астахов С.Ю., Ткаченко Н.В. Первый опыт применения бета-блокаторов без консерванта. *Офтальмологические ведомости* 2010; 3(2):66-70. [Astakhov Yu.S., Tkachenko N.V. The first experience of using beta-blockers without preservative. *Ophthalmologic vedomosti* 2010; 3(2):66-70. (In Russ.)].
  32. Астахов С.Ю., Грабовецкий В.Р., Нефедова Д.М., Ткаченко Н.В. Преимущества и недостатки гипотензивных капель без консерванта. *Офтальмологические ведомости* 2011; 4(2):95-98. [Astakhov Yu.S., Grabovetskii V.R., Nefedova D.M., Tkachenko N.V. Advantages and disadvantages of hypotensive drops without preservative. *Ophthalmologic vedomosti* 2011; 4(2):95-98. (In Russ.)].

Поступила 29.10.2015



Уважаемые читатели!  
Вы можете оформить подписку на журнал  
**«НАЦИОНАЛЬНЫЙ ЖУРНАЛ ГЛАУКОМА»**  
по каталогу «Газеты и журналы» агентства  
Роспечать в любом отделении связи.

Подписной индекс:

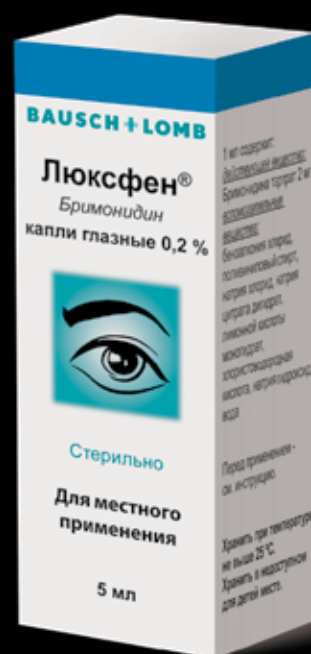
**37353**

# Люксфен®

Бримонидин 0,2% 5 мл

## ТЬМА ОТСТУПАЕТ

- Снижение офтальмотонуса до 10-12 мм рт.ст., контроль 12 часов<sup>1</sup>
- Нейропротекторные свойства даже в условиях повышенного офтальмотонуса<sup>2,3,4</sup>
- Дополнительное увлажнение и регенерация клеток поверхности глаза за счет поливинилового спирта<sup>5</sup>
- Кратность применения – 2 раза в сутки<sup>1</sup>



Рег. номер: ЛП-001434 от 16.01.2012

1. Инструкция по применению лекарственного препарата ЛЮКСФЕН. 2. Lambert W.S., Ruiz L., Crish S.D., Wheeler L.A., Calkins D.J. Brimonidine prevents axonal and somatic degeneration of retinal ganglion cell neurons. Mol Neurodegener. 2011; 6: 4. 3. Lopez-Herrera M.P.L., Mayor-Torroglosa S., de Imperial J.M., Villegas-Perez M.P., Vidal-Sanz M. Transient ischemia of the retina results in altered retrograde axoplasmic transport: neuroprotection with brimonidine. Exp Neurol. 2002; 178: 243-258. 4. Cun-Jian Dong, William A. Hare and Larry Wheeler, Neural Mechanisms Underlying Brimonidine's Protection of Retinal Ganglion Cells in Experimental Glaucoma, Glaucoma – Basic and Clinical Concepts, book edited by Shimon Rumelt, Published: November 11, 2011. 5. Мальханов В.Б., Шевчук Н.Е., Синдром «сухого глаза»: диагностика, патогенез, лечение, ГУ «Уфимский НИИ глазных болезней» АН РБ, материалы Международной научно-практической конференции по офтальмохирургии «Восток-Запад» – 2011.

Информация предназначена для медицинских работников.

Полную информацию Вы можете получить в ООО «ВАЛЕАНТ»: 115162, Россия, г. Москва, ул. Шаболовка, д. 31, стр. 5.

Тел.: +7 (495) 510 28 79 www.valeant.com

Реклама