

## ENGLISH

## The influence of cord blood nucleated cells intravenous infusion on visual functions in patients with glaucomatous optic neuropathy

AVETISOV S.E., Academician of RAN, Scientific Director of the Institute<sup>1</sup>;

ERICHEV V.P., Med.Sc.D., Professor, Deputy Director for Innovative Activities<sup>1</sup>;

RADAEV S.M., Deputy Head of Research<sup>2</sup>;

KOZLOVA I.V., Ph.D., Senior Research Associate of the Glaucoma Department<sup>1</sup>;

SMIRNOVA T.V., Ph.D., Research Associate of Morphofunctional Diagnostics Department<sup>1</sup>;

RESHCHIKOVA V.S., Junior Research Associate of Glaucoma Department<sup>1</sup>.

<sup>1</sup>Scientific Research Institute of Eye Diseases, 11A, B Rossolimo st., Moscow, Russian Federation, 119021;

<sup>2</sup>Cryocenter, 4 Academica Oparina st., Moscow, Russian Federation, 117997.

Conflicts of Interest and Source of Funding: none declared.

### Abstract

**PURPOSE:** To assess the influence of cord blood nucleated cells intravenous infusion on visual functions state in patients with glaucomatous optic neuropathy.

**METHODS:** 21 patients (27 eyes) with advanced primary open-angle glaucoma and normal intraocular pressure were included into the study. Group I included 11 patients (16 eyes) with high central visual acuity (over 20/40). Group II comprised 4 patients (5 eyes) with visual acuity around 20/200. Group III consisted of 6 patients (6 eyes) with residual visual functions. All patients underwent complex ophthalmological examination including visometry, tonometry with bidirectional applanation method, standard static perimetry (Humphrey Field Analyzer II), threshold of retinal electric sensitivity and lability of the visual analyzer and the critical frequency of flickering fusion (Lametesk).

**RESULTS:** Cord blood nucleated cells tolerability remained good during the whole follow-up period. A decrease in IOP level by the second week of infusion therapy was revealed in all groups. By months 3 and 6 patients in groups I and II presented with a statistically significant positive dynamics in vision fields. Post treatment electrophysiological examination showed results stabilization in all patients of group II. Patients in group III lacked spatial vision, but despite initial grave changes in visual analyzer, all electrophysiological examination indices remained stable.

**CONCLUSION:** Complex therapy with cord blood nucleated cells helps slow the progression of glaucomatous optic neuropathy.

**KEYWORDS:** stem cells, cord blood hemopoietic cells, glaucoma, glaucomatous optic neuropathy, intraocular pressure, standard automated perimetry, electrophysiological examination, visual functions, complex glaucoma therapy.

Глаукомная оптическая нейропатия (ГОН) является одним из патологических состояний, в основе развития которого, наряду с другими патогенетическими механизмами прогрессирования глаукомы, лежат нейродегенеративные процессы, приводящие к повреждению зрительного нерва и частичной или полной его атрофии [1-5]. Современные исследования обнаруживают некоторое сходство в патогенезе ГОН и таких грозных нейродегенеративных заболеваний, как, например, болезнь Альцгеймера [6-15].

Все нейродегенеративные заболевания объединяют несколько признаков: тенденция к прогрессированию с медленной потерей функций; селективная потеря определенных популяций нейронов в результате апоптоза; трансинаптическая дегенерация (первичная, вторичная); общие механизмы клеточной смерти — оксидативный стресс и глутаматная токсичность [16-23].

По прогнозам Н. Quigley (1996-2006), общее число больных глаукомой в мире к 2020 г. может возрасти с 60 до 80 млн человек, а слепота вследствие этого заболевания увеличится с 8,4 до 11,2 млн человек [24-25]. В России доля глаукомы в нозологической структуре слепоты и слабовидения возросла за последние 5 лет с 14 до 29% [26].

Это объясняет повышенный интерес офтальмологов к новым средствам и методам лечения данной патологии [27-32].

Реабилитация пациентов с ГОН во многом зависит от своевременной и адекватной терапии, улучшающей нейрофизиологические механизмы и обладающей нейропротекторными свойствами, благодаря которым осуществляется защита структуры и функций аксонов и нейронов [33-38].

Современные представления о патогенезе нейродегенеративных заболеваний заставляют активно продолжать поиск нейропротективных препаратов,

способных защитить нейроны и аксоны от разрушения, предупредить формирование необратимых структурных повреждений ткани зрительного нерва и уменьшить степень функциональных нарушений. Фундаментальные исследования позволили не только выявлять новые механизмы повреждения ганглиозных клеток, но и находить дополнительные возможности для восстановления поврежденной ткани.

Одним из современных методов в комплексном лечении и реабилитации пациентов с нейродегенеративными заболеваниями, травматическими и перинатальными поражениями головного мозга является внутривенное инфузионное введение концентрата ядросодержащих клеток пуповинной/плацентарной крови [39, 40].

Трансплантация гемопоэтических клеток давно заняла прочное место в практической медицине. Благодаря своей способности поддерживать кроветворение и работу иммунной системы, этот метод нашел применение у пациентов с тяжелыми, в том числе генетически обусловленными анемиями, после химиотерапии в онкогематологии (лейкозы, лимфомы), а также в терапии некоторых наследственных заболеваний при нарушениях обмена веществ (мукополисахаридозы, остеопороз и др.) [41, 42].

В дополнение к этому в последние 15 лет активно изучаются свойства этих клеток стимулировать восстановительные процессы (регенерацию) при некоторых болезнях центральной нервной системы. Данное направление опирается на другие принципы. Во-первых, пациенту не требуется восстанавливать нормальное кроветворение, поэтому стволовые клетки выступают в качестве стимуляторов регенерации. Во-вторых, не учитывается тканевая совместимость, что приводит к тому, что клетки после трансплантации естественным образом удаляются из организма, успевая оказать выраженное терапевтическое воздействие. По сути, такая трансплантация больше напоминает назначение пациенту лекарств. С тем отличием, что в данном случае лекарство — живые и активные клетки, которые могут не только активно влиять на течение заболевания, но и взаимодействовать с организмом пациента. Эти принципы лежат в основе достаточно молодого направления — регенеративной медицины [43-46].

В качестве хорошего источника гемопоэтических стволовых клеток для регенеративной медицины в настоящее время рассматривается пуповинная кровь. Сбор пуповинной крови прекрасно отработан, совершенно безопасен для матери и ребенка, не приводит к возникновению этических проблем. То есть пуповинная кровь — это источник самых молодых и самых активных клеток, которые можно получить у человека.

При этом важно, что в пуповинной крови есть также и другие виды высокоактивных клеток, например, эндотелиальные прогениторные клетки, которые могут стимулировать рост новых кровеносных сосудов.

Клетки пуповинной крови достаточно молоды, чтобы их быстро распознавала иммунная система пациента. Кроме того, они могут проникать из кровеносного русла в пораженные ткани и оставаться там так же, как это делают клетки иммунной системы пациента.

Эти уникальные свойства дают возможность клеткам пуповинной крови после введения в другой организм в течение нескольких недель оказывать выраженный и длительный терапевтический эффект: противовоспалительный, трофический, иммуномодулирующий. Он реализуется за счет секреции в окружающие ткани целого коктейля ростовых факторов и цитокинов, которые оказывают мощное регулирующее, стимулирующее влияние на пораженные клетки и ткани организма [42, 43, 45, 46].

Описаны и обсуждаются два основных эффекта клеточной терапии *in vivo* и *in vitro*: а) замещающая терапия — когда клетки, образующиеся в результате дифференцировки введенных стволовых клеток, включают в себя восстанавливаемую ткань; б) «эффект стороннего наблюдателя» — когда вводимые стволовые клетки оказывают противовоспалительное, трофическое или иммуномодулирующее действие на восстанавливаемую ткань. В данном случае, очевидно, ведущую роль играет паракринный эффект, когда ростовые факторы, цитокины и прочие вещества, активно выбрасываемые в кровяной ток юными формами клеток, оказывают мощное стимулирующее влияние на собственные стволовые клетки организма реципиента, расположенные в различных органах и тканях [47]. И уже именно собственные клетки обеспечивают восстановление структуры и функции поврежденных органов. В настоящее время второй из эффектов и считается основным.

Полученные экспериментальные и доклинические результаты указывают на нейропротекторное действие клеток пуповинной крови [48, 49].

Цель настоящего исследования — оценить влияние внутривенных инфузий ядросодержащих клеток плацентарной крови на состояние зрительных функций у пациентов с глаукомной оптической нейропатией (ГОН).

## Материалы и методы

В рамках проспективного когортного исследования был обследован 21 пациент (27 глаз) в возрасте от 38 до 80 лет (средний возраст — 59 лет), находившийся на лечении в ФГБНУ «НИИ глазных болезней» в период с 2010 по 2015 гг., с первичной открытоугольной глаукомой (ПОУГ), верифицированной ГОН разной степени выраженности на обоих глазах и нормализованным медикаментозно и/или хирургически внутриглазным давлением (ВГД).

В анамнезе включенных в исследование пациентов не было указаний на наличие травм, воспалительных или каких-либо других заболеваний, которые могли бы стать причиной стойкого повышения ВГД и прогрессирования ГОН. На предварительном этапе (скрининге) из исследования были исключены пациенты, подпадающие хотя бы под один из нижеперечисленных критериев исключения:

- 1) отсутствие Информированного согласия пациента или его законных представителей на внутривенную инфузию ядросодержащих клеток;
- 2) беременность, лактация;
- 3) аллергические реакции (анафилактический шок, отек Квинке) в анамнезе;
- 4) систолическое артериальное давление >185 мм рт.ст., диастолическое давление >105 мм рт.ст. или патологическое суточное неконтролируемое колебание артериального давления;
- 5) инфаркт миокарда давностью менее года;
- 6) гликемия менее 3,5 или более 21 ммоль/л;
- 7) заболевания центральной нервной системы;
- 8) наличие острого или хронического инфекционно-воспалительного процесса;
- 9) онкопатология и/или онконастороженность в анамнезе;
- 10) тяжелое хирургическое вмешательство или тяжелая травма в течение последних трех месяцев;
- 11) вирусоносительство (вирус гепатитов В и С, ЦМВ, ВИЧ, герпес);
- 12) соматическая патология с признаками декомпенсации;
- 13) аутоиммунные заболевания;
- 14) наркомания, токсикомания.

Включенные в исследование пациенты были распределены в 3 группы в зависимости от состояния зрительных функций.

В 1-ю группу (основную) вошли 11 пациентов (16 глаз), преимущественно с далекозашедшей стадией ПОУГ и высокой центральной остротой зрения (выше 0,5). ВГД у больных сохранялось нормализованным во все сроки наблюдения. Медианное его значение составило 14,1 мм рт.ст.

Во 2-ю группу были включены 4 пациента (5 глаз) с далекозашедшей стадией глаукомы и острой зрения в диапазоне 0,1÷0,45. У всех пациентов было стабильное ВГД, нормализованное с помощью местной комбинированной гипотензивной терапии. Медианное его значение составило 13,0 мм рт.ст.

В 3-й группе наблюдали 6 больных (6 глаз) с далекозашедшей стадией ПОУГ, остаточными зрительными функциями и нормализованным медикаментозно ВГД с медианным значением 15,9 мм рт.ст.

Всем пациентам проводили комплексное офтальмологическое обследование, включавшее визиометрию, тонометрию с помощью метода двунаправленной пневмоаппланации роговицы (прибор Ocular Response Analyzer, ORA), стандартную

статическую периметрию на приборе Humphrey Field Analyzer II (HFA II 750i). Исследовали центральное поле зрения (ЦПЗ) по программе 30-2 SITA-Standard, для оценки периферического поля зрения (от 30° до 60°) выполняли программу 60-4 SITA-Standard. Во время тестирования центрального поля зрения всем пациентам осуществляли коррекцию остроты зрения для близи. При сложности выполнения пороговой программы, связанной с недостаточным пониманием пациентом задачи исследования, быстрой его утомляемостью или наличием грубых обширных дефектов в центральном поле зрения, выполняли скрининговую программу (FF-120), с применением трехзонной стратегии по 120 точкам.

Исследование электрической чувствительности и лабильности зрительного анализатора проводили с помощью электроофтальмометра Lametesk (Россия).

Всем пациентам с нейропротекторной целью проводили внутривенные инфузии ядросодержащих клеток плацентарной крови. Введение концентрата осуществляли четырехкратно с интервалом в 1 неделю, после проведения запланированных офтальмологических исследований. Динамическое комплексное обследование пациентов проводили через 1, 3, 6, 9 и 12 мес. после первой инфузии ядросодержащих клеток плацентарной крови.

Уровень ВГД контролировали не только на каждом визите наблюдения, но и в дни проведения внутривенных инфузий.

Статистическую обработку результатов измерения проводили с помощью программ MS Excel 2013 и Statistica 10. Для описания данных применяли методы непараметрической статистики: рассчитывали медиану, первый и третий квартили, минимальное и максимальное значение. Для исследования связи показателей определяли коэффициент корреляции по Спирмену для исходных рядов данных. Достоверность различия между группами оценивали с помощью критерия Манна – Уитни для независимых выборок.

## Результаты

Переносимость ядросодержащих клеток плацентарной крови во все сроки наблюдения была хорошей. Пациенты не отмечали нежелательных побочных эффектов и изменений со стороны сердечно-сосудистой и бронхолегочной систем.

Уровень офтальмотонуса в группах исследования ко второй неделе инфузионной терапии снизился по сравнению с первоначальным ВГД в среднем на 3,05 (18%) мм рт.ст. К концу первого месяца лечения показатели ВГД вернулись к исходным (рис. 1). В последующие сроки наблюдения офтальмотонус пациентов был стабильно нормализован и сохранялся на одном уровне ( $p=0,12$ ).

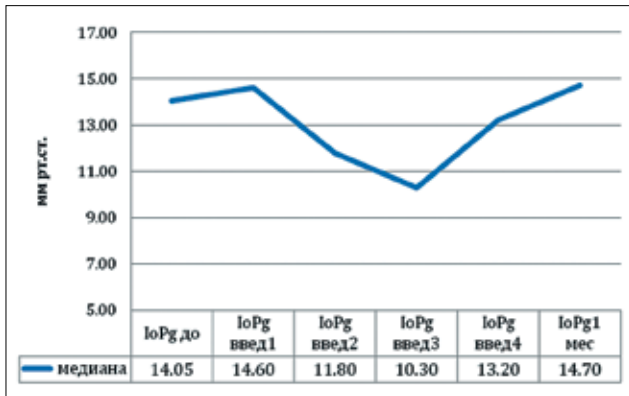


Рис. 1. Динамика ВГД в первый месяц инфузионной терапии (медианы значений)

На фоне проводимой терапии и во все сроки наблюдения высокая острота зрения у пациентов 1-й группы (выше 0,5) сохранялась стабильной, что позволяло, несмотря на наличие грубых пространственных дефектов в полях зрения, получать у них достоверные результаты стандартной автоматизированной периметрии.

На фоне проведенного нейропротекторного лечения к 3 и 6 месяцам наблюдения у пациентов выявлена статистически значимая положительная динамика в состоянии полей зрения. Наряду с незначительным повышением суммарной светочувствительности, было отмечено увеличение периметрического индекса MD в среднем на 0,9 ( $p=0,021$ ) и стабилизация индекса PSD. К 12 месяцу наблюдения индекс MD вновь снизился и почти достиг исходных значений. Однако отрицательной динамики поля зрения не было выявлено ни у одного пациента из группы исследования.

Другим сопоставимым с периметрией методом контроля за функциональным состоянием зрительного анализатора является метод электрофосфенов.

При анализе полученных данных мы учитывали, что на достоверность результатов может влиять физическое и эмоциональное состояние пациента. Для исключения влияния этого фактора мы оценивали среднее квадратичное отклонение показателей за весь период наблюдения в сравнении с исходными параметрами.

У 3 пациентов 1-й группы (6 глаз) на фоне проводимого лечения было отмечено улучшение электрочувствительности внутренних слоев сетчатки (снижение показателя порога электрической чувствительности, ПЭЧ) разной степени выраженности, у 7 человек на 9 глазах показатель ПЭЧ оставался стабильным на протяжении всего срока наблюдения. Только в 1 случае на фоне проводимой терапии ПЭЧ существенно повысился к концу наблюдения (рис. 2).

Исследуя лабильность зрительного нерва (ЛЗН), в более 75% случаев (12 из 16 глаз) мы выявили значительную и выраженную дисфункцию акси-

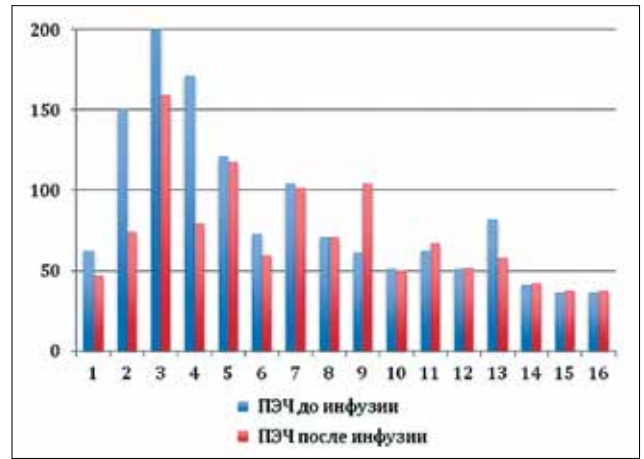


Рис. 2. Динамика порога электрочувствительности внутренних слоев сетчатки пациентов на фоне инфузии ядросодержащих клеток

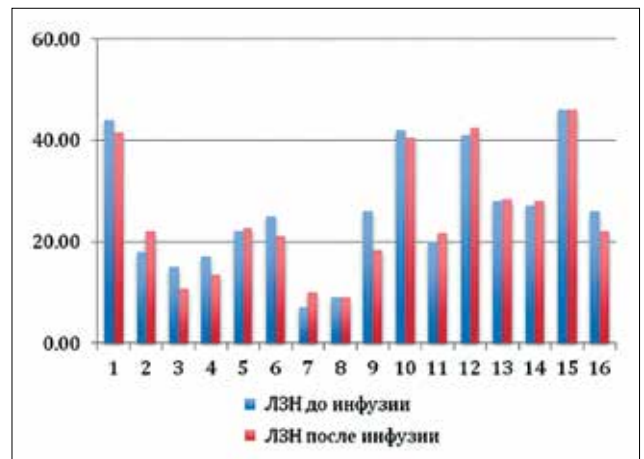


Рис. 3. Лабильность аксиального пучка зрительного нерва до и после инфузии ядросодержащих клеток

ального пучка зрительного нерва, что характерно для развитой и далекозашедшей стадий глаукомы. Однако за весь период наблюдения значимых колебаний показателя ЛЗН по сравнению с исходными данными не выявлено ( $p=0,12$ ).

Во 2-й группе у 2 пациентов на 2 глазах было отмечено незначительное увеличение остроты зрения, у оставшихся 3 пациентов (3 глаза) зрение осталось прежним.

Пациентам этой группы проводилось скрининговое исследование полей зрения. Как и в предыдущей группе, к 3-9 месяцу наблюдения была отмечена стабилизация зрительных функций: в 60% случаев выявлено уменьшение количества точек, определяющих абсолютный дефект; в остальных 40% — результаты периметрии остались неизменными.

Анализ полученных результатов электрофизиологического исследования после проведенного комплексного лечения показал их стабилизацию в 100% случаев.

У пациентов 3-й группы отсутствовало предметное зрение (светощущение с правильной светопроекцией), что затрудняло у них достоверную оценку состояния полей зрения. В этом случае единственным возможным методом мониторинга функционального состояния зрительного анализатора являлся метод электрофосфенов. Анализ результатов электрофизиологического обследования пациентов на начальном этапе продемонстрировал резкое снижение электрочувствительности внутренних слоев сетчатки и проводимости аксиального пучка зрительного нерва. У 1 пациента на 1 глазу электрофосфен не определялся. Несмотря на исходно грубые изменения зрительного анализатора, на фоне проводимой терапии все электрофизиологические показатели оставались стабильными.

## Выводы

1. Внутривенная инфузионная терапия ядродержащими клетками плацентарной крови позволяет улучшить функциональные характеристики больных с глаукомной оптической нейропатией (при остроте зрения выше 0,45).

2. Максимальный положительный эффект от проводимой терапии наступает на 3-6-й месяцы от начала лечения.

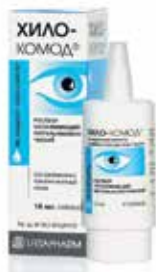3. Комплексная терапия ядродержащими клетками плацентарной крови позволяет сдерживать прогрессирование ГОН (при остроте зрения ниже 0,45).

## Литература / References

1. Авдеев Р.В., Александров А.С., Бакунина Н.А., Басинский А.С. и др. Модель манифестирования и исходов первичной открытоугольной глаукомы. *Клиническая медицина* 2014; 92(12):64-72. [Avdeev R.V., Aleksandrov A.S., Bakunina N.A., Basinskii A.S. et al. Model of outcomes of primary open-angle glaucoma. *Clinical medicine* 2014; 92(12):64-72. (In Russ.)].
2. Авдеев Р.В., Александров А.С., Бакунина Н.А., Басинский А.С. и др. Прогнозирование продолжительности сроков заболевания и возраста пациентов с разными стадиями первичной открытоугольной глаукомы. *Национальный журнал глаукома* 2014; 13(2):60-69. [Avdeev R.V., Aleksandrov A.S., Bakunina N.A., Basinskii A.S. et al. Prediction of the duration of the disease and the age of patients with different stages of primary open-angle glaucoma. *Natsional'nyi zhurnal glaukoma* 2014; 13(2):60-69. (In Russ.)].
3. Шмырева В.Ф., Зиангирова Г.Г., Мазурова Ю.В., Петров С.Ю. Клинико-морфологическая характеристика дренажной зоны склеры при глаукоме нормального внутриглазного давления. *Вестник офтальмологии* 2007; 123(6):32-35. [Shmyreva V.F., Ziangi-rova G.G., Mazurova Yu.V., Petrov S.Yu. Clinical and morphological characteristics of the scleral drainage area in normotensive glaucoma. *Vestn Oftalmol* 2007; 123(6):32-35. (In Russ.)].
4. Кугоева Е.Э., Подгорная Н.Н., Шерстнева Л.В., Петров С.Ю., Черкашина А.В. Изучение гемодинамики глаза и общесоматического статуса больных с первичной открытоугольной глаукомой. *Вестник офтальмологии* 2000; 116(4):26-28. [Kugoeva E.E., Podgornaya N.N., Shersnueva L.V., Petrov S.Yu., Cherkashina A.V. The study of eye hemodynamics and somatic status of patients with primary open angle glaucoma. *Vestn Oftalmol* 2000; 116(4):26-28. (In Russ.)].
5. Деев Л.А., Молчанов В.В., Молоткова И.А. Клинико-морфологические особенности терминальной стадии глаукомы. Актуальные проблемы современной офтальмологии. Смоленск, 1995; 141 с. [Deev L.A., Molchanov V.V., Molotkova I.A. Clinico-morphological features of terminal stage glaucoma. Actual problems of modern ophthalmology. Smolensk, 1995; 141 p. (In Russ.)].
6. Еричев В.П., Петров С.Ю., Козлова И.В., Макарова А.С. и др. Современные методы функциональной диагностики и мониторинга глаукомы. Часть 1. Периметрия как метод функциональных исследований. *Национальный журнал глаукома* 2015; 14(2):75-81. [Erichiev V.P., Petrov S.Yu., Kozlova I.V., Makarova A.S. et al. Modern methods of functional diagnostics and monitoring of glaucoma. Part 1. Perimetry as a functional diagnostics method. *Natsional'nyi zhurnal glaukoma* 2015; 14(2):75-81. (In Russ.)].
7. Еричев В.П., Петров С.Ю., Макарова А.С., Козлова И.В. и др. Современные методы функциональной диагностики и мониторинга глаукомы. Часть 2. Диагностика структурных повреждений сетчатки и зрительного нерва. *Национальный журнал глаукома* 2015; 14(3):72-79. [Erichiev V.P., Petrov S.Yu., Kozlova I.V., Makarova A.S. et al. Modern methods of functional diagnostics and monitoring of glaucoma. Part 2. Diagnosis of structural damage of the retina and optic nerve. *Natsional'nyi zhurnal glaukoma* 2015; 14(3):72-79. (In Russ.)].
8. Еричев В.П., Туманов В.П., Панюшкина Л.А., Федоров А.А. Сравнительный анализ морфологических изменений в зрительных центрах при первичной глаукоме и болезни Альцгеймера. *Национальный журнал глаукома* 2014; (3):5-13. [Erichiev I.P., Tumanov V.P., Panyushkina L.A., Fedorov A.A. Comparative analysis of morphological changes in the visual centers in primary glaucoma and Alzheimer's disease. *Natsional'nyi zhurnal glaukoma* 2014; (3):5-13. (In Russ.)].
9. Еричев В.П., Панюшкина Л.А. Диагностическая ценность функциональных и морфометрических параметров сетчатки и зрительного нерва у пациентов с болезнью Альцгеймера. *Национальный журнал глаукома* 2014; 2:5-10. [Erichiev I.P., Panyushkina L.A. The diagnostic value of functional and morphometric parameters of retina and optic nerve in patients with Alzheimer's disease. *Natsional'nyi zhurnal glaukoma* 2014; 2:5-10. (In Russ.)].
10. Шмырева В.Ф., Петров С.Ю., Антонов А.А., Сипливиный В.И. и др. Метод оценки оксигенации субконъюнктивального сосудистого русла с помощью спектроскопии отраженного света (экспериментальное исследование). *Глаукома* 2008; 2:9-14. [Shmyreva V.F., Petrov S.Yu., Antonov A.A., Sipliviy V.I. et al. Method of evaluation of subconjunctival vascular bed with reflected light spectroscopy (experimental study). *Glaucoma* 2008; 2:9-14. (In Russ.)].
11. Еричев В.П., Еремина М.В., Якубова Л.В., Арефьева Ю.А. Анализатор биомеханических свойств глаза в оценке вязко-эластических свойств роговицы в здоровых глазах. *Глаукома* 2007; 1:11-15. [Erichiev V.P., Eryomina M.V., Yakubova L.V., Arefyeva U.A. Ocular Response Analyzer in valuation of cornea's viscoelastic properties in normal eyes. *Glaucoma* 2007; 1:11-15. (In Russ.)].
12. Еремина М.В., Еричев В.П., Якубова Л.В. Влияние центральной толщины роговицы на уровень внутриглазного давления в норме и при глаукоме. *Глаукома* 2006; 4:78-83. [Eremina M.V., Erichiev V.P., Yakubova L.V. Effect of central corneal thickness at the level of intraocular pressure in normal and in glaucoma. *Glaucoma* 2006; 4:78-83. (In Russ.)].
13. Егорова И.В., Шамшинова А.М., Еричев В.П. Функциональные методы исследования в диагностике глаукомы. *Вестник офтальмологии* 2001; 117(6):38-40. [Egorova I.V., Shamshinova A.M., Erichiev V.P. Functional methods in the glaucoma diagnostics. *Vestn Oftalmol* 2001; 117(6):38-40. (In Russ.)].
14. Blanks J.C., Torigoe Y., Hinton D.R., Blanks R.H. Retinal pathology in Alzheimer's disease. I. Ganglion cell loss in foveal/parafoveal retina. *Neurobiol Aging* 1996; 17:377-384. doi: 10.1016/0197-4580(96)00010-3.
15. Curcio C.A., Drucker D.N. Retinal ganglion cells in Alzheimer's disease and aging. *Ann Neurol* 1993; 33:248-257. doi: 10.1002/ana.410330305.
16. Еричев В.П., Туманов В.П., Панюшкина Л.А. Глаукома и нейродегенеративные заболевания. *Национальный журнал глаукома* 2012; (1):62-68. [Erichiev I.P., Tumanov V.P., Panyushkina L.A. Glaucoma and neurodegenerative diseases. *Natsional'nyi zhurnal glaukoma* 2012; (1):62-68. (In Russ.)].
17. Calkins D.J. Critical pathogenic events underlying progression of neurodegeneration in glaucoma. *Prog Retin Eye Res* 2012; 31:702-719. doi: 10.1016/j.preteyeres.2012.07.001.




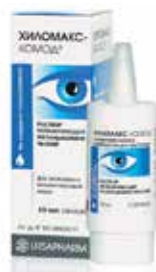## Постоянное использование



### **ХИЛО-КОМОД®** 0,1% гиалуроновая кислота

При легких и умеренных формах синдрома «сухого глаза»;  
до и после хирургического лечения. Лидер продаж в Германии\* и России\*\*  
Препарат года с 2007 по 2013 в Германии\*\*\*

До 3-й степени сухости 

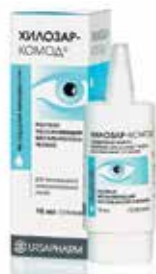

### **ХИЛОМАКС-КОМОД®** 0,2% гиалуроновая кислота

Длительное интенсивное увлажнение  
Высокая концентрация и высокая вязкость  
При тяжелых формах синдрома «сухого глаза»


1-4 степень сухости 

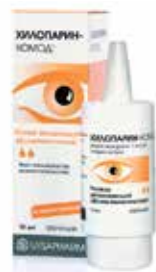## Бережный уход и восстановление



### **ХИЛОЗАР-КОМОД®** 0,1% гиалуроновая кислота + декспантенол


Увлажнение глаз и заживление повреждений  
Дневной уход. Вместо мази в течение дня  
При легких и умеренных формах синдрома «сухого глаза», способствует  
заживлению повреждений глазной поверхности

До 3-й степени сухости 



### **ХИЛОПАРИН-КОМОД®** 0,1% гиалуроновая кислота + гепарин

Увлажнение и восстановление  
Уход при раздражении роговицы и конъюнктивы  
При легких и умеренных формах синдрома «сухого глаза», включая  
хроническое воспаление роговицы

До 3-й степени сухости 

## Защита в ночное время



### **ВитА-ПОС®** Витамин А

Защита ваших глаз в ночное время. Улучшает свойства слезной пленки  
Ночной уход при всех формах синдрома «сухого глаза»

1-4 степень сухости 