

Оценка морфометрических параметров диска зрительного нерва и сетчатки при врожденной глаукоме у недоношенных детей

Коголева Л.В., д.м.н., руководитель детского консультативно-поликлинического отделения;

Мазанова Е.В., к.м.н., научный сотрудник отдела патологии глаз у детей;

Катаргина Л.А., д.м.н., профессор, заместитель директора института по научной работе, руководитель отдела патологии глаз у детей.

ФГБУ «МНИИ глазных болезней им. Гельмгольца» Минздрава России, 105062, Российская Федерация, Москва, ул. Садовая-Черногрязская, 14/19.

Авторы не получали финансирование при проведении исследования и написании статьи.

Конфликт интересов: отсутствует.

Для цитирования: Коголева Л.В., Мазанова Е.В., Катаргина Л.А. Оценка морфометрических параметров диска зрительного нерва и сетчатки при врожденной глаукоме у недоношенных детей. Национальный журнал глаукома. 2018; 17(2):20-26.

Резюме

ЦЕЛЬ. Изучить морфометрические особенности зрительного нерва и сетчатки у недоношенных детей с врожденной глаукомой.

МЕТОДЫ. Обследованы дети с врожденной глаукомой (21 ребенок) с благоприятными исходами ретинопатии недоношенных (РН) 1-3 степени в возрасте от 6 мес до 12 лет (группа 1). Группу контроля составили 32 доношенных ребенка с врожденной глаукомой (группа 2). Помимо стандартных методов обследования применяли гейдельбергскую ретинальную томографию (HRT) и оптическую когерентную томографию диска зрительного нерва (ДЗН) и сетчатки (Spectralis-ОСТ).

РЕЗУЛЬТАТЫ. По клиническим проявлениям глаукомы существенных различий между группами не было. При врожденной глаукоме у детей с 1-2 степенью РН, как и у доношенных детей с врожденной глаукомой, выявлены одинаково выраженные морфометрические изменения структур всех зон ДЗН и зон перипиллярной сетчатки, характерные для развития глаукомной оптической

нейропатии и усугубляющиеся по мере прогрессирования глаукоматозного процесса. При РН интерпретация изменений ДЗН затруднена вследствие тракционной деформации ДЗН и смещения сосудистых пучков, особенно при 3 степени РН. Четкой связи изменений ДЗН с показателями ВГД нами не выявлено.

ЗАКЛЮЧЕНИЕ. Измерения морфометрических параметров и ряд выявленных в данной работе патогномических симптомов поражения зрительного нерва и перипиллярной сетчатки при врожденной глаукоме у недоношенных детей необходимы для изучения патогенеза глаукоматозного процесса при РН, уточнения диагноза, определения прогноза заболевания, оценки стабилизации глаукоматозного процесса и выработки тактики лечения.

КЛЮЧЕВЫЕ СЛОВА: врожденная глаукома, ретинопатия недоношенных, внутриглазное давление, диск зрительного нерва, гейдельбергская ретинальная томография, оптическая когерентная томография.

Для контактов:

Коголева Людмила Викторовна, e-mail: dho@igb.ru, kogoleva@mail.ru

ENGLISH

Evaluation of morphometric parameters of optic nerve head and retina in congenital glaucoma in premature infants

KOGOLEVA L.V., Med.Sc.D., Head of Pediatric Consultative Department;

MAZANOVA E.V., Ph.D., Research Associate, Pediatric Ophthalmology Department;

KATARGINA L.A., Med.Sc.D., professor, Deputy Director for Science,
Head of Pediatric Ophthalmology Department.

Moscow Helmholtz Research Institute of Eye Diseases, 14/19 Sadovaya-Chernogriazskaya, Moscow, Russian Federation, 105062.

Conflicts of Interest and Source of Funding: none declared.

For citations: Kogoleva L.V., Mazanova E.V., Katargina L.A. Evaluation of morphometric parameters of optic nerve head and retina in congenital glaucoma in premature infants. *Natsional'nyzhurnal glaukoma*. 2018; 17(2):20-26.

Abstract

PURPOSE: To study the morphometric parameters of the optic nerve head and retina in premature infants with congenital glaucoma.

METHODS: Children with congenital glaucoma (21 children) with favorable outcomes of 1-3 stages of retinopathy of prematurity (RP) aged from 6 months to 12 years were examined (group I). The control group consisted of 32 full-term children with congenital glaucoma (group II). In addition to the standard methods of examination, Heidelberg retinal tomography (HRT) and optical coherence tomography (Spectralis-OCT) of optic nerve head (ONH) and retina were used.

RESULTS: According to clinical manifestations of glaucoma, there were no significant differences between the groups. Both children with 1-2 stage of RP and congenital glaucoma and full-term infants with congenital glaucoma revealed the same pronounced morphometric changes in structures of the disk and peripapillary zone of the retina,

which were characteristic for the development of glaucomatous optic neuropathy and intensified in the course of glaucoma progression. ONH changes interpretation in RP infants was hampered by traction deformation of the ONH and displacement of the central vessel trunk, especially in patients with stage 3 RP. We have not revealed a clear link between the changes in the optic nerve disk and IOP level.

CONCLUSION: Morphometric parameters measurement and a number of pathognomonic symptoms of optic nerve and peripapillary retina damage in congenital glaucoma in premature infants identified in this paper are necessary for studying the pathogenesis of glaucomatous process in RP, clarifying the diagnosis, determining the disease prognosis, assessing glaucoma progression and developing treatment tactics.

KEYWORDS: congenital glaucoma, retinopathy of prematurity, intraocular pressure, Heidelberg retinal tomography, optic nerve head, optical coherence tomography.

Ретинопатия недоношенных (РН) — одна из важнейших проблем детской офтальмологии. Клинический полиморфизм, наличие сопутствующей патологии, многофакторность патогенеза нарушений зрения при РН в ряде случаев затрудняют выбор тактики диспансерного наблюдения и лечения пациентов с этой патологией. Несомненно важным представляется изучение особенностей течения и исходы РН при сочетании с другой патологией глаз, в том числе с глаукомой. Установлено, что вторичная глаукома является частым осложнением поздних, терминальных стадий РН [1], а сведения о сочетании РН с врожденной глаукомой весьма ограничены [1, 2].

Врожденная глаукома является одной из частых причин слепоты и слабовидения у детей [2, 3]. По мере развития врожденной глаукомы нарастают изменения в зрительном нерве и сетчатке, ухудшение которых служит критерием прогрессирования глаукоматозного процесса. Актуальным представляется изучение особенностей развития глаукомной оптической нейропатии (ГОН) при врожденной глаукоме, а также при глаукоме в сочетании с другой офтальмопатологией, в том числе у недоношенных детей с ретинопатией [4]. В последние годы в арсенале офтальмологов появились методы диагностики и визуализации, активно применяющиеся в офтальмопедиатрии и позволяющие получать

Таблица 1. Морфометрические показатели ДЗН при врожденной глаукоме у доношенных и недоношенных детей

Table 1. Morphometric parameters of the ONH in congenital glaucoma in full-term and preterm infants

Параметры ДЗН ONH parameters	Норма Norm	Группа 1 (32 глаза) Group 1 (32 eyes)	Группа 2 (38 глаз) Group 2 (38 eyes)
Объем экскавации, мм ³ Cup volume, mm ³	0,09±0,21	0,23-0,42	0,26-0,39
Максимальная глубина экскавации, мм Maximum cup depth, mm	0,28±0,11	0,92-1,24	0,91-1,41
Площадь экскавации, мм ² Cup area, mm ²	0,40±0,29	0,68-1,3	0,94-2,45
Объем нейроретинального пояса, мм ³ Rim volume, mm ³	0,26±0,16	0,08-0,20	0,07-0,15
Площадь нейроретинального пояса, мм ² Rim area, mm ²	1,64±0,33	0,19-1,0	0,17-0,97
Соотношение площади экскавации к площади диска Cup/disc area ratio	0,20±0,12	0,32-0,85	0,35-0,94
Средняя толщина СНВС, мм Mean RNFL thickness, mm	0,28±0,11	0,06-0,12	0,03-0,06
Положение контурной линии в верхневисочном секторе, мм CLM temporal-superior, mm	0,21±0,07	0,05-0,07	0,08-0,12
Положение контурной линии в нижневисочном секторе, мм CLM temporal-inferior, mm	0,21±0,08	0,03-0,15	0,02-0,08

точную информацию о состоянии внутренних структур глаза, в частности — гейдельбергская ретинальная томография (HRT) и оптическая когерентная томография (ОКТ), что может существенно расширить возможности определения степени тяжести и прогноза заболевания [5-7].

Цель настоящей работы — изучить морфометрические особенности зрительного нерва и сетчатки у недоношенных детей с врожденной глаукомой.

Материалы и методы

Под нашим наблюдением находились 2 группы детей с врожденной глаукомой. Группа 1 — 21 ребенок (32 глаза) с благоприятными исходами РН 1-3 степеней как после самопроизвольного регресса заболевания (19 глаз), так и после коагуляции сетчатки (13 глаз), из них на 9 глазах — после транссклеральной криокоагуляции сетчатки.

Группу контроля составили 32 доношенных ребенка (38 глаз) с врожденной глаукомой (группа 2).

В группе 1 стойкое повышение ВГД до 29-38 мм рт.ст. развилось в 1,5-10 мес. жизни ребенка (в среднем 6,5 мес). Двусторонняя глаукома была у 13 детей (26 глаз), односторонняя — у 8 детей. В группе 2 в большинстве случаев глаукома носила односторонний характер (26 детей), у 6 детей была двусторонней и манифестировала в возрасте от 4 до 11 мес.

Возраст детей на момент обследования составил от 6 мес до 12 лет.

Всем пациентам кроме комплексного офтальмологического обследования (ультразвуковые и электрофизиологические исследования) проводили ретинальную томографию диска зрительного нерва и сетчатки с помощью гейдельбергского ретинального томографа (HRT-3) и спектрального оптического когерентного томографа (Spectralis-OCT) («Heidelberg Engineering», Dossenheim, Germany). Детям младшего возраста обследование проводили в условиях медикаментозного сна.

Результаты

По клиническим проявлениям врожденной глаукомы существенных различий между группами не было. Во всех случаях на фоне стойкого повышения внутриглазного давления (ВГД) диаметр роговицы большого глаза был увеличен по сравнению с возрастной нормой на 1-3 мм, отмечено увеличение глубины передней камеры (у детей старше 7 мес). На 9 глазах в возрасте 7-10 мес наблюдалось расширение и истончение лимба, формирование стафиломы склеры в перилимбальной зоне. На всех глазах с глаукомой размер переднезадней оси глаза превышал возрастную норму в среднем на 2,3 мм. Процесс некомпенсации ВГД сопровождался отеком и помутнением роговицы (80%).

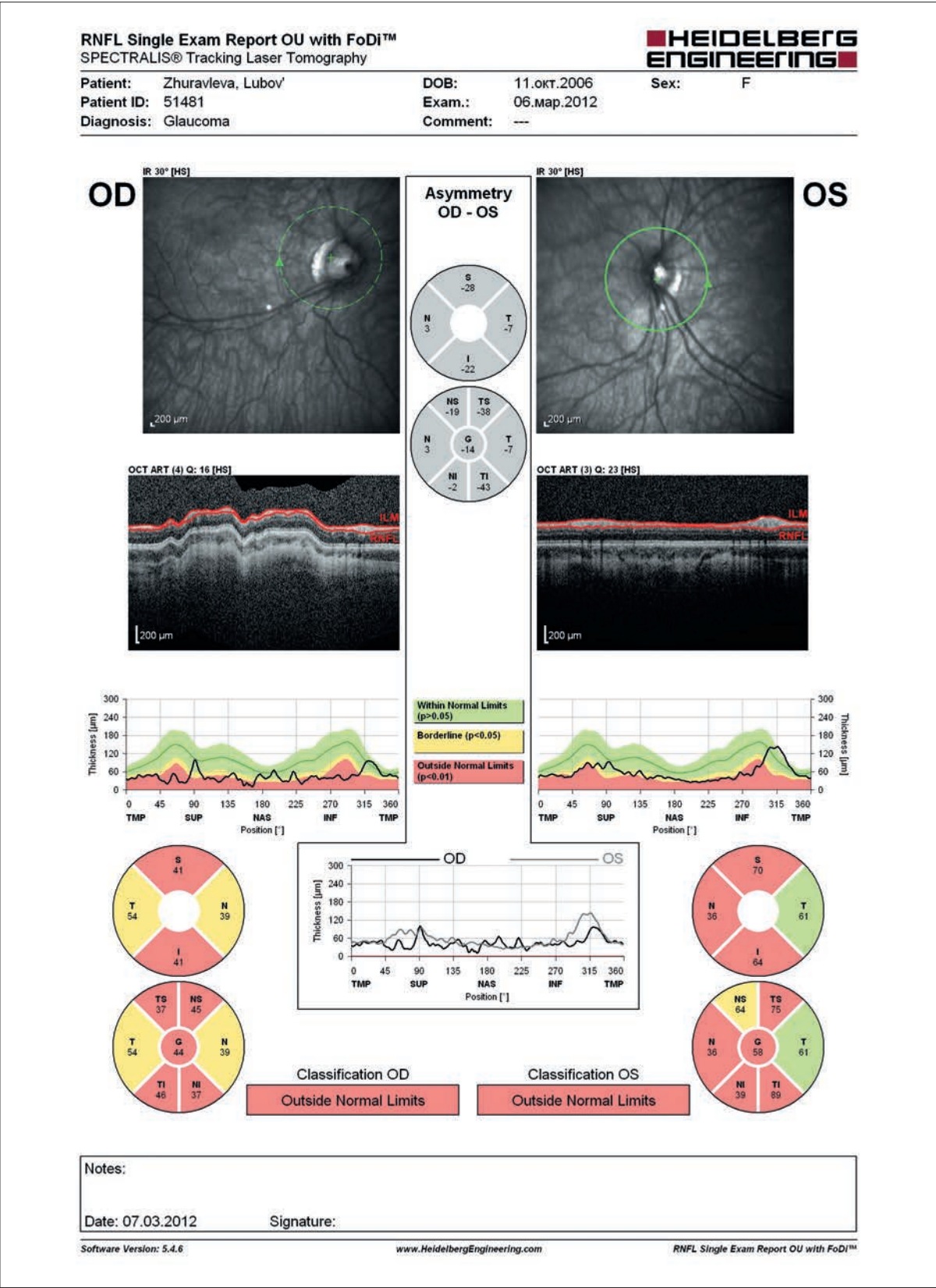


Рис. 2. Результаты исследования средней толщины СНВС перипапиллярной зоны с помощью спектральной ОКТ ребенка с развитой стадией врожденной глаукомы на обоих глазах и РН 1-2 степени

Fig. 2. Results of the average peripapillary RNFL thickness measurement by spectral OCT in a child with an advanced stage of bilateral congenital glaucoma and RP 1-2 stages

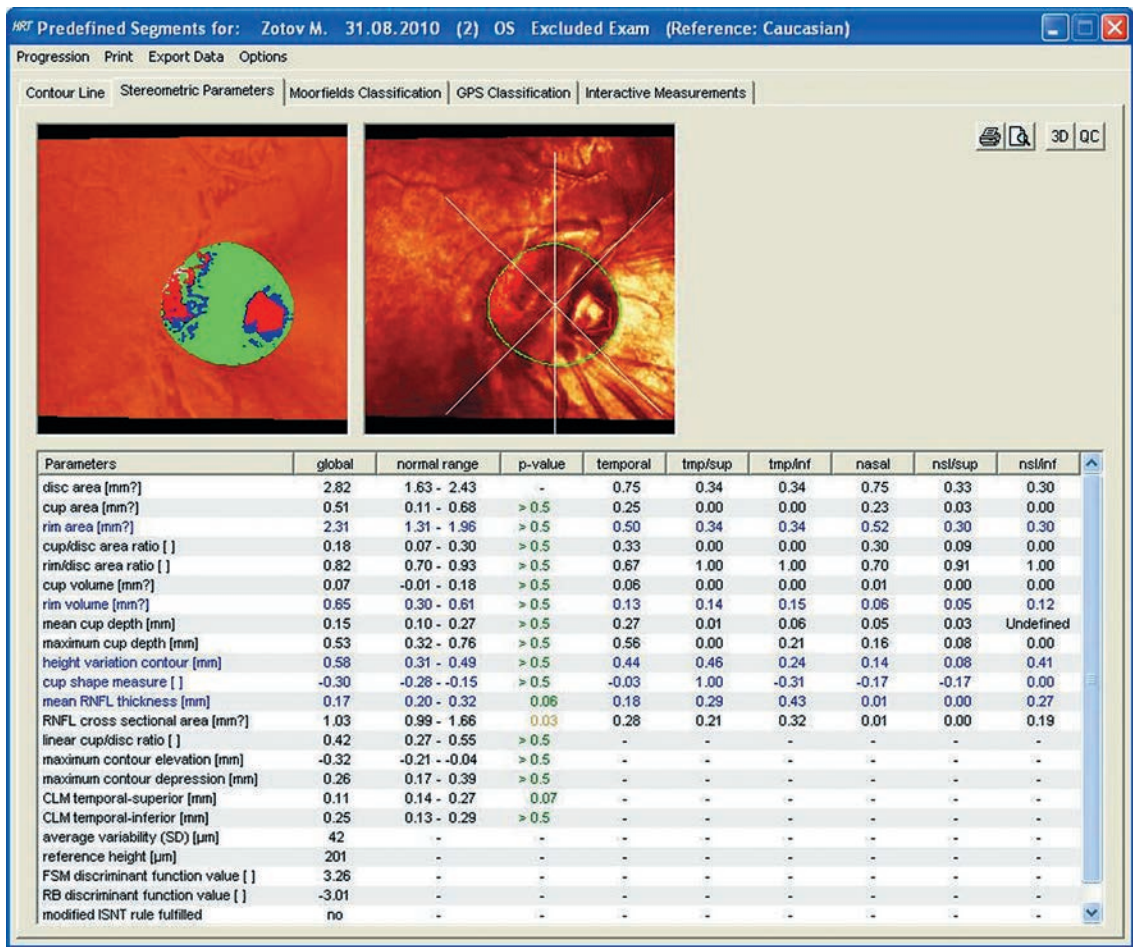


Рис. 3. Результаты морфометрического исследования с помощью HRT-3 ребенка с развитой стадией врожденной глаукомы и РН 3 степени

Fig. 3. The results of morphometric studies by means of HRT 3 of a child with an advanced stage of congenital glaucoma and RP 3 stages

В большинстве случаев отмечались признаки гониодисгенеза: неравномерное прикрепление радужки (21 глаз), остатки мезодермальной ткани — 15 глаз, недифференцировка трабекулы (13 глаз), избыточная пигментация трабекулы (8 глаз), синехии в углу передней камеры (УПК) (9 глаз). Часто симптомы сочетались между собой. Следует отметить, что при РН интерпретация изменений ДЗН была затруднена вследствие тракционной деформации диска и смещения сосудистых пучков, особенно при 3 степени РН, четкой связи изменений ДЗН с показателями ВГД нами не выявлено.

При сравнительном анализе стереометрических показателей ДЗН у недоношенных детей с врожденной глаукомой (группа 1) и у доношенных детей с врожденной глаукомой (группа 2) по данным HRT выявлены изменения параметров, отражающие особенности глаукомной оптической нейропатии (табл. 1).

У всех детей в обеих группах отмечено значительное увеличение объемных значений экскавации ДЗН (объем, максимальная глубина и площадь экскавации), а также выраженное уменьшение

значений объема и площади нейроретинального пояса. При этом определялось значительное отклонение от нормы соотношения размеров экскавации к размеру диска (рис. 1).

Особенно значимым фактором глаукомной оптической нейропатии послужил параметр, отражающий среднюю толщину перипапиллярного слоя нервных волокон (СНВС), который был значительно снижен в обеих группах. Причем у детей с далеко зашедшей стадией врожденной глаукомы вышеописанные изменения были более выражены, чем при начальной стадии. Отмечено снижение параметра, отражающего изменение положения контурной линии в височном секторе (CLM temporal-superior, CLM temporal-inferior).

Проведение спектральной ОКТ выявило определенные особенности изменения топографии структуры перипапиллярной сетчатки. Во всех глазах с глаукомой в обеих группах отмечено уменьшение толщины СНВС в пределах 32-72 мкм (на 3-34% от нормы) в различных квадрантах перипапиллярной зоны исследования (рис. 2).

Установлена взаимосвязь между числом зон изменения толщины сетчатки со стадией глаукоматозного процесса. Характерной особенностью стереометрической картины глаукомы явилась межочулярная асимметрия параметра толщины СНВС, выявленная у всех детей с односторонней глаукомой (парный глаз — здоров), а также у всех детей с различными стадиями глаукоматозного процесса на парных глазах. Разница в толщине СНВС парных глаз составила от 3 до 75 мкм.

При сравнении результатов исследования не выявлено статистически значимого отличия изменений структур ДЗН и перипапиллярной толщины СНВС при врожденной глаукоме у доношенных детей и у детей с 1-2 степенью РН, однако при глаукоме на глазах с РН 3 степени мы выявили наименьшее отклонение от нормы параметров ДЗН, характерных для глаукомной оптической нейропатии (объем и площадь экскавации). Этот факт подтверждает затруднение интерпретации данных морфометрических исследований ДЗН вследствие его тракционной деформации и нарушения структурно-анатомических соотношений, характерных для РН (рис. 3).

Остроту зрения проанализировали у 14 детей (в возрасте от 4 до 12 лет, 20 глаз) с РН и стойкой компенсацией ВГД. При бинокулярной форме глаукомы и одинаковой степени РН на парных глазах острота зрения варьировала от 0,05 до 0,7 (в среднем 0,3). При монокулярной глаукоме и симметричной степени РН острота зрения была 0,02-0,4 (в среднем 0,15). Эти данные указывают на отрицательное влияние повышенного ВГД на развитие зрения.

Анализ результатов электрофизиологических исследований (ЭФИ) показал, что в большинстве (81,2%) случаев (на 26 из 32 глаз) общая ЭРГ и РЭРГ были субнормальными, причем и на глазах

с минимальными изменениями на глазном дне, что сочеталось со стойким повышением ВГД и морфометрическими изменениями ДЗН. Полученные данные свидетельствуют о нарушении электрогенеза сетчатки вследствие глаукоматозного процесса.

Снижение амплитуды компонента P100 вспышечных зрительно вызванных потенциалов (ЗВП) выявлено на 24 (75,0%) глазах, а удлинение латентности компонента P100 и изменение конфигурации волн ЗВП выявлено на 7 (21,9%) глазах, что свидетельствует о дисфункции проводящих путей, связанной с ГОН.

Заключение


При врожденной глаукоме у детей с 1-2 степенью РН выявлены выраженные изменения структур всех зон ДЗН и зон перипапиллярной сетчатки, характерные для развития глаукомной оптической нейропатии при врожденной глаукоме у доношенных детей, и усугубляющиеся по мере прогрессирования глаукоматозного процесса.

У детей с 3 степенью РН и глаукомой морфометрические исследования ДЗН и перипапиллярной сетчатки подтверждают наличие именно врожденной, а не вторичной глаукомы. Однако верификация глаукоматозных изменений ДЗН и перипапиллярной сетчатки у недоношенных детей с 3 степенью РН затруднена и зависит от выраженности тракционной деформации сетчатки и ДЗН вследствие РН. Использование современных методов визуализации (НРТ и ОКТ) позволяет получить более информативный комплекс объективных симптомов поражения зрительного нерва и сетчатки при врожденной глаукоме у недоношенных детей, что необходимо для уточнения диагноза, оценки динамики процесса, прогноза заболевания и выбора тактики лечения.

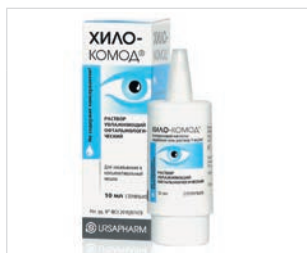References

1. Катаргина Л.А., Коголева Л.В. Клинико-патогенетические особенности глаукомы у детей с ретинопатией недоношенных. *Российский офтальмологический журнал*. 2008; 1(1):17-21.
2. Weinreb R.N., Grajewski A., Papadopoulos M., Grig J., Freeman S. Childhood Glaucoma. World glaucoma Association (Consensus Series-9), 2013, Kugler Publication, Amsterdam, Netherlands.
3. Хватова А.В., Теплинская Л.Е., Яковлев А.А., Мазанова Е.В., Тарасенков А.О. Врожденная глаукома: современный взгляд на патогенез и лечение. В кн.: Зрительные функции при патологических состояниях глаз у детей и способы их коррекции. М.; 2005:319-244.
4. Катаргина Л.А., Мазанова Е.В., Тарасенков А.О., Рябцев Д.И. Современные методы диагностики глаукомной оптической нейропатии при врожденной глаукоме у детей. *Российская педиатрическая офтальмология*. 2012; 1:18-22.
5. El-Dairi M.A., Holgado S., Asrani S.G., Enyedi L.B., Freedman S.F. Correlation between optical coherence tomography and glaucomatous optic nerve head damage in children. *Br J Ophthalmol*. 2009; 93(10):1325-1330.
6. Maldonado R.S., Izatt J.A., Sarin N., Wallace D.K., Freedman S., Cotten C.M., Toth C.A. Optimizing hand-held spectral domain optical coherence tomography imaging for neonates, infants, and children. *Invest Ophthalmol Vis Sci*. 2010; 51(5):2678-2685.
7. Tong L., Chan Y.H., Gazzard G., Loon S.C., Fong A., Selvaraj P., Healey P.R., Tan D., Wong T.Y., Saw S.M. Heidelberg retinal tomography of optic disc and nerve fiber layer in Singapore children: variations with disc tilt and refractive error. *Invest Ophthalmol Vis Sci*. 2007; 48(11): 4939-4944.
1. Katargina L.A., Kogoleva L.V. Clinico-pathogenetic features of glaucoma in children with retinopathy of prematurity. *Rossijskij oftal'mologicheskij zhurnal*. 2008; 1(1):17-21. (In Russ.)
2. Weinreb R.N., Grajewski A., Papadopoulos M., Grig J., Freeman S. Childhood Glaucoma. World glaucoma Association (Consensus Series-9), 2013, Kugler Publication, Amsterdam, Netherlands.
3. Hvatova A.V., Teplinskaja L.E., Jakovlev A.A., Mazanova E.V., Tarasenkov A.O. Congenital glaucoma: a modern view of pathogenesis and treatment. In: *Zritel'nyye funktsii pri patologicheskikh sostoyaniyakh glaz u detey i sposoby ikh korrektsii*. [Visual functions in pathological conditions of the eyes in children and ways to correct them]. M.; 2005:319-244. (In Russ.)
4. Katargina L.A., Mazanova E.V., Tarasenkov A.O., Rjabcev D.I. Modern methods for diagnosing glaucomatous optic neuropathy in congenital glaucoma in children. *Rossijskaja pediatricheskaja oftal'mologija*. 2012; 1:18-22. (In Russ.)
5. El-Dairi M.A., Holgado S., Asrani S.G., Enyedi L.B., Freedman S.F. Correlation between optical coherence tomography and glaucomatous optic nerve head damage in children. *Br J Ophthalmol*. 2009; 93(10):1325-1330.
6. Maldonado R.S., Izatt J.A., Sarin N., Wallace D.K., Freedman S., Cotten C.M., Toth C.A. Optimizing hand-held spectral domain optical coherence tomography imaging for neonates, infants, and children. *Invest Ophthalmol Vis Sci*. 2010; 51(5):2678-2685.
7. Tong L., Chan Y.H., Gazzard G., Loon S.C., Fong A., Selvaraj P., Healey P.R., Tan D., Wong T.Y., Saw S.M. Heidelberg retinal tomography of optic disc and nerve fiber layer in Singapore children: variations with disc tilt and refractive error. *Invest Ophthalmol Vis Sci*. 2007; 48(11): 4939-4944.

Поступила / Received / 21.03.2018




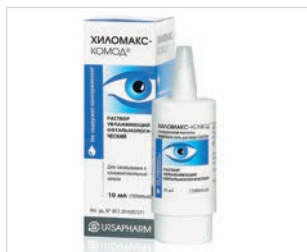Постоянное использование



ХИЛО-КОМОД[®] 0,1% гиалуроновая кислота

При легких и умеренных формах синдрома «сухого глаза»;
до и после хирургического лечения. Лидер продаж в Германии*
Препарат года с 2007 по 2015 в Германии**

До 3-й степени сухости 

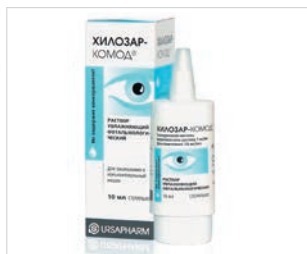

ХИЛОМАКС-КОМОД[®] 0,2% гиалуроновая кислота

Длительное интенсивное увлажнение
Высокая концентрация и высокая вязкость
При тяжелых формах синдрома «сухого глаза»


1-4 степень сухости 

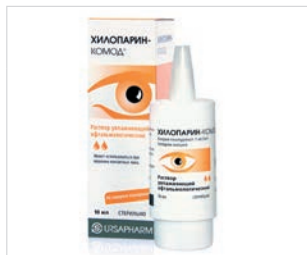Бережный уход и восстановление



ХИЛОЗАР-КОМОД[®] 0,1% гиалуроновая кислота + декспантенол


Увлажнение глаз и заживление повреждений
Дневной уход. Вместо мази в течение дня
При легких и умеренных формах синдрома «сухого глаза», способствует
заживлению повреждений глазной поверхности

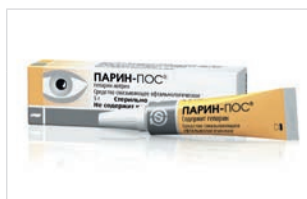До 3-й степени сухости 



ХИЛОПАРИН-КОМОД[®] 0,1% гиалуроновая кислота + гепарин


Увлажнение и восстановление
Уход при раздражении роговицы и конъюнктивы
При легких и умеренных формах синдрома «сухого глаза», включая хроническое
воспаление роговицы

До 3-й степени сухости 

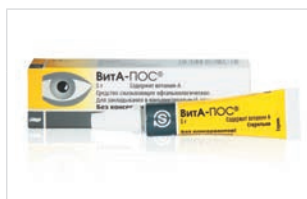

ПАРИН-ПОС[®] Гепарин

НОВИНКА

Защищает и поддерживает роговицу, конъюнктиву и веки. Бережная помощь
при раздражении глаз. 24-х часовая быстрая и надежная защита от раздражения глаз
1-4 степень сухости 

Защита в ночное время



ВИТА-ПОС[®] Витамин А

Защита ваших глаз в ночное время. Улучшает свойства слезной пленки
Ночной уход при всех формах синдрома «сухого глаза»
1-4 степень сухости 