



Osteotomía correctiva de una deformación angular del hueso tibiotarso de un Chimango (*Milvago chimango*)

Audisio, S.A¹; Vaquero, P¹; Torres, P¹; Verna, E¹

¹*Cátedra de Técnica y Patología Quirúrgica, Facultad de Ciencias Veterinarias, UNLPam. General Pico, La Pampa.*

Resumen

Se comunica el resultado de la corrección angular del hueso tibiotarso de un chimango (*Milvago chimango*) mediante osteotomía del hueso en el sitio de desviación y posterior estabilización del miembro con un fijador esquelético externo cuya barra central se fabricó con metacrilato. La evaluación clínica quirúrgica de la osteotomía determinó la extracción del fijador a los 30 días post-quirúrgicos. La osteotomía corrigió la desviación del hueso y permitió la recuperación prensil de la garra.

Abstract

Milvago chimango corrective osteotomy of an angular deformation of tibia-tarsal bone

The authors report the result of the correction of an angular deformity of the tibiotarso bone of a *Milvago chimango*. An osteotomy was performed in the place of the deviation followed by a subsequent stabilization of the limb with an external skeletal fixator whose central bar was made of metacrilate. The surgical evaluation of the osteotomy determined the removal of the fixator 30 days after surgery. The osteotomy corrected the bone deviation and allowed the recovery of the seizing ability of the claw.

Introducción

Las afecciones más frecuentes del esqueleto apendicular en las aves comprenden fracturas (Harcourt-Brown, 1996) y deformaciones angulares (Harcourt-Brown, 2002; Crespo y Shivaprasad, 2003). Se desconocen las causas de las deformaciones esqueléticas en aves de granja, en tanto en las aves de ornato las desviaciones son atribuidas a causas alimenticias (Harcourt-Brown, 1996), y en rapaces silvestres de la familia falconidae se asoció con el

aislamiento de micoplasma (Erdélyi et al., 1999).

El proceso de reparación de las fracturas en las aves es similar a la de los mamíferos (Martin y Ritchie, 1994). La corteza es más delgada pero más fuerte y se astilla con mayor facilidad dando como resultado fracturas conminutas a pequeños fragmentos. El período de curación de las fracturas es similar al de los mamíferos, el callo óseo se forma en 7-10 días (Harcourt-Brown, 1996).

En la mayoría de los casos ortopédicos de la práctica veterinaria aviar se emplean fijadores esqueléticos externos (FEE) de Kirschner-Ehmer tipo I y II (Kayanagh, 1997; Crespo and Shivaprasad, 2003; Harcourt-Brown, 2002; Lierz, 2002; Van Wettere et al., 2009). Los motivos de elección de FEE reside en que éstos preservan la circulación sanguínea interna y contribuyen a la formación de callo endóstico en el proceso de cicatrización (Harcourt-Brown, 2002; Crespo y Shivaprasad, 2003). Correctamente aplicados los FEE proporcionan adecuada estabilidad por evitar movimientos de rotación y de desplazamiento lateral mientras mantiene la correcta alineación del miembro y la extracción no requiere una segunda intervención (Aron et al., 1991; Redig, 2000).

De Conti et al., (2007) establecieron el uso de fijadores esqueléticos externos Kirchner-Ehmer tipo II en gallinas Plymouth Rock Barrada como modelo experimental del tratamiento de las fracturas tibio tarsales en aves silvestres. (Lierz, 2002) reparó fracturas de huesos largos con FEE en halcones peregrinos (*Falco rusticolus*), Martorell (2004) informó la corrección de una deformación de la extremidad inferior de un pato doméstico mediante osteotomía y posterior estabilización del miembro con un FEE tipo II.

El objetivo de la presente comunicación es dar a conocer los resultados de la corrección quirúrgica de una deformación

angular del hueso tibio tarsal en un chimango (*Milvago chimango*).

Presentación del caso

Se presentó a la consulta un pichón de chimango (*Milvago chimango*) que presentaba desviación angular del tibiotarso derecho. La causa de la desviación era desconocida por el propietario, pues éste habría hallado al ave en esas condiciones (Figura 1). Se tomaron radiografías laterales y dorso-ventrales de los miembros según técnicas descriptas previamente para

aves falconiformes y bajo anestesia Harcourt-Brown, 2001). La radiografía permitió comprobar la deformación angular del eje longitudinal del tibiotarso con desviación lateral y dorsal del miembro inferior derecho (Figura 2). La desviación provocaba desplazamiento lateral de los tendones de los músculos flexores digitorum longus, lallucis longus y fibularis longus, con impedimento de apoyo del miembro y uso de la garra. Debido a la condición de la garra el propietario ayudaba al pichón a alimentarse.



Figura 1. Aspecto del miembro inferior derecho del Milvago chimango

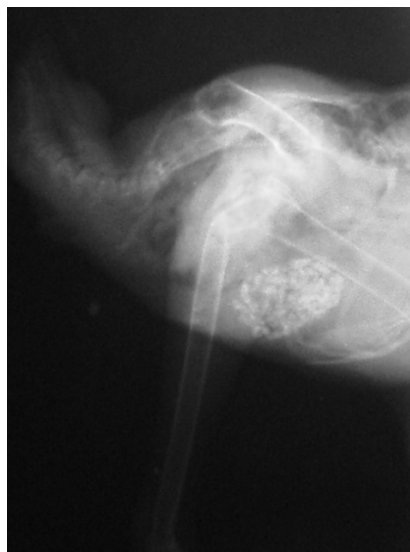

Figura 2. Radiografía lateral del miembro inferior derecho del tibiotarso afectado.

Se resolvió corregir la deformación esquelética mediante osteotomía del tibia tarso a nivel del sitio de angulación. La osteotomía se estabilizó mediante el empleo de un FEE. Para la intervención el chimango fue sedado con xilacina a dosis 0,5 mg/kg/IM y anestesiado con ketamina en dosis de 20 mg/kg/IM. La preparación del campo quirúrgico consistió en la eliminación de las plumas que cubrían la zona del tibiotarso derecho y la desinfección de toda la extremidad con iodopovidona. La intervención se realizó en dos etapas; la primera, consistió en la colocación de los alambres de Kirschner; y la segunda en realizar la osteotomía y corregir la desviación.

Con el miembro en extensión, empleando la radiografía diagnóstica, se determinó el sitio donde el tibiotarso presentaba desviación de su eje longitudinal. Seguidamente se procedió a colocar los alambres de Kirschner según técnica descripta previamente (Aron et al., 1991;

Meij et al., 1996) (Figura 3). Finalizada la implantación de los alambres la desviación quedó ubicada entre el par de alambres proximal y distal. Seguidamente se abordó la diáfisis del tibia tarso por su cara dorsal mediante incisión de la piel y disección de los músculos tibialis cranealis y extensor digitorum longus. Identificada la desviación, se procedió a efectuar la osteotomía por debilitamiento del hueso en el sitio de desviación del hueso. Para ejecutar esta maniobra se empleó la punta trocar de un alambre de Kirschner colocado en el perforador eléctrico. El debilitamiento se efectuó realizando 2-3 perforaciones en el mismo sitio del tibia tarso. Concluida la osteotomía se procedió a reducir la osteotomía, alinear al miembro y estabilizarlo. La estabilización se practicó mediante el acodamiento en ángulo de 90° de los alambres de Kirschner e inmediatamente unidos con metacrilato (Figura 4).

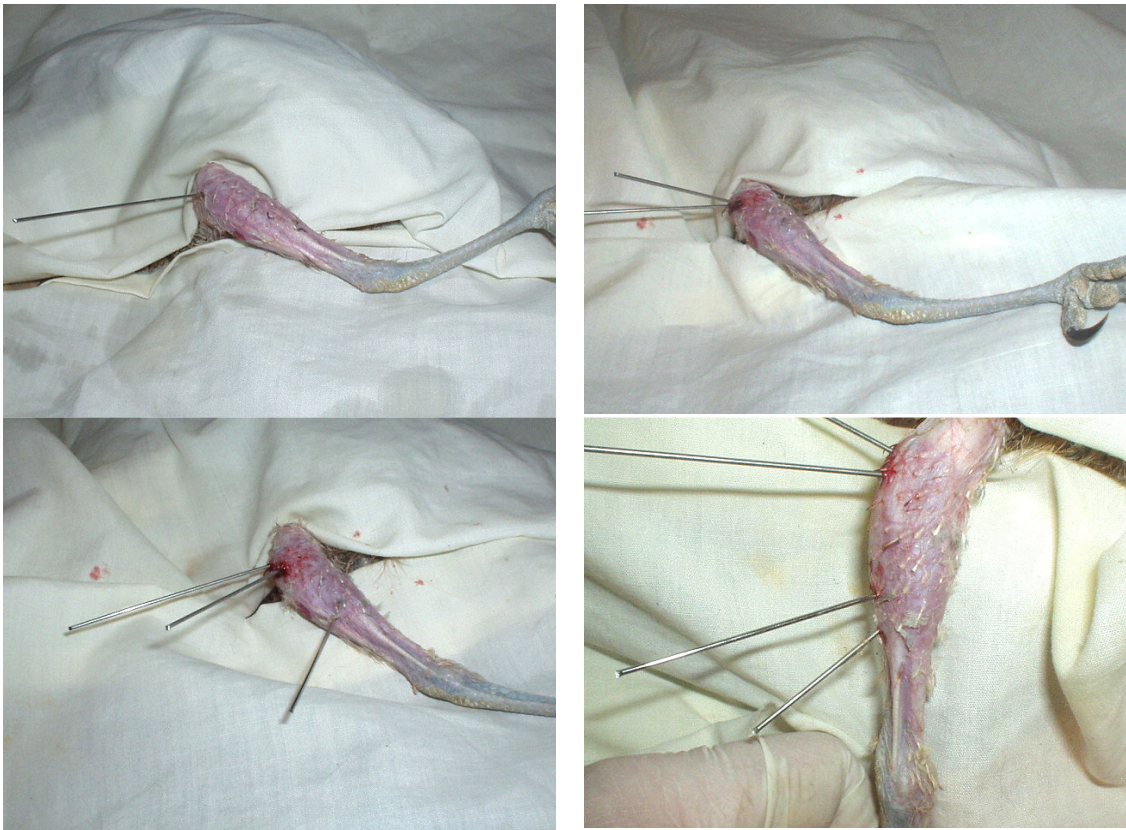


Figura 3. Secuencia de colocación de los alambres de Kirschner a lo largo del hueso tibiotarso

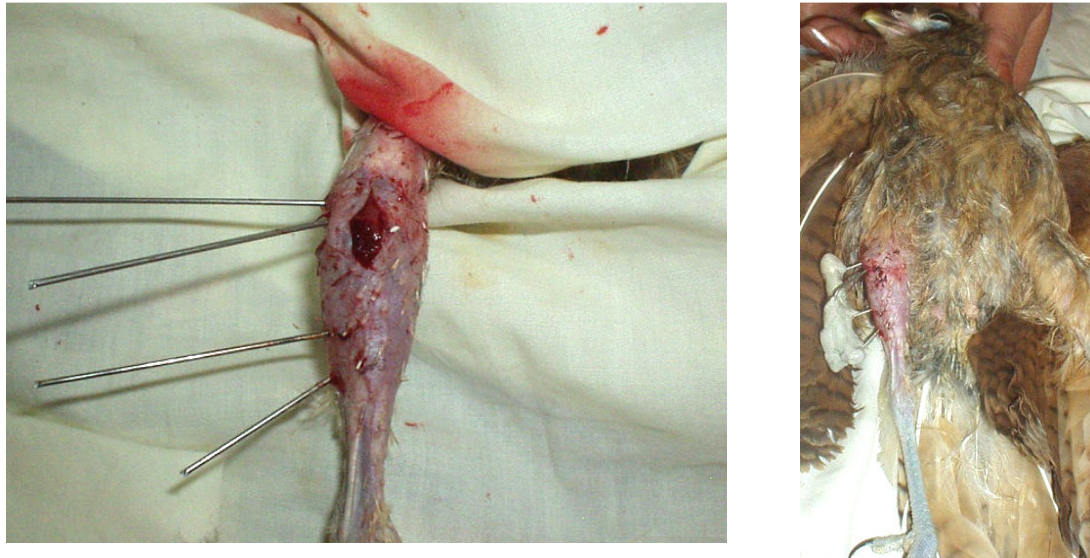



Figura 4. El tibiotarso derecho ha sido abordado y el miembro re-alineado (izq); el chimango aún bajo anestesia con el miembro alineado y estabilizado por el FEE (der)

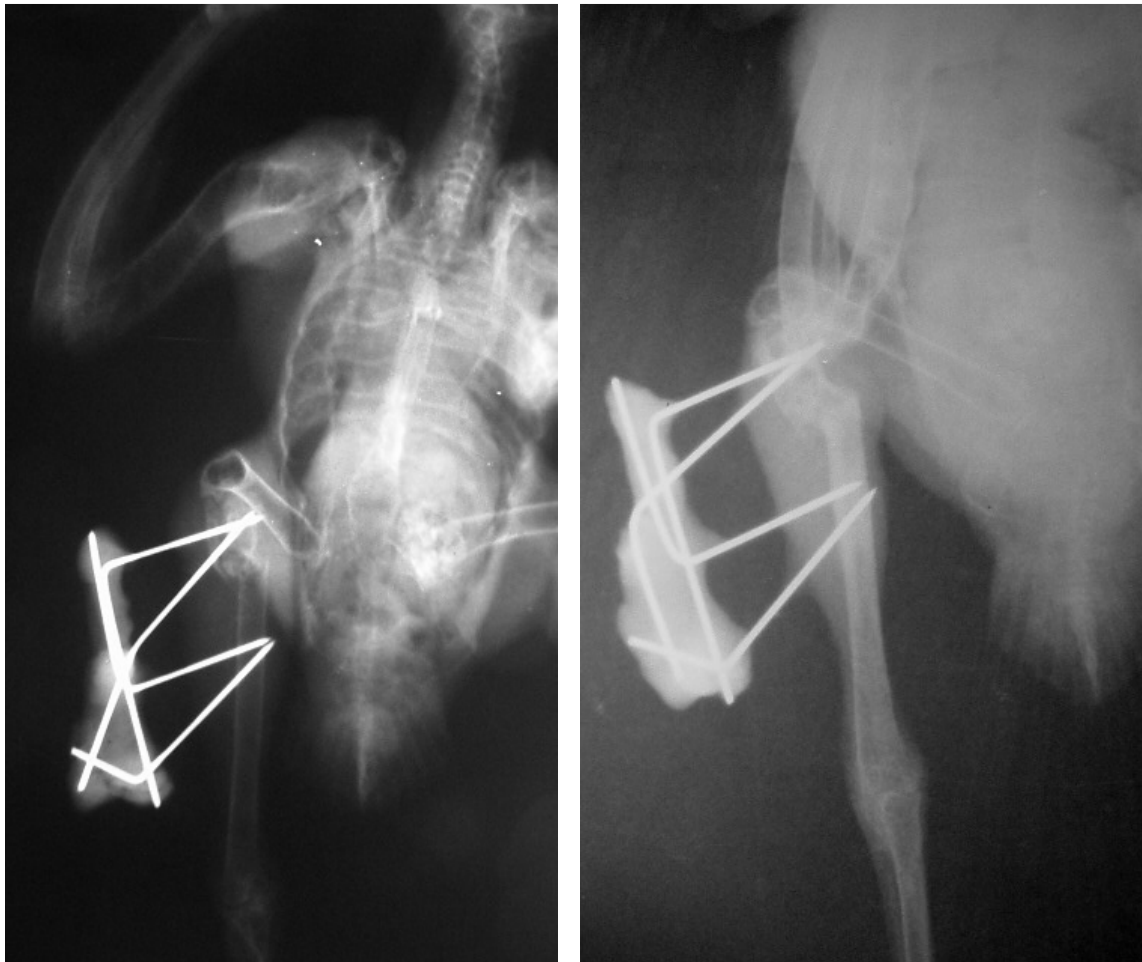

Figura 5. Radiografías dorsoventrales del miembro inferior derecho del chimango. Control radiológico inmediatamente de finalizada la intervención (izq); osteotomía reparada a los treinta días post-operatorio (der).



El plano muscular se suturó con catgut simple N° 0 a puntos simples, la piel fue suturada con puntos simples empleando nylon N° 00. Durante el post-operatorio al chimango le fueron suministrados antibióticos de amplio espectro por vía oral y ketoprofeno en dosis de 1 mg/Kg/IM durante 3 días. La herida recibió cuidados de rutina durante los primeros 7-10 días post-quirúrgico. El FEE fue periódicamente controlado en los aspectos relacionados a la higiene y desinfección de los sitios de penetración de los clavos y corroborar la adecuada estabilidad del miembro, tal como se realiza rutinariamente en los mamíferos (perros y gatos).

Durante el tiempo que demandó la reparación de la osteotomía, al chimango se le realizó fisioterapia de las articulaciones proximal y distal del tibio tarso como así también de la garra. En ese mismo lapso de tiempo no se observaron complicaciones. El ave mostró adaptación a la presencia del FEE a su miembro y durante el post-operatorio no mostró intentos de dañar con el pico a los elementos del fijador. A los 30 días de la intervención se constató la reparación de la osteotomía mediante la formación de un callo óseo (Figura 5). El ave recuperó apoyo del miembro y parcialmente el uso de la garra.

Discusión

Milvago chimango es un ave rapaz que habita Argentina, Chile, Uruguay y sur de Brasil y pertenece a la familia *falconidae*. Sus hábitos alimenticios requieren el empleo de sus garras para atrapar y asir a sus presas. Por ello la relevancia de someter al chimango motivó la intervención para corregir la deformación y restituir el uso del miembro.

La inexistencia de antecedentes quirúrgicos en *Milvago chimango* motivó a los autores a realizar búsqueda bibliográfica para hallar antecedentes que incluyera tratamientos ortopédicos de los miembros inferiores, características de la reparación ósea en las aves, condiciones para realizar diagnóstico radiológico, anestesia, base anatómo-quirúrgica del miembro inferior y de empleo de FEE en aves. La referencia empleada para resolver el caso presentado

se sustentó en la bibliografía de las aves rapaces del hemisferio norte de la familia *falconidae*.


Si bien los autores teníamos experiencia en la aplicación de FEE en mamíferos (pequeños animales), el uso de éstos en aves requirió entrenamiento previo para colocar los alambres en huesos de las dimensiones del chimango, que era de 2 mm de diámetro sin provocar fracturas accidentales. La planificación de la osteotomía y el proceso de reparación fueron los esperados descritos por la bibliografía.

Conclusión

La osteotomía y fijación esquelética externa en *Milvago chimango* es factible de ser aplicada por cirujanos que posean experiencia en este tipo de intervenciones. La recuperación post-quirúrgica del ave fue similar a la observada en los mamíferos pudiendo recuperar la capacidad prehensil de la garra.

Bibliografía

- Aron, D.N.; Foutz, T.L.; Keller, W.G.; Brown, J. 1991. Experimental and clinical experience with an IM pin external skeletal fixator tie-in configuration. *Veterinary Comparative Orthopedic Traumatology*, 4: 86-94.
- Crespo, R.; Shivaprasad, H.L. 2003. Developmental, metabolic and other noninfectious disorders. En: Saif, Y.M. ed: *Diseases of poultry*. 11° Ed. Iowa, Balckwell Pub Company, 1055-1102.
- De Conti, J.B.; Schossler, J.E.W.; Alievi, M.M.; Bonfada, A.T.; Novosad, D.; Silva, D.; Pachaly, J.P. 2007. Uso do fixador esquelético externo Tipo II para osteossíntese de tibiotarso em galinhas da raça Plymouth Rock Branca: modelo experimental para uso em aves selvagens. *Pesquisa Veterinaria Brasileira*, 27: 199-204.
- Erdélyi, K.; Tenk, M.; Dán, Á. 1999. Mycoplasmosis associated perosis type skeletal deformity in a saker falcon nestling in Hungary. *Journal Wildlife Diseases*, 35: 586-590.
- Harcourt-Brown, N.H. 1996. Foot and leg problems. En: Beynon, P.H.; Forbes, N.A.;



- Harcourt-Brown, N.H. eds. Manual of raptors, pigeons and waterfowl. Gloucestershire, UK: British Small Animal Association. p. 147- 168
- Harcourt-Brown, N. 2001.** Radiographic morphology of the pelvic limb of falconiformes and its taxonomic implications. Netherlands Journal Zoology, 51: 155-178.
- Harcourt-Brown N.H. 2002.** Orthopedic conditions that affect the avian pelvic limb. En Tully T.N. (ed): Veterinary Clinic of North America Exotic Animal Practice Orthopedics. Philadelphia, WB. Saunders, 5: 49-82.
- Kayanagh, M. 1997.** Tibiotarsal fracture repair in a scarlet macaw using external skeletal fixation. Journal Small Animal Practice, 38: 296-298.
- Lierz, M. 2002.** Avian orthopedics-basics of minimal osteosynthesis demonstrated on a fractured femur condylus. E.A.Z.W.V. 4th scientific meeting, May 8-12. Heidelberg, Alemania Germany.
- Meij, B.P.; Hazewinkel, H.A.W.; Westerhof, I. 1996.** Treatment of fractures and angular limb deformities of the tibiotarsus in birds by type II external skeletal fixation. Avian Medical Surgery, 10: 153-162.
- Martin, H.; Ritchie, B.W. 1994.** Orthopedic surgical techniques. En: Ritchie, B.W.; Harrison, G.J.; Harrison, L.R. eds. Avian Medicine: Principles and Application. Lake Worth, Florida, USA: Wingers Publishing Inc. p. 1137-1169.
- Martorell, J.; Dos Santos, P.; Saló, F. 2004.** Osteotomía correctiva de una deformación de la extremidad posterior de un pato doméstico (*Anas spp.*) Revista AVEPA, 24: 73-77.
- Redig, P.T. 2000.** The use of an external skeletal fixator- intramedullary pin tie-in (ESF-IM) for treatment of long bone fractures in raptors. En: Lumeij, J.T.; Remple, J.D.; Redig, P.T.; Lierz, M.; Cooper, J.E. eds. Raptor Biomedicine III. Florida, USA: Zoological Education Network, 239- 253.
- Van Wettene, A.J.; Redig, P.T.; Wallace, L.J.; Bourgeault, C.A.; Bechtold, J.E. 2009.** Mechanical Evaluation of External Skeletal Fixator–Intramedullary Pin Tie-in Configurations Applied to Cadaveral Humeri From Red-tailed Hawks (*Buteo jamaicensis*). Journal Avian Medical Surgery, 23: 277-285.