



ТРАНСПЛАНТАЦИЯ ФЕКАЛЬНОЙ МИКРОБИОТЫ ПРИ КРИТИЧЕСКОМ СОСТОЯНИИ ПАЦИЕНТОВ В ОНКОГЕМАТОЛОГИЧЕСКОЙ ПРАКТИКЕ

О. В. ГОЛОЩАПОВ¹, Д. В. ЧУРАКИНА¹, М. А. КУЧЕР¹, Р. В. КЛЕМЕНТЬЕВА¹, С. В. СИДОРЕНКО², В. В. ГОСТЕВ¹, В. Е. КАРЕВ², М. А. СУВОРОВА³, И. В. ШЛЫК¹, А. Б. ЧУХЛОВИН¹, Л. С. ЗУБАРОВСКАЯ¹, Б. В. АФАНАСЬЕВ¹

¹ФГБОУ ВО «Первый Санкт-Петербургский государственный медицинский университет им. акад. И. П. Павлова» МЗ РФ, Санкт-Петербург, РФ

²ФГБУ «Детский научно-клинический центр инфекционных болезней Федерального медико-биологического агентства», Санкт-Петербург, РФ

³Научно-исследовательская лаборатория ООО Эксплана, Санкт-Петербург, РФ

Аллогенная трансплантация гемопоэтических стволовых клеток (алло-ТГСК), применяемая при лечении онкогематологических заболеваний, часто сопровождается жизнеугрожающими иммунными и инфекционными осложнениями, рефрактерными к стандартной иммуносупрессивной и антибактериальной терапии. Исходя из данных литературы, к методам восстановления функциональной активности микробиоты и способам преодоления антибиотикорезистентности в таких случаях может быть отнесена трансплантация фекальной микробиоты (ТФМ).

В статье представлено описание двух случаев применения ТФМ в комплексном лечении пациентов в критическом состоянии, явившемся следствием развития реакции «трансплантат против хозяина» (РТПХ) с поражением кишечника после алло-ТГСК.

Цель: анализ эффективности и безопасности, а также оценка перспективности применения метода ТФМ у иммунокомпрометированных пациентов в критическом состоянии.

Результаты. ТФМ сопровождалась полным регрессом проявлений РТПХ, купированием системного инфекционного процесса благодаря модулированию иммунного ответа. У одного пациента также отмечена элиминация из дыхательных путей *Klebsiella pneumoniae*, продуцирующей карбапенемазы NDM- и OXA-48-типов, и *Pseudomonas aeruginosa*, продуцирующей карбапенемазу KPC-типа.

Вывод. ТФМ может рассматриваться в качестве метода лечения РТПХ кишечника у пациентов в критическом состоянии после алло-ТГСК.

Ключевые слова: трансплантация фекальной микробиоты, реакция «трансплантат против хозяина», сепсис, деколонизация, карбапенемазы, металлопротеиназа, NDM, OXA-48, KPC, *Klebsiella pneumoniae*, *Pseudomonas aeruginosa*

Для цитирования: Голощاپов О. В., Чуракина Д. В., Кучер М. А., Клементьева Р. В., Сидоренко С. В., Гостев В. В., Карев В. Е., Суворова М. А., Шлык И. В., Чухловин А. Б., Зубаровская Л. С., Афанасьев Б. В. Трансплантация фекальной микробиоты при критическом состоянии пациентов в онкогематологической практике // Вестник анестезиологии и реаниматологии. – 2019. – Т. 16, № 3. – С. 63-73. DOI: 10.21292/2078-5658-2019-16-3-63-73

FECAL MICROBIOTA TRANSPLANTATION IN CRITICAL CONDITION PATIENTS IN HEMATOLOGICAL PRACTICE

O. V. GOLOSHCHAPOV¹, D. V. CHURAKINA¹, M. A. KUCHER¹, R. V. KLEMENTEVA¹, S. V. SIDORENKO², V. V. GOSTEV¹, V. E. KAREV², M. A. SUVOROVA³, I. V. SHLYK¹, A. B. CHUKHLOVIN¹, L. S. ZUBAROVSKAYA¹, B. V. AFANASYEV¹

¹Raisa Gorbacheva Memorial Institute for Children Oncology, Hematology and Transplantation; Pavlov First St.Petersburg State Medical University, St.Petersburg, Russia

²Pediatric Research and Clinical Center for Infectious Diseases, St.Petersburg, Russia

³The Explana Research Laboratory, St.Petersburg, Russia

Allogeneic hematopoietic stem cell transplantation (allo-HSCT) is an effective method to treat malignancy and some solid tumors which may be accompanied by life-threatening immune and infectious complications refractory to standard immunosuppressive and antibacterial therapy. According to literature data, fecal microbiota transplantation (FMT) may be applied to restore functional activity of microbiota and to overcome antibiotic resistance.

Two clinical cases of FMT in critical ill patients who had developed acute graft-versus-host disease (aGvHD) of intestine after allo-HSCT are presented in the article.

The aim of the study was to assess FMT efficiency and safety in immunocompromised critically ill patients.

Results. Following FMT, a complete regress of aGvHD signs as well as reduction of systemic infectious process were registered, due to probable modulation of the immune response. In one patient, elimination from respiratory ways of carbapenemase-producing *Klebsiella pneumoniae* positive for NDM- and OXA-48- producing was noted, like as elimination of *Pseudomonas aeruginosa* synthesizing KRS-type carbapenemase.

Conclusions. FMT may be considered an alternative approach to intestinal aGvHD treatment in critically ill patients after allo-HSCT.

Key words: fecal microbiota transplantation, graft versus host disease, sepsis treatment, decolonization, carbapenemases, metalloproteinase, NDM, OXA-48, KPC factors, *Klebsiella pneumoniae*, *Pseudomonas aeruginosa*

For citations: Goloshchapov O. V., Churakina D. V., Kucher M. A., Klementeva R. V., Sidorenko S. V., Gostev V. V., Karev V. E., Suvorova M. A., Shlyk I. V., Chukhlovin A. B., Zubarovskaya L. S., Afanasyev B. V. Fecal microbiota transplantation in critical condition patients in hematological practice. *Messenger of Anesthesiology and Resuscitation*, 2019, Vol. 16, no. 3, P. 63-73. (In Russ.) DOI: 10.21292/2078-5658-2019-16-3-63-73

В настоящее время аллогенная трансплантация гемопоэтических стволовых клеток (алло-ТГСК) – один из наиболее эффективных методов лечения злокачественных заболеваний системы крови, ряда

солидных опухолей, имеющих высокий риск развития резистентности к химиотерапевтическим и таргетным препаратам, а также наследственных заболеваний. Вместе с тем данный метод сопряжен с

вероятностью развития жизнеугрожающих осложнений [1, 18, 21]. Высокодозная химиотерапия и/или лучевая терапия (режим кондиционирования), предшествующие алло-ТГСК, направлены на элиминацию злокачественных клеток и создание условий иммунологической толерантности, необходимых для приживления донорского трансплантата. Однако совместно с иммуносупрессивной терапией они оказывают токсическое воздействие на органы и ткани, в том числе пищеварительную систему, приводя к их функциональным нарушениям и органическим повреждениям [9]. Длительный период агранулоцитоза, нарушение клеточного и гуморального звеньев иммунитета при алло-ТГСК являются ключевыми факторами риска развития бактериальных, грибковых и вирусных инфекций, в то время как широкое применение антибиотиков на всех этапах лечения приводит к селекции микробиоты, резистентной к антибактериальной терапии [16]. Строгие ограничения в рационе питания в виде низкомикробной диеты, мукозит желудочно-кишечного тракта (ЖКТ), синдром мальдигестии и мальабсорбции дополняют ряд факторов, вызывающих нарушения состава микробиоты кишечника у пациентов после алло-ТГСК [17].

Одним из основных терапевтических механизмов алло-ТГСК является иммунная реакция «трансплантат против лейкоза/опухоли», которая, помимо иммуноадоптивного эффекта, часто сопровождается осложнениями, вызванными реакцией «трансплантат против хозяина» (РТПХ), при которой донорские лимфоциты оказывают повреждающее действие на эпителиальные клетки и другие ткани реципиента. Основными органами-мишенями при острой РТПХ являются клетки кожи, ЖКТ и печени [18]. Острая РТПХ ЖКТ III–IV степени тяжести проявляется секреторной диареей большого объема, высоким риском развития желудочных и кишечных кровотечений, парезом кишечника.

В случае неэффективности иммуносупрессивной терапии происходят декомпенсация адаптационных резервов организма и развитие белково-энергетической недостаточности, синдрома множественной органной дисфункции (СМОД), присоединение или усугубление тяжести инфекционных осложнений, что сопряжено с высокой (до 80%) летальностью. Трансплантация фекальной микробиоты (ТФМ), которая обладает иммуномодулирующим эффектом и направлена на эрадикацию антибиотикорезистентной патогенной микробиоты, может рассматриваться как вариант терапии спасения у пациентов в критическом состоянии при острой РТПХ ЖКТ.

Цель работы: анализ эффективности и безопасности, а также оценка перспективности применения метода ТФМ у иммунокомпрометированных пациентов в критическом состоянии.

Материалы и методы

Представлены два клинических случая ТФМ (разрешение локального этического комитета

ФГБОУ ВО «ПСПбГМУ им. акад. И. П. Павлова» № 192 от 30.01.2017 г.), проведенной с целью терапии острой РТПХ с поражением кишечника, подтвержденной морфологическими и гистологическими исследованиями, и печени у пациентов в критическом состоянии. Эффективность метода оценивали по клиническому состоянию пациентов, количественному изменению бактериального состава микроорганизмов фекальной микробиоты методом полимеразной цепной реакции в режиме реального времени (ПЦР) с помощью тест-системы «Колонофлор-16» (Россия); определения токсинов А и В *Clostridium difficile* посредством иммунохроматографического теста (VEDALAB, Франция). Культивирование и выделение бактерий из биологических образцов и оценку их антибиотикочувствительности осуществляли с помощью стандартных дискодиффузных методов на базе отделения микробиологии ПСПбГМУ им. И. П. Павлова. Гены, кодирующие карбапенемазы групп KPC, OXA-48, VIM, IMP, NDM, детектировали методом ПЦР («АмплиСенс», Россия) в ДНК, выделенной из клинических изолятов, на базе отдела медицинской микробиологии и молекулярной эпидемиологии ФГБУ «Детский научно-клинический центр инфекционных болезней Федерального медико-биологического агентства». Для оценки наличия вирусов группы герпеса в клетках слизистых оболочек и лейкоцитах крови применяли метод ПЦР ДНК («Синтол», Россия). Динамику уровней фекального кальпротектина определяли иммуноферментным анализом (Calpro AS, Норвегия). Протокол создания нативного фекального трансплантата, алгоритм обследования доноров и пациентов, основные этапы ТФМ представлены нами ранее [3].

Клинический случай № 1

Пациент К., мужчина, 45 лет, масса тела 80 кг, без профессиональных вредностей. Диагноз установлен в марте 2016 г. Миелодиспластический синдром: рефрактерная анемия с избытком бластов – 1. IPSS (International Scoring Prognostic System – Международная шкала оценки прогноза) – 1. WPSS (Прогностическая система Всемирной организации здравоохранения) – высокий риск. Проведены 6 курсов терапии гипометилирующим препаратом 5-азациитидином, терапия малыми дозами цитозара. В сентябре 2017 г. выполнена алло-ТГСК от неродственного донора. Донор: мужчина, полностью 10/10 – совместимый по HLA-системе. Источник трансплантата: периферические стволовые клетки крови. Режим кондиционирования: флударабин 150 мг/м², бусульфан 16 мг/кг. Профилактика РТПХ: антитимоцитарный глобулин, такролимус, микофенолата мофетил.

Течение посттрансплантационного периода по суткам (Д+)

Д+12 – приживление трансплантата.

Д+67-82 – снижение и полная отмена иммуносупрессивной терапии в связи с высоким риском развития рецидива основного заболевания.

Д+102 – жалобы на жидкий стул до 3 л/сут.

Д+110 – госпитализация в НИИ детской онкологии, гематологии и трансплантологии им. Р. М. Горбачевой. При поступлении: абдоминальный болевой синдром, диарея 5 л/сут, лихорадка 38°C, снижение массы тела до 67 кг, С-реактивный белок 331 мг/л, других изменений не выявлено. Начата эмпирическая антибактериальная терапия с учетом локальной эпидемиологической обстановки (дорипенем 1,5 г/сут, ванкомицин 2 г/сут).

Д+114 – при фиброгастродуоденоскопии (ФГДС) выявлена картина эрозивного гастродуоденита, по результатам гистологического исследования – морфологическая картина очагового язвенного поражения с диффузной экссудативной клеточной реакцией, признаки умеренно выраженной РТПХ с субтотальной и тотальной деструкцией немногочисленных желез. При фиброколоноскопии (ФКС) диагностирован эрозивный колит. Морфологическая картина РТПХ с поражением единичных желез на фоне диффузных воспалительных изменений с аденопенией и обильной полиморфно-клеточной инфильтрацией стромы слизистой оболочки (рис. 1 а, б). Вирусологическое качественное ПЦР-исследование лизата слизистой оболочки толстой кишки: HHV-6⁺, CMV⁺, EBV⁺. При иммунохроматографическом анализе кала кластридиальные токсины А и В не выявлены.

Д+114 – учитывая сроки возникновения РТПХ (более 100 дней после ТГСК), клиническую картину острой РТПХ кишечника и данные гистологических исследований, у пациента диагностирован overlap-синдром – проявления острой РТПХ спустя 100 дней после ТГСК. Возобновлен прием такролимуса, начата терапия метилпреднизолоном (2 мг/кг в 1 сут), противовирусная терапия (ганцикловир 10 мг/кг в 1 сут).

На **Д+117** из-за неэффективности проводимой иммуносупрессивной терапии начата терапия руксолитинибом 20 мг/сут.

Д+118 – пациент поступил в отделение реанимации и интенсивной терапии (ОРИТ) в тяжелом состоянии с нарушением ритма сердца по типу желудочковой тахикардии, признаками острого повреждения почек (креатинин 341 мкмоль/л, мочевины 37,5 ммоль/л, калий 8,2 ммоль/л, натрий 125 ммоль/л, олигурия) на фоне острой РТПХ кишечника (диарея 92 раза в сутки, суммарно 13 л/сут). Проводилась инфузионная терапия, комплексная антибактериальная и сопроводительная терапия (рис. 2). Восстановление сердечного синусового ритма отмечено через 6 ч терапии.

Д+139 – начало диффузного кишечного кровотечения. При повторной ФКС – стенка кишки тотально эрозирована, с диффузной кровоточивостью по типу «плачущей слизистой».

На **Д+144** у пациента на фоне продолжающегося кишечного кровотечения развился геморрагический шок (гемоглобин 38 г/л). Проводилась заместительная гемокомпонентная и гемостатическая

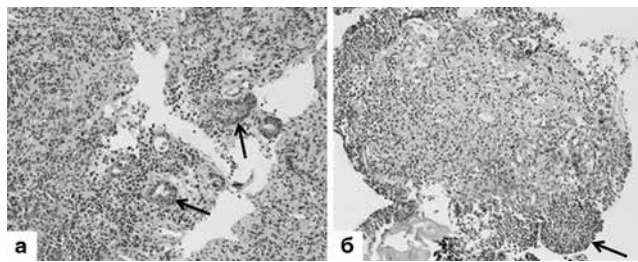


Рис. 1. Гистологическое исследование слизистой оболочки толстой кишки, пациент К.

а. Гистологическое исследование слизистой оболочки толстой кишки. Диффузные воспалительные изменения стромы слизистой оболочки со значительным снижением содержания желез, внутриэпителиальная лимфоцитарная инфильтрация и фокусы ядерного рецесса эпителия желез (стрелки). Окраска: гематоксилином и эозином, × 200;

б. Гистологическое исследование слизистой оболочки толстой кишки. Дно язвенного дефекта представлено разрастаниями грануляционной ткани со скоплениями полиморфно-ядерных лейкоцитов на поверхности (стрелка). Окраска: гематоксилином и эозином, × 200

Fig. 1. Histological tests of the colon mucosa, patient K.

a. Histological tests of the colon mucosa. Diffuse inflammatory changes in the stroma of the mucosa with a significant decrease in the content of glands, intraepithelial lymphocytic infiltration and foci of nuclear retraction of the gland epithelium (arrows). Hematoxylin-eosin staining, ×200.

b. Histological tests of colon mucus. In the ulcer bottom, there is a growth of granular tissue with accumulations of polymorphonuclear leukocytes on the surface (arrow). Hematoxylin-eosin staining, ×200

(протромплекс 600 – 1 200 МЕ/сут) терапия. Коагулограмма – умеренная гипокоагуляция (протромбиновое время 14,3 с, протромбиновый индекс 83%, МНО 1,31, АПТВ 37,8 с, фибриноген 2,5 г/л). Начата искусственная вентиляция легких (ИВЛ) (постановка трахеостомической канюли чрескожным методом на 3-и сут ИВЛ), инотропная поддержка (норадреналин 0,1 мкг/кг в 1 мин).

Д+146 – развитие сепсиса, ассоциированного с *Acinetobacter baumannii* (гены, кодирующие карбапенемазы, не обнаружены), СМОД – 20 баллов по шкале SOFA (Sequential Organ Failure Assessment) (сердечно-сосудистая, печеночная, дыхательная, церебральная недостаточность).

Д+185 – сохраняется крайне тяжелое состояние в результате течения острой РТПХ, кишечного кровотечения, сепсиса, двусторонней пневмонии, СМОД на фоне проводимой иммуносупрессивной, антибактериальной, противошоковой, сопроводительной и гемотрансфузионной терапии. По лабораторным данным: С-реактивный белок 449 мг/л, пресепсин 12 839 пг/мл, прокальцитонин 1,3 нг/мл. При бактериологическом исследовании из кала и бронхоальвеолярного лаважа выделена полирезистентная *K. pneumoniae*, обладающая генами карбапенемаз

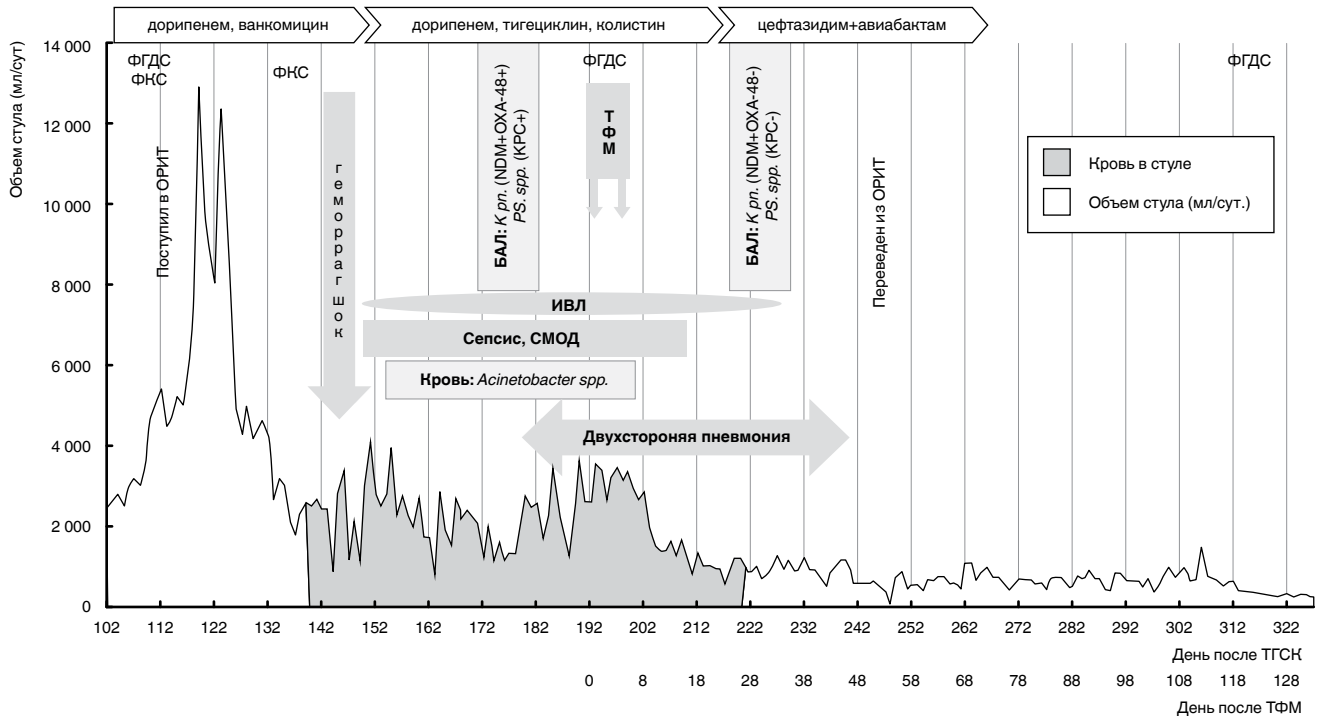


Рис. 2. Схема диагностики, терапии и динамика основных клинических синдромов пациента К.

Примечание: БАЛ – бронхоальвеолярный лаваж, *K. pn.* – *Klebsiella pneumoniae*, *Ps. spp.* – *Pseudomonas spp.*, ФКС – фиброколоноскопия, ФГДС – фиброгастродуоденоскопия

Fig. 2. Diagnostics, therapy and changes of main clinical syndromes of Patient K.

Note: BAL – bronchoalveolar lavage, *K. pn.* – *Klebsiella pneumoniae*, *Ps. spp.* – *Pseudomonas spp.*, FCS – fibrocolonoscopy, FGDS – fibrogastroduodenoscopy

NDM- и OXA-48 типов. Из бронхоальвеолярного лаважа выделена также полирезистентная *Pseudomonas spp.*, положительная по гену карбапенемазы KPC-типа.

Д+192-194 – ввиду недостаточного эффекта иммуносупрессивной терапии (диарея 3,6 л/сут в виде водянистого стула с примесью крови, гемоглобин 48 г/л, гематокрит 14,4%, тромбоциты 7×10^9 /л, лейкоциты $2,5 \times 10^9$ /л, нейтрофилы $2,02 \times 10^9$ /л, лимфоциты $0,4 \times 10^9$ /л, прогрессирующая потеря массы тела – 45 кг) через назоинтестинальный зонд проведена двукратная ТФМ от неродственного донора объемами 80 и 300 мл.

Донор фекальной микробиоты – здоровый юноша 16 лет. Характеристика фекального трансплантата: общая бактериальная масса (ОБМ) 9×10^{12} /г, *Lactobacillus spp.* 8×10^6 /г, *Bifidobacterium spp.* 6×10^8 /г, *Escherichia coli* 3×10^7 /г, *Bacteroides fragilis* 3×10^{12} /г, *Faecalibacterium prausnitzii* 4×10^{10} /г, *Enterococcus spp.* $< 1 \times 10^5$ /г.

Д+198 (Д+6 ТФМ) – впервые получены отрицательные бактериологические посева крови; отмечено снижение уровня С-реактивного белка до 159,4 мг/л, прокальцитонина до 0,6 нг/мл.

Д+206 (Д+14 ТФМ) – снижение объема стула до 1 л/сут.

На **Д+221** (Д+29 ТФМ) – впервые отмечали отсутствие крови в кале (суммарная длительность кишечного кровотечения составила 82 сут. Д+139-221). В рамках заместительной гемокомпонентной тера-

пии пациенту введено: 99 доз эритроцитарной взвеси, 72 дозы тромбоцитного концентрата, заготовленного методом афереза, 25 доз свежезамороженной плазмы (СЗП).

Д+224 (Д+32 после ТФМ) – отрицательная динамика в виде нарастания дыхательной недостаточности на фоне развития спонтанного левостороннего пневмоторакса. В левую плевральную полость установлен дренаж, налажена активная аспирация. По данным лабораторных исследований: С-реактивный белок 152 мг/л, прокальцитонин 26,8 нг/мл. При исследовании бронхоальвеолярного лаважа полирезистентные, карбапенемазо-положительные штаммы *K. pneumoniae* и *Pseudomonas spp.* не выявлены. Учитывая тяжесть состояния иммунокомпрометированного пациента и персистенцию в стуле *K. pneumoniae*, положительной по генам карбапенемазы NDM- и KPC-типов из кала, произведена смена антибактериальной терапии с комбинации имипенем + циластатин 2 г/сут, тигециклин 100 мг/сут, колистин 160 мг/сут на монотерапию 2 000 мг цефтазидим + 500 мг авиабактам каждые 8 ч.

Д+227 (Д+35 ТФМ) – отмечена положительная динамика в виде купирования дыхательной недостаточности, прекращена ИВЛ (суммарно 83 сут, Д+144-227), пациент экстубирован на фоне самостоятельного эффективного дыхания.

Д+231 (Д+39 ТФМ) – по данным рентгенограммы легких: уменьшение выраженности инфильтративных изменений, С-реактивный белок 64,5 мг/л,

прокальцитонин 0,85 нг/мл. Удален дренаж из плевральной полости.

Д+284 (Д+92 ТФМ) – прекращена терапия руксолитинибом, пациент переведен в гематологическое отделение.

Д+311 (Д+119 ТФМ) стул с тенденцией к оформлению, 200–300 г/сут. Питание комбинированное: самостоятельное и энтеральное через гастростому.

Д+322 (Д+130 ТФМ) – по результатам контрольной биопсии слизистой желудка: неспецифические умеренно выраженные воспалительные изменения, признаков РТПХ и вирусного поражения не выявлено (ПЦР – ННV-6, CMV⁻, EBV⁻).

Д+384 (Д+192 ТФМ) – пациент выписан из клиники в удовлетворительном состоянии.

Клинический случай № 2

Пациентка М., девочка, 3 года 8 месяцев. Диагноз установлен в декабре 2017 г. Миелодиспластический синдром: рефрактерная анемия с избытком бластов – 1 и фиброзом МФ-1/МФ-2. Проведена терапия гипометилирующими препаратами – 2 курса 5-азациитидина. Алло-ТГСК от гаплоидентичного донора (отца) 19.03.2018 г. Первичное непрживление трансплантата. Повторная алло-ТГСК от гаплоидентичного донора (матери) 03.05.2018 г. Режим кондиционирования немиелоаблативный: флударабин 150 мг/м², мелфалан 100 мг/кг. Профилактика РТПХ: антиtimoцитарный глобулин, такролимус, сиролимус.

Д+8 после повторной ТГСК – сывороточная болезнь, ассоциированная с применением антиtimoцитарного глобулина, осложнившаяся развитием геморрагического васкулита. Положительная динамика в виде достижения апиреksии, регресса сыпи,

кожного зуда и отеков в результате модификации иммуносупрессивной терапии: отмена такролимуса, терапия глюкокортикостероидами 2 мг/кг в 1 сут, этанерцепт 0,33 мг/кг в 1 сут, руксолитиниб 0,16 мг/кг в 1 сут, сиролимус 0,03 мг/кг в 1 сут.

Д+13 – отмечено нарастание уровня билирубина за счет прямой фракции, пациентка из гематологического отделения переведена в ОРИТ.

Д+18 – манифестация симптомов острой РТПХ с поражением кишечника – диарея 800 мл/сут, желудочно-кишечное кровотечение; сепсис – лихорадка, прокальцитонин 2,5 нг/мл, пресепсин 1 850 пг/мл, С-реактивный белок 250 мг/л, СМОД (недостаточность печеночной, дыхательной и церебральной функций), оценка по шкале SOFA составила 10 баллов.

Бактериологическое исследование кала, мочи, зева показало наличие *K. pneumoniae*, полирезистентной по тестам *in vitro* (выявление генов резистентности методами ПЦР не выполнялось). Проводилась антибактериальная (имипенем + циластатин 780 мг/сут), противовирусная (ганцикловир 100 мг/сут) и профилактическая антимикотическая терапия (анидулафунгин 15 мг/сут), заместительная гемотрансфузионная и сопроводительная терапия (рис. 3).

Д+18-24 – рецидивирующее желудочно-кишечное кровотечение на фоне умеренной гипокоагуляции (протромбиновое время 14,5 с, протромбиновый индекс 74%, МНО 1,32, АПТВ 47,7 с, фибриноген 4,5 г/л), несмотря на трансфузию СЗП.

Д+25 – выполнены ФГДС и ФКС с диагностической целью. При исследовании слизистой оболочки желудка и луковицы двенадцатиперстной кишки

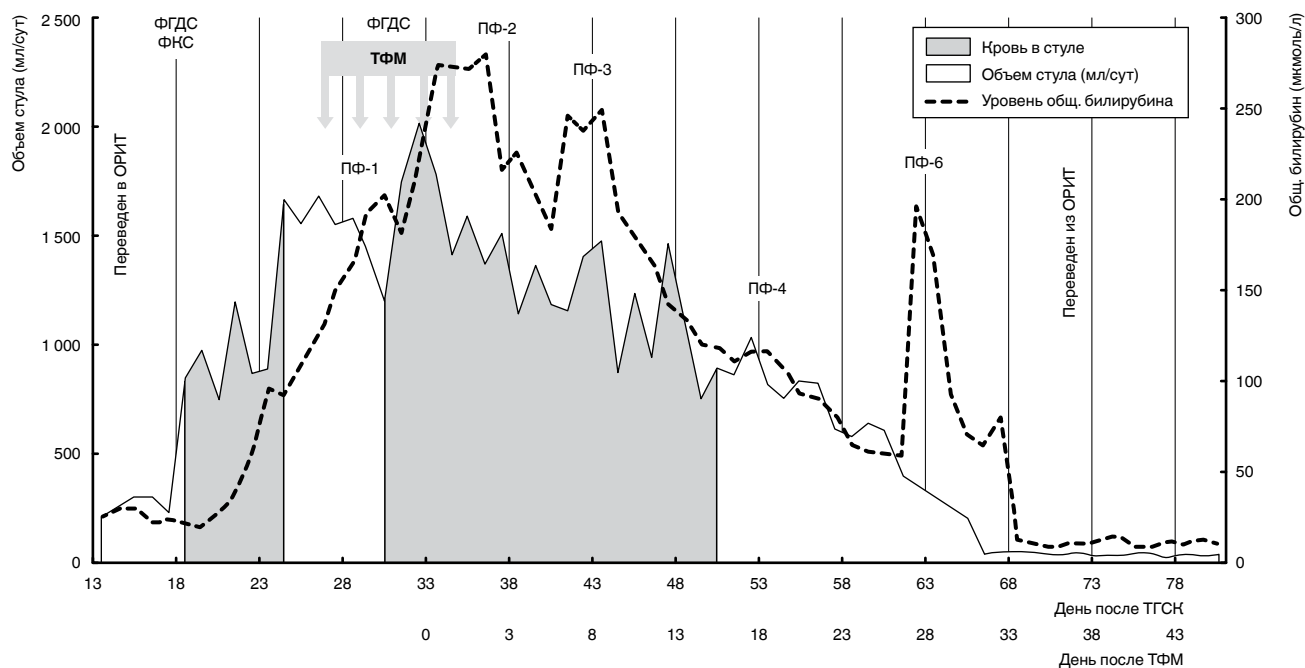


Рис. 3. Схема диагностики, терапии и динамика основных клинических синдромов пациентки М.

Примечание: ПФ – сеанс терапевтического плазмообмена

Fig. 3. Diagnostics, therapy and changes of main clinical syndromes of Patient M.

Note: PF – the manipulation of therapeutic plasma exchange

выявлены множественные подслизистые кровоизлияния, единичные крупные эрозии, с плоскими краями. В толстой кишке слизистая оболочка резко отечная, во всех отделах множественные подслизистые петехиальные кровоизлияния, участки ангиоэктазии, единичные мелкие эрозии. При гистологическом исследовании выявлены множественные мелкие фокусы ядерного рексиса и скудной лимфоцитарной внутриэпителиальной инфильтрацией с формированием очагов деструкции эпителия желез, что было расценено как признаки острой РТПХ (рис. 4а). По данным вирусологического качественного ПЦР-исследования лизата слизистой оболочки толстой кишки выявлен вирус HHV-6⁺. При исследовании кала – клостридиальные токсины А и В не обнаружены.

Д+19-32 – отмечено постепенное увеличение объема стула – максимально 2 025 мл/сут.

Д+27 – выполнена ТФМ от неродственного донора через назоудоденальный зонд: 5 введений по 15 мл в режиме «через день» (рис. 4б). Донор фекальной микробиоты – здоровая женщина 36 лет. Характеристика фекального трансплантата: ОБМ 9×10^{11} /г, *Lactobacillus spp.* 1×10^6 /г, *Bifidobacterium spp.* 3×10^9 /г, *E. coli* 1×10^6 /г, *B. fragilis* 9×10^{10} /г, *F. prausnitzii* 8×10^9 /г, *Enterococcus spp.* $< 1 \times 10^5$ /г.

Уровень С-реактивного белка перед ТФМ был 255 мг/л, прокальцитонина 0,65 нг/мл, гемоглобин 87 г/л, гематокрит 25,3%, число тромбоцитов

10×10^9 /л, лейкоцитов $2,1 \times 10^9$ /л, нейтрофилов $1,47 \times 10^9$ /л, лимфоцитов $0,3 \times 10^9$ /л динамика состава фекальной микробиоты, основных лабораторных показателей крови до и после трансплантации фекальной микробиоты представлены на рис. 5 б, в. Антибактериальная терапия до и после ТФМ не отменялась.

Д+36 (Д+9 ТФМ) – прогрессия симптоматики острой РТПХ печени IV степени. Диагноз выставлен, учитывая преобладание быстронарастающего синдрома холестаза над синдромом цитолиза (общий билирубин 280 ммоль/л, АЛТ 100,3 Е/л, АСТ 275 Е/л, щелочная фосфатаза 316 Е/л, гамма-глутамилтранспептидаза 176 Е/л, лактатдегидрогеназа 764 Е/л). В качестве симптоматической терапии проведено 5 сеансов терапевтического плазмообмена донорской плазмой на аппарате «Гемофеникс».

Д+41 (Д+14 ТФМ) – последний эпизод примеси крови в кале. Суммарный объем заместительной гемотрансфузионной терапии составил: 37 доз эритроцитной взвеси, 45 доз тромбоцитного концентрата, 7 доз свежезамороженной плазмы.

Д+52 (Д+25 ТФМ) – объем кала уменьшился до 500 мл/сут.

Д+59 (Д+32 ТФМ) – оформленный кал.

Д+79 (Д+52 ТФМ) – нормализация билирубина сыворотки крови.

Д+109 (Д+82 ТФМ) – пациентка выписана из клиники в удовлетворительном состоянии.

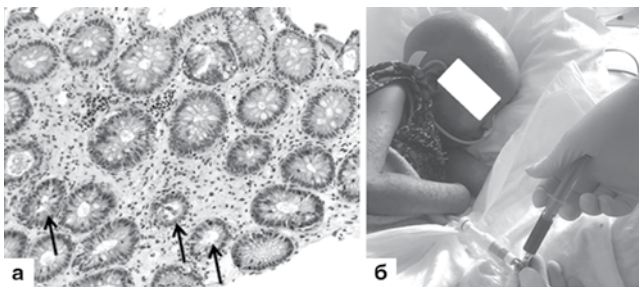


Рис. 4. Гистологическое исследование слизистой оболочки толстой кишки и методика введения фекального трансплантата, пациентка М. а. Гистологическое исследование слизистой оболочки толстой кишки. Микроскопические изменения, характерные для острой РТПХ: внутриэпителиальная лимфоцитарная инфильтрация, фокусы ядерного рексиса эпителия желез и частичная деструкция желез (стрелки). Окраска гематоксилином и эозином, $\times 200$;

б. Процедура введения нативного фекального трансплантата через назоудоденальный зонд

Fig. 4. Histological test of colon mucosa and methods of fecal transplant administration, Patient M.

a. Histological tests of the colon mucosa. Microscopic changes characteristic of acute GVHD: intraepithelial lymphocytic infiltration, foci of nuclear rhexis of the gland epithelium and partial destruction of the glands (arrows). Hematoxylin-eosin staining, $\times 200$.

b. The procedure of administration of native fecal transplant through the nasoduodenal tube

Обсуждение

По мере накопления знаний в области метаболизма, протеомики, геномики и опыта применения ТФМ появляется все больше данных о негативном влиянии патологически измененной аутологичной микробиоты пациентов на течение сепсиса [6, 7]. На примере представленных клинических случаев продемонстрированы успешные результаты после ТФМ у пациентов разного возраста в критическом состоянии после алло-ТГСК, у которых ведущим синдромом комплексом, определяющим общую тяжесть состояния, была комбинация острой РТПХ и сепсиса. В результате терапевтического воздействия ТФМ на несколько патогенетических процессов были купированы симптомы острой РТПХ кишечника IV степени, проявляющейся тяжелым рецидивирующим желудочно-кишечным кровотечением, и возросла эффективность антибактериальной терапии.

В обоих клинических случаях отмечена сходная динамика изменения кишечной микробиоты. В первом случае (пациент К.) общая бактериальная масса значительно увеличилась (с 4×10^7 /г до 6×10^{12} /г) за счет *Lactobacillus spp.*, *Bifidobacterium spp.*, *B. fragilis*, *Bacteroides thetaiotaomicron*, *F. prausnitzii*. Наряду с этими изменениями, отмечено снижение *Citrobacter spp.*, *Enterococcus spp.*, *K. pneumoniae*. У пациентки М. общая бактериальная масса значительно не изменилась (до ТФМ 5×10^{11} /г, после – 2×10^{12} /г).

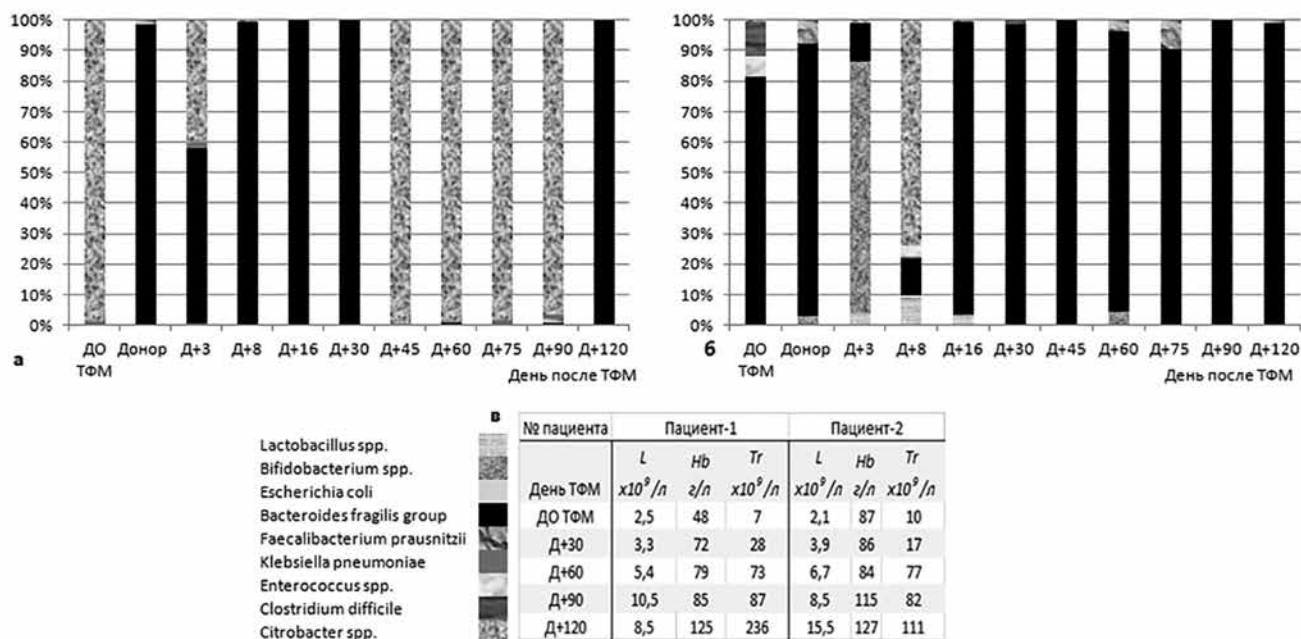


Рис. 5. Динамика состава фекальной микробиоты, основных лабораторных показателей крови до и после трансплантации фекальной микробиоты.

- а. Динамика состава фекальной микробиоты по данным ПЦР, пациент К. (1);
- б. Динамика состава фекальной микробиоты по данным ПЦР, пациентка М. (2);
- в. Динамика показателей клинического анализа крови пациентов 1 и 2.

Fig. 5. Changes in the content of fecal microbiota, main blood count rates before and after fecal microbiota transplantation.

- а. Changes in the content of fecal microbiota according to PCR results, Patient K. (1);
- б. Changes in the content of fecal microbiota according to PCR results, Patient M. (2);
- в. Changes in general blood count result in Patients 1 and 2.

В то же время в период с Д+8 до Д+30 увеличилось количество *Lactobacillus spp.*, *Bifidobacterium spp.*, *F. prausnitzii*, *B. fragilis*. Наряду с этими изменениями, к Д+30 отмечено снижение *Citrobacter spp.*, *Enterococcus spp.*, *K. pneumoniae*, *Clostridium difficile*. После ТФМ следует отметить повышение доли анаэробных бактерий рода бактероидов (*B. fragilis*, *Bacteroides thetaiotaomicron*), фекалибактериум (*F. prausnitzii*), лактобактерии (*Lactobacillus spp.*), бифидобактерии (*Bifidobacterium spp.*), снижение представителей семейства энтеробактерий (*Citrobacter spp.*, *K.pneumoniae*) и рода энтерококков (*Enterococcus spp.*) (рис. 5а, б).

В литературе описаны аналогичные результаты лечения острой РТПХ кишечника с применением ТФМ [8, 16]. Предположительно, механизм действия ТФМ связан с воздействием отдельных классов микробиоты на местный иммунный ответ. Так, некоторые микроорганизмы, например *Clostridium spp.*, *Bifidobacterium spp.*, синтезируют из пищевых волокон короткоцепочечные жирные кислоты (бутират, ацетат, пропионат), позитивно влияющие на функцию Т-регуляторных клеток, моделирующих иммунный ответ [14]. Другие представители кишечной микробиоты (*E. coli*, *Lactobacillus spp.*, *Bacteroides spp.*) продуцируют индол и его производные, которые лимитируют воспаление и повреждение кишечника, ассоциированное с химиолучевой

терапией и/или развитием РТПХ [19]. Таким образом, осуществляется регуляция иммунной системы и местного воспалительного процесса посредством выработки кишечной микробиотой биологически активных веществ, оказывающих влияние на регуляторные клетки.

В клиническом случае № 1 (пациент К.) после ТФМ в бронхоальвеолярном лаваже перестала определяться *K. pneumoniae*, экспрессировавшая карбапенемазы NDM- и OXA-48 типов, однако появился изолят *K. pneumoniae*, чувствительный к карбапенемам. Это наблюдение подтверждает роль кишечной микробиоты в колонизации и инфицировании дыхательных путей пациентов, находящихся в критическом состоянии. Таким образом, потенциальная деколонизация полирезистентных штаммов микроорганизмов после ТФМ расширяет возможности базовой этиотропной антимикробной терапии.

Факт преодоления антибиотикорезистентности за счет колонизации кишечника пациента нормальной микробиотой донора описан в литературе на примере лечения инфекции, вызванной ванкомицин-резистентными энтерококками, карбапенем-резистентными энтеробактериями, а также *E. coli*, продуцирующей карбапенемазу [11, 12].

Возможно, ТФМ, как новая технология, может применяться в условиях реанимационных отде-

лений при инфекционных процессах вызванной поли- или панрезистентной к антибактериальным препаратам флорой, рецидивирующих кишечных кровотечений иммунного и инфекционного генеза, ассоциированных с *Clostridium difficile*, РТПХ кишечника, неспецифическом язвенном колите, болезни Крона. Острый колит, кишечное кровотечение, геморрагический шок, синдром холестаза, панцитопения, тяжелые респираторные нарушения в описанных клинических случаях не являлись лимитирующим фактором к проведению ТФМ. Кроме того, по всей видимости, нет необходимости прерывать проводимую антибактериальную и иммуносупрессивную терапию.

Применение ТФМ у детей – крайне редкая процедура из-за опасения возможных неблагоприятных событий. Впервые ТФМ проведена за рубежом у ребенка 2 лет при рецидивирующей инфекции, вызванной *Clostridium difficile*, резистентной к стандартной терапии [13]. В России ТФМ у детей (девочка 10 лет, мальчик 3 лет) впервые была использована у пациентов с РТПХ кишечника после алло-ТГСК [3].

Большое значение при проведении ТФМ имеет возможность быстрого скрининга эффективности метода, особенно у пациентов в критическом состоянии. Для этого можно оценивать уровни фекального кальпротектина – биомаркера с высокой чувствительностью (88,9–100%) и специфичностью от 81,8 до 100%. Данный метод успешно применяется в нашем учреждении с 2012 г. для диагностики и контроля терапии РТПХ с поражением кишечника [2, 5].

Однако, несмотря на простоту выполнения и доказанную клиническую эффективность ТФМ, серьезным аспектом остается инфекционная безопасность метода для пациента. Существуют данные, свидетельствующие о развитии фатальной аспирационной пневмонии и сепсиса после проведения ТФМ [4, 15]. Эти осложнения закономерно связаны с введением большого числа чужеродных микроорганизмов в организм с ослабленной иммунной системой. Тем не менее наш опыт и данные других исследователей [10, 20] в целом показывают эффективность ТФМ.

Выводы

1. ТФМ может рассматриваться как метод «терапии спасения» в составе комбинированной терапии у детей и взрослых в критическом состоянии с острой РТПХ кишечника в сочетании с сепсисом.

2. ТФМ может повышать клиническую эффективность антибактериальных препаратов за счет замещения полирезистентных (позитивных по β-лактамазе) штаммов *K. pneumoniae* и *Pseudomonas spp.* на штаммы, не продуцирующие NDM-металлопротеиназу и сериновые карбапенемазы ОХА-48 и КРС.

Благодарность

Авторы статьи выражают благодарность за поддержку и помощь в осуществлении лечебно-диагностических мероприятий, а также в подготовке статьи Ю. С. Полушину, О. В. Пироговой, О. В. Паиной, П. В. Кожокар, И. С. Моисееву, Ж. Г. Якимовой, А. А. Спиридоновой, А. Н. Швецову, А. А. Щербакову.

Конфликт интересов. Авторы заявляют об отсутствии у него конфликта интересов.

Conflict of Interests. The authors state that they have no conflict of interests.

ЛИТЕРАТУРА

1. Афанасьев Б. В., Зубаровская Л. С., Моисеев И. С. Аллогенная трансплантация гемопоэтических стволовых клеток у детей: настоящее, проблемы, перспективы // Российский журнал детской гематологии и онкологии. – 2015. – Т. 2, № 2. – С. 28–42.
2. Голощапов О. В., Вавилов В. Н., Зубаровская Л. С. и др. Фекальный кальпротектин – новый количественный биомаркер острой и хронической реакции «трансплантат против хозяина» с вовлечением кишечника после аллогенной трансплантации гемопоэтических стволовых клеток // Клиническая онкогематология. – 2011. – № 4 (1). – С. 3–7.
3. Голощапов О. В., Кучер М. А., Суворова М. А. и др. Первый опыт терапии полирезистентных инфекционных осложнений, ассоциированных с *Clostridium difficile* и *Klebsiella pneumoniae*, методом трансплантации фекальной микробиоты у пациентов после аллогенной трансплантации гемопоэтических стволовых клеток // Инфекционные болезни. – 2017. – Т. 3, № 15. – С. 65–74.
4. Baxter M., Ahmad T., Colville A. et al. Fatal aspiration pneumonia as a complication of fecal microbiota // Transplant Clin. Infect. Diseases. – 2015. – Vol. 61, № 1. – P. 136–137.
5. Chiusolo P., Metafuni E., Giammarco S. et al. Role of fecal calprotectin as biomarker of gastrointestinal GVHD after allogeneic stem cell transplantation // Blood. – 2012. – Vol. 120. – P. 4443–4444. doi: <https://doi.org/10.1182/blood-2012-08-447326>.

REFERENCES

1. Afanasiev B.V., Zubarovskaya L.S., Moiseev I.S. Allogeneic hematopoietic stem cell transplantation in children: current situation, problems, perspectives. *Rossiyskiy Journal Detskoy Gematologii i Onkologii*, 2015, vol. 2, no. 2, pp. 28–42. (In Russ.)
2. Goloshchapov O.V., Vavilov V.N., Zubarovskaya L.S. et al. Fecal calprotectin is a new quantitative biomarker of the acute and chronic graft-versus-host disease of the gut after allogeneic hematopoietic stem cell transplantation. *Klinicheskaya Onkogematologiya*, 2011, no. 4 (1), pp. 3–7. (In Russ.)
3. Goloshchapov O.V., Kucher M.A., Suvorova M.A. et al. The first experience of management of multiple resistant infectious complications associated with *Clostridium difficile* and *Klebsiella pneumoniae* by fecal microbiota transplantation in the patients after allogeneic hematopoietic stem cell transplantation. *Infektsionnyye Bolezni*, 2017, vol. 3, no. 15, pp. 65–74. (In Russ.)
4. Baxter M., Ahmad T., Colville A. et al. Fatal aspiration pneumonia as a complication of fecal microbiota. *Transplant Clin. Infect. Diseases*, 2015, vol. 61, no. 1, pp. 136–137.
5. Chiusolo P., Metafuni E., Giammarco S. et al. Role of fecal calprotectin as biomarker of gastrointestinal GVHD after allogeneic stem cell transplantation. *Blood*, 2012, vol. 120, pp. 4443–4444. doi: <https://doi.org/10.1182/blood-2012-08-447326>.

6. Haak B. W., Littmann E. R., Chaubard J. L. Impact of gut colonization with butyrate producing microbiota on respiratory viral infection following allo-HCT // *Blood*. – 2018. – Vol. 131, № 26. – P. 2978-2986.
7. Haak B. W., Prescott H. C., Wiersinga W. J. Therapeutic potential of the gut microbiota in the prevention and treatment of sepsis // *Front Immunol.* – 2018. – Vol. 9. – P. 2042.
8. Kakihana K., Fujioka Y., Suda W. et al. Fecal microbiota transplantation for patients with steroid-resistant acute graft-versus-host disease of the gut // *Blood*. – 2016. – Vol. 128. – P. 2083-2088.
9. Lee J. H., Lim G. Y. Gastrointestinal complications following hematopoietic stem cell transplantation in children // *Korean J. Radiol.* – 2008. – Vol. 9, № 5. – P. 449-457.
10. Li Q., Wang C., Tang C. et al. Successful treatment of severe sepsis and diarrhea after vagotomy utilizing fecal microbiota transplantation: a case report // *Critical Care*. – 2015 Feb. – P. 19-37. doi:10.1186/s13054-015-0738-7.
11. Mahieu R., Cassisa V., Godefroy A. et al. Effect of faecal microbiota transplantation on mouse gut colonization with carbapenemase-producing *Escherichia coli* // *J. Antimicrob. Chemother.* – 2017. – Vol. 72, № 4. – P. 1260-1262. doi: 10.1093/jac/dkw540.
12. Manges A.R., Steiner T.S., Wright A.J. Fecal microbiota transplantation for the intestinal decolonization of extensively antimicrobial-resistant opportunistic pathogens: a review // *Infect. Diseases*. – 2016. – Vol. 48, № 8. – P. 587-592.
13. Russell G., Kaplan J., Ferraro M. et al. Fecal bacteriotherapy for relapsing *Clostridium difficile* infection in a child: a proposed treatment protocol // *Pediatrics*. – 2010. – Vol. 126, № 1. – P. e239-e242. doi: 10.1542/peds.2009-3363.
14. Smith P. M., Howitt M. R., Panikov N. et al. The microbial metabolites, short chain fatty acids, regulate colonic Treg cell homeostasis // *Science*. – 2013. – Vol. 341. – P. 6145.
15. Solari P. R., Fairchild P. G., Noa L. J. et al. Tempered enthusiasm for fecal transplant // *Clin. Infect. Diseases*. – 2014. – Vol. 59, № 2. – P. 319.
16. Spindelboeck W., Schulz E., Uhl B. et al. Repeated fecal microbiota transplantations attenuate diarrhea and lead to sustained changes in the fecal microbiota in acute, refractory gastrointestinal graft-versus-host-disease // *Haematologica*. – 2017 May. – Vol. 102, № 5. – P. e210-e213.
17. Staffas A., Burgos da Silva M., van den Brink M. R. M. The intestinal microbiota in allogeneic hematopoietic cell transplant and graft-versus-host disease // *Blood*. – 2017. – Vol. 129, № 8. – P. 927-933.
18. Tabbara I. A., Zimmerman K., Morgan C. et al. Allogeneic hematopoietic stem cell transplantation: complications and results // *Arch. Intern. Med.* – 2002. – Vol. 162, № 14. – P. 1558-1566.
19. Swimm A. I., Giver C. R., DeFilipp Z. et al. Indoles derived from intestinal microbiota act via type I interferon signaling to limit Graft-versus-Host-Disease // *Blood*. – 2018. – Vol. 132, № 23. doi: 10.1182/blood-2018-03-838193.
20. Wei Y., Yang J., Wang J. et al. Successful treatment with fecal microbiota transplantation in patients with multiple organ dysfunction syndrome and diarrhea following severe sepsis // *Crit. Care*. – 2016. – Vol. 20, № 332. doi: org/10.1186/s13054-016-1491-2.
21. Zander A. R. Stem cell transplantation for myeloproliferative diseases in the era of molecular therapy // *Cellular Therapy and Transplantation (CTT)*. – 2017. – Vol. 6, № 4. doi: 10.18620/ctt-1866-8836-2017-6-4-21-27.
6. Haak B.W., Littmann E.R., Chaubard J.L. Impact of gut colonization with butyrate producing microbiota on respiratory viral infection following allo-HCT. *Blood*, 2018, vol. 131, no. 26, pp. 2978-2986.
7. Haak B.W., Prescott H.C., Wiersinga W.J. Therapeutic potential of the gut microbiota in the prevention and treatment of sepsis. *Front Immunol.*, 2018, vol. 9, pp. 2042.
8. Kakihana K., Fujioka Y., Suda W. et al. Fecal microbiota transplantation for patients with steroid-resistant acute graft-versus-host disease of the gut. *Blood*, 2016, vol. 128, pp. 2083-2088.
9. Lee J.H., Lim G.Y. Gastrointestinal complications following hematopoietic stem cell transplantation in children. *Korean J. Radiol.*, 2008, vol. 9, no. 5, pp. 449-457.
10. Li Q., Wang C., Tang C. et al. Successful treatment of severe sepsis and diarrhea after vagotomy utilizing fecal microbiota transplantation: a case report. *Critical Care*, 2015, Feb., pp. 19-37. doi:10.1186/s13054-015-0738-7.
11. Mahieu R., Cassisa V., Godefroy A. et al. Effect of faecal microbiota transplantation on mouse gut colonization with carbapenemase-producing *Escherichia coli*. *J. Antimicrob. Chemother.*, 2017, vol. 72, no. 4, pp. 1260-1262. doi: 10.1093/jac/dkw540.
12. Manges A.R., Steiner T.S., Wright A.J. Fecal microbiota transplantation for the intestinal decolonization of extensively antimicrobial-resistant opportunistic pathogens: a review. *Infect. Diseases*, 2016, vol. 48, no. 8, pp. 587-592.
13. Russell G., Kaplan J., Ferraro M. et al. Fecal bacteriotherapy for relapsing *Clostridium difficile* infection in a child: a proposed treatment protocol. *Pediatrics*, 2010, vol. 126, no. 1, pp. e239-e242. doi: 10.1542/peds.2009-3363.
14. Smith P.M., Howitt M.R., Panikov N. et al. The microbial metabolites, short chain fatty acids, regulate colonic Treg cell homeostasis. *Science*, 2013, vol. 341, pp. 6145.
15. Solari P.R., Fairchild P.G., Noa L.J. et al. Tempered enthusiasm for fecal transplant. *Clin. Infect. Diseases*, 2014, vol. 59, no. 2, pp. 319.
16. Spindelboeck W., Schulz E., Uhl B. et al. Repeated fecal microbiota transplantations attenuate diarrhea and lead to sustained changes in the fecal microbiota in acute, refractory gastrointestinal graft-versus-host-disease. *Haematologica*, 2017, May, vol. 102, no. 5, pp. e210-e213.
17. Staffas A., Burgos da Silva M., van den Brink M.R.M. The intestinal microbiota in allogeneic hematopoietic cell transplant and graft-versus-host disease. *Blood*, 2017, vol. 129, no. 8, pp. 927-933.
18. Tabbara I.A., Zimmerman K., Morgan C. et al. Allogeneic hematopoietic stem cell transplantation: complications and results. *Arch. Intern. Med.*, 2002, vol. 162, no. 14, pp. 1558-1566.
19. Swimm A.I., Giver C.R., DeFilipp Z. et al. Indoles derived from intestinal microbiota act via type I interferon signaling to limit Graft-versus-Host-Disease. *Blood*, 2018, vol. 132, no. 23. doi: 10.1182/blood-2018-03-838193.
20. Wei Y., Yang J., Wang J. et al. Successful treatment with fecal microbiota transplantation in patients with multiple organ dysfunction syndrome and diarrhea following severe sepsis. *Crit. Care*, 2016, vol. 20, no. 332. doi: org/10.1186/s13054-016-1491-2.
21. Zander A.R. Stem cell transplantation for myeloproliferative diseases in the era of molecular therapy. *Cellular Therapy and Transplantation (CTT)*, 2017, vol. 6, no. 4. doi: 10.18620/ctt-1866-8836-2017-6-4-21-27.

ДЛЯ КОРРЕСПОНДЕНЦИИ:

ФГБОУ ВО «Первый Санкт-Петербургский государственный медицинский университет им. акад. И. П. Павлова»,
197022, Санкт-Петербург, ул. Льва Толстого, д. 6-8.
Тел.: 8 (812) 338-62-62.

Голощанов Олег Валерьевич

заведующий ОРИТ № 3 НИИ детской онкологии,
гематологии и трансплантологии им. Р. М. Горбачевой,
ассистент кафедры
анестезиологии и реаниматологии.
E-mail: golocht@yandex.ru

FOR CORRESPONDENCE:

Pavlov First Saint Petersburg State Medical University,
6-8, Lva Tolstogo St.,
St. Petersburg, 197022
Phone: +7 (812) 338-62-62.

Oleg V. Goloshchapov

Head of Anesthesiology and Intensive Care Unit no. 3 of Raisa Gorbacheva Memorial Research Institute of Children Oncology, Hematology and Transplantation, Assistant of Anesthesiology and Intensive Care Department.
Email: golocht@yandex.ru

Чуракина Дарья Владимировна

студентка лечебного факультета.
E-mail: Churakina.darya@mail.ru

Daria V. Churakina

Student of Medical Department.
Email: Churakina.darya@mail.ru

Кучер Максим Анатольевич

доктор медицинских наук, руководитель отдела клинического питания НИИ детской онкологии, гематологии и трансплантологии им. Р. М. Горбачевой, доцент кафедры гематологии, трансфузиологии и трансплантологии факультета последипломного образования.
E-mail: doctorkucher@yandex.ru

Maksim A. Kucher

Doctor of Medical Sciences, Head of Clinical Nutrition Department of Raisa Gorbacheva Memorial Research Institute of Children Oncology, Hematology and Transplantation, Associate Professor of Department of Hematology, Transfusiology and Transplantation of Post-Graduate Faculty.
Email: doctorkucher@yandex.ru

Клементьева Руслана Викторовна

врач анестезиолог-реаниматолог
ОРИТ № 3.
E-mail: klementeva85@mail.ru

Ruslana V. Klementeva

Anesthesiologist and Emergency Physician of Intensive Care and Anesthesiology Department no. 3.
Email: klementeva85@mail.ru

Гостев Владимир Валерьевич

кандидат биологических наук, научный сотрудник.
E-mail: gvestv11@gmail.com

Vladimir V. Gostev

Candidate of Biological Sciences, Researcher.
E-mail: gvestv11@gmail.com

Шлык Ирина Владимировна

доктор медицинских наук, профессор кафедры анестезиологии и реаниматологии, заместитель главного врача по анестезиологии и реаниматологии.
E-mail: irina_shlyk@mail.ru

Irina V. Shlyk

Doctor of Medical Sciences, Professor of Anesthesiology and Intensive Care Department, Deputy Chief Doctor for Anaesthesiology and Intensive Care.
Email: irina_shlyk@mail.ru

Чухловин Алексей Борисович

доктор медицинских наук, профессор, заведующий лабораторией трансплантологии НИИ детской онкологии, гематологии и трансплантологии им. Р. М. Горбачевой.
E-mail: alexei.chukh@mail.ru

Aleksey B. Chukhlovin

Doctor of Medical Sciences, Professor, Head of Transplantation Laboratory of Raisa Gorbacheva Memorial Research Institute of Children Oncology, Hematology and Transplantation.
Email: alexei.chukh@mail.ru

Зубаровская Людмила Степановна

доктор медицинских наук, профессор, руководитель отдела детской онкологии, гематологии и трансплантологии НИИ детской онкологии, гематологии и трансплантологии им. Р. М. Горбачевой, профессор кафедры гематологии, трансфузиологии и трансплантологии факультета последипломного образования.
E-mail: zubarovskaya_ls@mail.ru

Ljudmila S. Zubarovskaya

Doctor of Medical Sciences, Professor, Head of Oncology, Hematology and Transplantation Department of Raisa Gorbacheva Memorial Research Institute of Children Oncology, Hematology and Transplantation, Professor of Department of Hematology, Transfusiology and Transplantation of Post-Graduate Faculty.
E-mail: zubarovskaya_ls@mail.ru

Афанасьев Борис Владимирович

доктор медицинских наук, профессор, директор НИИ детской онкологии, гематологии и трансплантологии им. Р. М. Горбачевой, заведующий кафедрой гематологии, трансфузиологии и трансплантологии факультета последипломного образования.
E-mail: bvafan@gmail.com

Boris V. Afanasyev

Doctor of Medical Sciences, Professor, Director of Raisa Gorbacheva Memorial Research Institute of Children Oncology, Hematology and Transplantation, Head of Department of Hematology, Transfusiology and Transplantation of Post-Graduate Faculty.
Email: bvafan@gmail.com

ФГБУ «Детский научно-клинический центр инфекционных болезней Федерального медико-биологического агентства», 197022, Санкт-Петербург, ул. Профессора Попова, д. 9.

Pediatric Research and Clinical Center for Infectious Diseases, 9, Professor Popov St., St. Petersburg, 197022.

Сидоренко Сергей Владимирович

доктор медицинских наук, заведующий отделом медицинской микробиологии и молекулярной эпидемиологии.
E-mail: sidorserg@gmail.com

Sergey V. Sidorenko

Doctor of Medical Sciences, Head of Medical Microbiology and Molecular Epidemiology Department.
Email: sidorserg@gmail.com

Карев Вадим Евгеньевич

доктор медицинских наук,
заведующий лабораторией патоморфологии.
E-mail: vadimkarev@yandex.ru

Суворова Мария Александровна

Научно-исследовательская лаборатория ООО Эксплана,
кандидат биологических наук, генеральный директор.
197022, Санкт-Петербург, ул. Академика Павлова, д. 14А.
Тел.: 8 (812) 385-00-55.
E-mail: m.suvorova@explana.ru

Vadim E. Karev

Doctor of Medical Sciences,
Head of Pathomorphology Laboratory.
Email: vadimkarev@yandex.ru

Maria A. Suvorova

The Explana Research Laboratory
Candidate of Biological Sciences, General Director.
14A, Academician Pavlov St., St. Petersburg, 197022.
Phone: +7 (812) 385-00-55.
Email: m.suvorova@explana.ru