

DOI 10.21292/2078-5658-2016-13-4-48-52

# ОСОБЕННОСТИ ОБУЧЕНИЯ ПЕРКУТАННОЙ ДИЛАТАЦИОННОЙ ТРАХЕОСТОМИИ В ОТДЕЛЕНИИ РЕАНИМАЦИИ И ИНТЕНСИВНОЙ ТЕРАПИИ

*Д. А. АВЕРЬЯНОВ<sup>1</sup>, В. И. ШАТАЛОВ<sup>1</sup>, Е. Н. КОТОВ<sup>2</sup>, Е. А. ПЕДАН<sup>2</sup>, А. В. ЩЕГОЛЕВ<sup>1</sup>*<sup>1</sup>ФГБВОУ ВО «Военно-медицинская академия им. С. М. Нирова» МО РФ, Санкт-Петербург<sup>2</sup>СПб ГБУЗ «Елизаветинская больница», Санкт-Петербург

В статье представлен анализ особенностей процесса обучения методике перкутанной дилатационной трахеостомии (ПДТ) специалистов в отделении реанимации и интенсивной терапии. Данный процесс был разбит на три этапа (теоретический, практическая демонстрация, непосредственное выполнение манипуляции штатным персоналом отделения под контролем опытных врачей). Общее количество процедур, потребовавшихся двум штатным врачам для освоения ПДТ, составило 20 и сопровождалось рядом особенностей, которые, тем не менее, не привели к развитию каких-либо значимых интра- и ранних послеоперационных осложнений. Это свидетельствует об успешности использованной трехэтапной методики обучения на рабочем месте.

*Ключевые слова:* перкутанная дилатационная трахеостомия, процесс обучение, проходимость дыхательных путей.

## SPECIFIC FEATURES OF TRAINING IN PERCUTANEOUS DILATATION TRACHEOSTOMY IN THE INTENSIVE CARE DEPARTMENT

*D. A. AVERIANOV<sup>1</sup>, V. I. SHATALOV<sup>1</sup>, E. N. KOTOV<sup>2</sup>, E. A. PEDAN<sup>2</sup>, A. V. SCHEGOLEV<sup>1</sup>*<sup>1</sup>S. M. Kirov Military Medical Academy, St. Petersburg, Russia<sup>2</sup>Elizavetinskaya Hospital, St. Petersburg, Russia

The article analyzes the specific features of the training specialists in the technique of percutaneous dilatation tracheostomy (PDT) in the intensive care department. This training is divided into three stages (theory, practical demonstration, direct performance of this manipulation by the staff personnel under supervision of experienced doctors). Total number of procedures required for staff doctors to master PDT made 20 and it was accompanied by certain features which however did not cause any significant intra-operative and early post-operative complications. This is the evidence of the successful three stage training at the place of work.

*Key words:* percutaneous dilatation tracheostomy, training, patency of airways.

Одним из методов долговременного поддержания проходимости верхних дыхательных путей (ВДП) является трахеостомия [2, 6]. Все более широкое распространение получает методика перкутанной дилатационной трахеостомии (ПДТ), являющаяся в сравнении с открытой методикой выполнения менее травматичной [5]. Преимуществами этой методики являются высокая безопасность и низкий потенциал возможных осложнений [3]. Данный факт обуславливает необходимость внедрения ПДТ в рутинную практику при ведении пациентов, нуждающихся в длительной искусственной вентиляции легких (ИВЛ) и/или поддержании проходимости ВДП. Важным аспектом, препятствующим широкому распространению ПДТ, является малая доступность обучения практическим навыкам при большом количестве теоретического и визуального материала по данной теме. Возможность приобретения навыков и умений, по большому счету, ограничена лишь мастер-классами. К сожалению, такой формат обучения можно преимущественно характеризовать как ознакомительный.

Освоение любой новой медицинской технологии в рамках обучения сопряжено с рядом особенностей, доступных объективному анализу, на основе которого дальнейшее ее распространение может стать значительно легче [7]. К сожалению, в литературе опыт в отношении ПДТ представлен в большей

степени в виде статистических выжимок сравнения количества осложнений в зависимости от периода освоения технологии [4]. Неосвещенными часто остаются незначительные на первый взгляд особенности, встречающиеся лишь на начальном этапе освоения и в дальнейшем закономерно забываемые по мере приобретения опыта.

Цель: провести анализ особенностей процесса обучения методике ПДТ специалистов на рабочем месте.

### Материалы и методы

Сотрудники отделения реанимации и интенсивной терапии для нейрохирургических больных (ОРИТ) одного из стационаров Санкт-Петербурга согласились освоить методику ПДТ без отрыва от рутинной лечебной деятельности на базе собственного отделения.

Процесс внедрения методики разбили на три этапа. На первом этапе врачи другого стационара, имеющие опыт выполнения ПДТ, провели теоретические занятия, включая демонстрацию видеопrotocolов, описали преимущества и недостатки, противопоказания, необходимые периоперационные условия, возможные трудности и осложнения применения перкутанной методики. Второй этап заключался в демонстрации ПДТ путем собственно-

ручного осуществления оперативного вмешательства у нескольких пациентов ОРИТ и сопутствующего комментированного всех этапов и особенностей манипуляции. На третьем этапе обучаемые врачи самостоятельно выполняли ПДТ. Опытные врачи предоставляли консультативную помощь, осуществляли общий контроль за всеми необходимыми приготовлениями и ходом оперативного вмешательства, принимая непосредственное участие лишь при возникновении каких-либо затруднений у штатного персонала ОРИТ.

В ходе обучения использовали все доступные на отечественном рынке методики ПДТ – по Грингз (использование дилатирующего зажима с каналом для проводника – ДЗКП), по Чалиа (конический буж) и по Фрова (винтовой дилататор). Фиксировали встретившиеся в период освоения затруднения, время выполнения манипуляции от разреза и до установки трахеостомической трубки (ТСТ) в просвет трахеи, количество раз, требовавших вмешательства консультативного характера или подмены обучаемого оперирующего врача опытным.

Для анестезиологического обеспечения использовали сочетанную (местную проводниковую, инфильтративную и общую) анестезию. В отсутствие седации индукцию инициировали пропофолом (0,7–1,0 мг/кг) под контролем мониторинга глубины анестезии. Поддержание медикаментозного сна проводили также пропофолом со скоростью 4–8 мг/кг в 1 ч с целью удержания биспектрального индекса в пределах 40–60. При проведении по какой-либо причине до начала операции седации дозированное введение препарата продолжали также под контролем глубины анестезии. Миорелаксацию выполняли пипекурония бромидом 0,06 мг/кг. Для обеспечения аналгезии после индукции анестезии и миоплегии раствором лидокаина 2% осуществляли проводниковую блокаду верхнего гортанного нерва с двух сторон (по 2 мл) через щитоподъязычную мембрану, аппликационную через перстнещитовидную мембрану (6 мл) и инфильтративную (10 мл) планируемого места стомы.

После индукции (или углубления ранее проводимой седации), миорелаксации и местной анестезии в периоде острейшего повреждения запрокидывание головы и подкладывание валика осуществляли лишь в случае затруднения локализации ориентиров у пациентов с короткой и толстой шеей. Такая укладка пациентов с интракраниальной патологией может способствовать развитию внутричерепной гипертензии, вследствие чего прибегать к ней рекомендуют лишь в крайнем случае [1].

Для обеспечения безопасности оперативного вмешательства использовали ультразвуковой контроль высокочастотным линейным датчиком и эндоскопию гибким фибробронхоскопом (внешний диаметр 6,0 мм) с каналом для санации. Непосредственно до начала манипуляции выполняли ультразвуковое сканирование трахеи и претрахеальных тканей

по длинной и короткой осям для исключения наличия перешейка щитовидной железы и пересечения сравнительно крупными сосудами срединной линии в месте планируемой стомы, определяли наиболее доступный межхрящевой промежуток и срединную линию. Перед операцией с помощью фибробронхоскопа, введенного в эндотрахеальную трубку (ЭТТ) через переходник с отверстием для него, по возможности позиционировали ЭТТ в положении над местом пункции. В ходе оперативного вмешательства контролировали пункции трахеи катетером на игле по средней линии, отсутствие повреждения задней стенки трахеи, заведение металлического j-образного проводника, бужа малого диаметра и других приспособлений в соответствии с использованной методикой ПДТ. В послеоперационном периоде осуществляли санацию трахеобронхиального дерева через стому.

После индукции в анестезию ИВЛ проводили в режиме принудительной вентиляции легких с контролем по объему. Параметры ИВЛ подбирали на основании капнометрии (парциальное давление конечно-выдыхаемого углекислого газа (etCO<sub>2</sub>) 33–35 мм рт. ст.). При бронхоскопии для преодоления возросшего сопротивления в ЭТТ лимитирующее давление увеличивали до предела (100 см вод. ст.), снижали положительное давление в конце выдоха (ПДКВ) до 0 см вод. ст. и время вдоха до 1,0 с с целью уменьшить выраженность ауто-ПДКВ. Фракцию кислорода во вдыхаемой смеси повышали до 100%. По окончании периода эндоскопии регистрировали изменения etCO<sub>2</sub>.

Описание полученных данных представляли в виде медианы и квартилей. Для сравнения etCO<sub>2</sub> использовали непараметрический критерий Вилкоксона для парных выборок с указанием значения критерия (Z), рассчитанного на основе наименьшей суммы рангов (T) и двустороннего уровня значимости (p). Расчет производили в программном пакете IBM® SPSS® Statistics, версия 20.

Окончанием обучения считали формирование у штатного персонала целостного понимания всех периоперационных нюансов обеспечения ПДТ и формирование стойкого навыка выполнения самой процедуры в различных ее вариациях, проявляющееся отсутствием необходимости вмешательства опытных операторов на каком-либо этапе на протяжении как минимум трех манипуляций.

## Результаты и обсуждение

При обсуждении было принято решение обучать не всех штатных сотрудников отделения, а лишь двоих врачей анестезиологов-реаниматологов, ведущих пациентов в дневное время. Это было сделано для сокращения времени освоения всех периоперационных аспектов и различных методик ПДТ. Такой подход в итоге позволил в относительно короткий период времени, около 3 мес., внедрить ПДТ к полностью самостоятельному использованию.

За период обучения были выполнены 3 демонстрационных ПДТ опытными врачами и 20 ПДТ (по 10 каждому врачом) двумя обучаемыми штатными сотрудниками. Характеристики пациентов представлены в табл. При этом в 7 (35%) случаях использовали методику Григгз, в 10 (50%) – методику Фрова и лишь у 3 (15%) пациентов применили комбинированную методику Григгз (с помощью ДЗКП раздвигали претрахеальные ткани) и Чалиа (коническим бужом дилатировали непосредственно трахею). Такое соотношение было обусловлено количеством наборов с необходимым диаметром ТСТ в наличии. Запрокидывание головы осуществляли лишь в 7 (35%) случаях, это было связано с препятствующими нахождению ориентиров короткой крикостеральной дистанцией или выраженной подкожно-жировой клетчаткой. Значимых затруднений в выполнении ПДТ в остальных случаях не отмечено. Медиана и квартили времени выполнения (от разреза до установки ТСТ) составили 312 с (195 с; 482 с).

За весь период освоения ПДТ штатными врачами не было ни одного случая таких осложнений, как паратрахеальная установка ТСТ, наложение стомы выше первого хрящевого полукольца, повреждение задней стенки трахеи, сравнительно крупных сосудов, перешейка щитовидной железы, десатураций. Ни во время операций, ни в раннем послеоперационном периоде трахеостомическая рана не требовала дополнительных средств остановки кровотечения (тугая тампонада, швы на рану, применение электрокаутера, кровоостанавливающих средств). Интраоперационные кровотечения всегда были незначительными (менее 20 мл).

Несмотря на общий успех, обучение ПДТ штатных сотрудников характеризовалось рядом особенностей. Многие из них были связаны с использованием во время операции непрерывной фибробронхоскопией, являющейся основой безопасности пациента во время манипуляции [8, 9]. Первой особенностью можно считать отсутствие в ОРИТ специальных переходников с мембраной

для бронхоскопа (данный недостаток был сразу устранен). В случае рутинной санационно-диагностической бронхоскопии отсутствие данного переходника и неизбежная негерметичность с последующей гиповентиляцией играют несущественную роль, так как вся манипуляция обычно занимает менее 30 с. При ПДТ же счет идет на минуты и такая длительная гиповентиляция вследствие негерметичности приводит к гиперкарбии. Тем не менее следует отметить, что даже при наличии данного переходника и полной герметичности после длительного [медиана и квартили длительности составили 402 с (255; 687)] нахождения бронхоскопа в ЭТТ у всех пациентов наблюдали значимое ( $T = 0$ ,  $Z = -3,928$ ,  $p < 0,001$ ) увеличение  $etCO_2$  на 11,5 мм рт. ст. – с 33 (30,25; 34) до 44,5 (43; 46,75) мм рт. ст. Такое значительное увеличение  $etCO_2$  свидетельствует о гиповентиляции, которая развилась несмотря на оптимизацию параметров ИВЛ для условий высокого сопротивления в ЭТТ (переход к принудительной ИВЛ с обязательным контролем по объему, выключение ПДКВ, максимальное повышение лимитирующего давления, контроль ауто-ПДКВ), и описано в некоторых работах зарубежных авторов [10]. Для ее профилактики рекомендуют использовать более тонкие по отношению к диаметру ЭТТ бронхоскопы и/или уменьшать длительность процедуры.

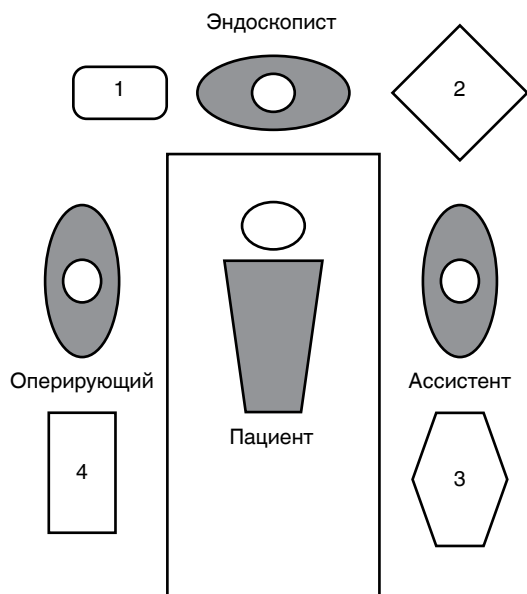
Немаловажной особенностью на начальном этапе внедрения было формирование четкого понимания роли и места каждого участника манипуляции. Наиболее оптимальное число задействованных лиц – 3 врача: оперирующий врач, врач-эндоскопист и врач, контролирующий ВДП, ИВЛ и анестезию с расположением, приведенным на рис. Привлечение врача, ответственного за анестезиологическое обеспечение, к непосредственному контролю ВДП (подтягивание и удержание ЭТТ) было абсолютной необходимостью, так как использование специалистом по эндоскопии водорастворимого геля для смазывания фибробронхоскопа приводило к его быстрому, в условиях высоких потоков аппарата

**Таблица. Характеристика оперированных пациентов**

Table. Description of the operated patients.

Характеристика	Значение	
Рост, см (медиана, [квартили])	174,5 (168,25; 180)	
Масса тела, кг (медиана, [квартили])	75 (67,25; 90)	
Крикостеральная дистанция, см (медиана, [квартили])	3,5 (2,75; 4,37)	
Возраст, лет (медиана, [мин.-макс.])	48 (29; 78)	
Сутки от начала заболевания, травмы (медиана, [мин.-макс.])	6 (4; 8)	
Пол	мужской, $n$ (%)	16 (80)
	женский, $n$ (%)	4 (20)
Диагноз	ТЧМТ, $n$ (%)	17
	Разрыв АВМ ГМ, $n$ (%)	1
	Разрыв АА ГМ, $n$ (%)	2

Примечание: ТЧМТ – тяжелая черепно-мозговая травма, АВМ ГМ – артериовенозная мальформация головного мозга, АА ГМ – артериальная аневризма головного мозга.



**Рис.** Расположение участников ПДТ и оборудования (1 – тележка с осветителем к эндоскопу и отсасывателем хирургическим, 2 – аппарат ИВЛ, 3 – эндоскопическая стойка, 4 – манипуляционный столик)

**Fig.** Location of PDT participants and equipment (1 – table with light of the endoscope and surgical suction device, 2 – APV unit, 3 – endoscopic stand, 4 – manipulation table)

ИВЛ и сравнительно большой длительности нахождения в ЭТТ, высыханию. Последнее способствовало повышенному трению и выраженному хождению ЭТТ вслед за движениями бронхоскопа. Именно данный факт привел в одном из случаев (третий случай по порядку) к непреднамеренной экстубации больного во время манипуляции.

Отсутствие согласованности действий между врачом-эндоскопистом и анестезиологом, подтягивающим ЭТТ при позиционировании в положение дистального конца над местом пункции, врачом-эндоскопистом и оперирующим врачом в ходе манипуляции на начальном этапе приводило к увеличению длительности манипуляции. Устранению данного обстоятельства способствовало использование видеокамеры к фибробронхоскопу с выведением изображения на экран, доступный всем участникам оперативного вмешательства. При этом к 16-й операции необходимость в этом отпала и не требовалась в дальнейшем, что можно считать еще одним показателем завершения этапа начального освоения манипуляции всеми участниками.

Для уменьшения длительности возможного кровотечения при всех методиках ПДТ разрез кожи выполняли после пункции трахеи катетером на игле. Особенностью при таком подходе на этапе внедрения было частое формирование кожной перемычки между j-образным проводником и разрезом, которая, оставшись незамеченной, не позволяла выполнять манипуляции всеми остальными приспособлениями, входящими в набор, и существенно увеличивала длительность манипуляции.

Встретившиеся особенности призваны способствовать целостному восприятию самой манипуляции и всех ее периоперационных аспектов как в процессе обучения опытными специалистами, так и в случае самостоятельного освоения. Приведенный пример, тем не менее, не идеален на современном этапе развития технологии преподавания. Одним из вариантов совершенствования, на наш взгляд, будет добавление еще одного, симуляционного, этапа обучения. Важным требованием к данному этапу должна быть возможность практического освоения не только различных методик ПДТ, но и всех периоперационных аспектов, таких как ИВЛ в условиях высокого сопротивления, видеоэндоскопии, ультразвуковой ассистенции, позиционирования ЭТТ, анестезии. Такой подход, вероятно, будет способствовать уменьшению числа необходимых контролируемых опытными специалистами манипуляций на пациентах и общего времени выполнения манипуляции, при этом сохраняя низкую частоту осложнений.

### Заключение

Проведенный анализ процесса обучения методике ПДТ специалистов на рабочем месте выявил ряд особенностей, которые, тем не менее, не привели к развитию каких-либо значимых интра- и ранних послеоперационных осложнений. Последнее может свидетельствовать об успешности использованной трехэтапной методики обучения на рабочем месте. Учет данных особенностей в дальнейшей практике обучения ПДТ будет способствовать формированию целостного восприятия манипуляции и всех ее периоперационных аспектов. Приведенный пример, тем не менее, не идеален на современном этапе развития технологии преподавания. Одним из вариантов совершенствования, на наш взгляд, будет добавление еще одного, симуляционного, этапа обучения. Важным требованием к данному этапу должна быть возможность практического освоения не только различных методик ПДТ, но и всех периоперационных аспектов, а именно: ИВЛ в условиях высокого сопротивления, видеоэндоскопии, ультразвуковой ассистенции, позиционирования эндотрахеальной трубки, анестезии. Такой подход, вероятно, будет способствовать уменьшению числа необходимых контролируемых опытными специалистами манипуляций на пациентах и общего времени выполнения манипуляции, сохраняя при этом низкую частоту осложнений.

### ЛИТЕРАТУРА

1. Аверьянов Д. А., Дубинин А. А., Шаталов В. И. и др. Пункционно-дилатационная трахеостомия у пациентов с тяжелым повреждением головного мозга: крикостеральная дистанция как предиктор формирования противопоказаний // Рос. нейрохирургический журнал им. проф. А. Л. Поленова. – 2015. – Т. 7, № 1. – С. 5-9.
2. Баишев С. Н., Кондратьев А. Н. Обеспечение проходимости дыхательных путей в нейрореанимации // Вестн. университета дружбы народов. Серия: Медицина. – 2012. – № 1. – С. 101-104.

3. Богданов В. В., Калинин В. П., Гузенюк П. В., Кошевой И. О. Пункционно-дилатационная трахеостомия. Преимущества, недостатки, особенности техники выполнения // Рос. оториноларингология. – 2016. – Т. 82, № 3. – С. 171–172.
4. Горячев А. С., Савин И. Н., Горшков К. М. и др. Осложнения пункционно-дилатационной трахеостомии у нейрохирургических больных. Анализ семилетнего опыта выполнения операций у 714 взрослых // Вестн. интенсивной терапии. – 2009. – № 2. – С. 11–16.
5. Захидов А. Я. Чрескожная дилатационная трахеостомия // Пульмонология. – 2009. – № 5. – С. 90–92.
6. Самохвалов И. М., Гаврилин С. В., Бадалов В. И. и др. Трахеостомия при длительной искусственной вентиляции легких у пострадавших с политравмой // Воен.-мед. журнал. – 2011. – Т. 332, № 5. – С. 20–24.
7. Ткаченко Е. В., Горячев А. С., Павлов В. Е. и др. Опыт внедрения методики трахеостомии и результаты первой серии из 11 операций, выполненных в условиях реанимационного отделения у больных неврологического профиля // Вестн. интенсивной терапии. – 2013. – № 2. – С. 31–36.
8. Dexter T. J. A cadaver study appraising accuracy of blind placement of percutaneous tracheostomy // Anaesthesia. – 1995. – Vol. 50, № 10. – P. 863–864.
9. Hassanin E. G., Elgnady A. A., El-Hoshy M. S. et al. Fiberoptic bronchoscopic guidance in percutaneous dilational tracheostomy // Egypt. J. Chest Diseases. Tuberculosis. – 2013. – Vol. 62, № 3. – P. 519–527.
10. Reilly P. M., Sing R. F., Giberson F. A. et al. Hypercarbia during tracheostomy: a comparison of percutaneous endoscopic, percutaneous Doppler, and standard surgical tracheostomy // Intens. Care Med. – 1997. – Vol. 23, № 8. – P. 859–864.

#### REFERENCES

1. Averianov D.A., Dubinin A.A., Shatalov V.I. et al. Puncture dilatation tracheostomy in the patients with severe brain damage: cricostrenal distance as a predictor of contraindications. *Rossiyskiy Neurokhirurgicheskiy Journal Im. Prof. A.L. Polenova*, 2015, vol. 7, no. 1, pp. 5-9. (In Russ.)
2. Baishev S.N., Kondratiev A.N. Provision of patency of airways in neuro intensive care. *Vestn. Universiteta Druzhby Narodov. Seriya: Meditsina*, 2012, no. 1, pp. 101-104. (In Russ.)
3. Bogdanov V.V., Kalinkin V.P., Guzenyuk P.V., Koshevoy I.O. Percutaneous dilatation tracheostomy. Advantages, deficiencies, specific techniques. *Ros. Otorinolaringologiya*, 2016, vol. 82, no. 3, pp. 171-172. (In Russ.)
4. Goryachev A.S., Savin I.N., Gorshkov K.M. et al. Complications of puncture dilatation tracheostomy in neurosurgical patients. Analysis of 7 year experience of such surgeries performed in 714 adults. *Vestn. Intensivnoy Terapii*, 2009, no. 2, pp. 11-16. (In Russ.)
5. Zakhidov A.Ya. Percutaneous dilatation tracheostomy. *Pulmonologiya*, 2009, no. 5, pp. 90-92. (In Russ.)
6. Samokhvalov I.M., Gavrilin S.V., Badalov V.I. et al. Tracheostomy in continuous artificial pulmonary ventilation in those with multiple traumas. *Voen. Med. Journal*, 2011, vol. 332, no. 5, pp. 20-24. (In Russ.)
7. Tkachenko E.V., Goryachev A.S., Pavlov V.E. et al. Experience of introduction of tracheostomy and results of the 1st series of 11 surgeries performed in the intensive care departments in neurological patients. *Vestn. Intensivnoy Terapii*, 2013, no. 2, pp. 31-36. (In Russ.)
8. Dexter T.J. A cadaver study appraising accuracy of blind placement of percutaneous tracheostomy. *Anaesthesia*, 1995, vol. 50, no. 10, pp. 863-864.
9. Hassanin E.G., Elgnady A.A., El-Hoshy M.S. et al. Fiberoptic bronchoscopic guidance in percutaneous dilational tracheostomy. *Egypt. J. Chest Diseases. Tuberculosis*, 2013, vol. 62, no. 3, pp. 519-527.
10. Reilly P.M., Sing R.F., Giberson F.A. et al. Hypercarbia during tracheostomy: a comparison of percutaneous endoscopic, percutaneous Doppler, and standard surgical tracheostomy. *Intens. Care Med.*, 1997, vol. 23, no. 8, pp. 859-864.

#### ДЛЯ КОРРЕСПОНДЕНЦИИ:

ФГБВОУ ВО «Военно-медицинская академия  
им. С. М. Кирова» МО РФ,  
194044, г. Санкт-Петербург, Академика Лебедева ул., д. 6.  
Тел.: 8 (812) 329–71–21.

**Аверьянов Дмитрий Александрович**  
кандидат медицинских наук, преподаватель кафедры.  
E-mail: dimonmed@mail.ru

**Шаталов Владимир Игоревич**  
кандидат медицинских наук, преподаватель кафедры.  
E-mail: vishatalov@mail.ru

**Щеголев Алексей Валерианович**  
доктор медицинских наук, начальник кафедры (начальник  
клиники).  
E-mail: alekseischegolev@gmail.com

СПб ГБУЗ «Елизаветинская больница»,  
195257, г. Санкт-Петербург, ул. Вавиловых, д. 14.  
Тел.: 8 (812) 555–14–27.

**Котов Евгений Николаевич**  
начальник отделения интенсивной терапии и реанимации  
№ 3.  
E-mail: jenykot@mail.ru

**Педан Екатерина Алексеевна**  
врач анестезиолог-реаниматолог.  
E-mail: pedanekaterina@rambler.ru

#### FOR CORRESPONDENCE:

S.M. Kirov Military Medical Academy, Russian Ministry  
of Defense,  
6, Akademika Lebedeva St., St. Petersburg, 194044  
Phone: +7 (812) 329-71-21.

**Dmitry A. Averyanov**  
Candidate of Medical Sciences, Teacher at the Department.  
E-mail: dimonmed@mail.ru

**Vladimir I. Shatalov**  
Candidate of Medical Sciences, Teacher at the Department.  
E-mail: vishatalov@mail.ru

**Alexey V. Schegolev**  
Doctor of Medical Sciences, Head of the Department (Head  
of the Clinic).  
E-mail: alekseischegolev@gmail.com

**Elizavetinskaya Hospital,**  
14, Vavilovyykh St., St. Petersburg, 195257.  
Phone: +7 (812) 555-14-27.

**Evgeny N. Kotov**  
Head of Intensive Care Department no. 3.  
E-mail: jenykot@mail.ru

**Ekaterina A. Pedan**  
Anesthesiologist and Intensive Care Physician.  
E-mail: pedanekaterina@rambler.ru