

DOI 10.21292/2078-5658-2016-13-4-74-79

СЛУЧАЙ УСПЕШНОГО ХИРУРГИЧЕСКОГО ЛЕЧЕНИЯ ТРОМБОЭМБОЛИИ ЛЕГОЧНОЙ АРТЕРИИ У БОЛЬНОЙ НА СРОКЕ БЕРЕМЕННОСТИ 11 НЕДЕЛЬ

К. Ю. БОРИСОВ^{1,2}, М. С. АКУЛЕНКО¹, Е. М. АНТОШИНА¹, А. Ф. КАЛУГИНА¹, Д. А. АБШИЛАВА¹, А. А. ПАК¹, С. Р. ГУТНОВ¹, А. В. ПИСКУН¹, А. А. КАТКОВ¹, Д. И. ЛЕВИКОВ¹, Н. И. РУСАНОВ¹

¹ГБУЗ города Москвы «Городская клиническая больница им. С. П. Боткина», Москва

²ГБУЗ Московской области «Московский областной научно-исследовательский клинический институт им. М. Ф. Владимирского», Москва

Тромбоэмболия легочной артерии (ТЭЛА) у беременных женщин является весьма частым осложнением, она остается одной из ведущих причин материнской смертности в ряде стран. Необходимость соотнесения рисков для организма матери и ребенка делает поиск оптимальной тактики лечения в данном случае очень сложной задачей. Опыт последних десятилетий свидетельствует в пользу избрания агрессивной тактики лечения, точной диагностики и раннего оперативного вмешательства. В данной статье авторы представляют случай успешного лечения молодой женщины, течение беременности которой осложнилось ТЭЛА на сроке гестации 11 недель. Описываются результаты проведенной лабораторной и инструментальной диагностики, а также методика анестезиологического пособия в рамках доступного объема фармакологических и технических средств. Приводится анализ данных литературы по этой актуальной проблеме. В заключении даны рекомендации по интраоперационному ведению подобных больных.

Ключевые слова: беременность, тромбоэмболия легочной артерии, параллельное искусственное кровообращение, открытая хирургическая тромбэктомия.

CLINICAL CASE OF SUCCESSFUL SURGICAL TREATMENT OF PULMONARY EMBOLISM IN THE PATIENT WITH 11 WEEK PREGNANCY

K. YU. BORISOV^{1,2}, M. S. AKULENKO¹, E. M. ANTOSHINA¹, A. F. KALUGINA¹, D. A. ABSHILAVA¹, A. A. PAK¹, S. R. GUTNOV¹, A. V. PISKUN¹, A. A. KATKOV¹, D. I. LEVIKOV¹, N. I. RUSANOV¹

¹Botkin Municipal Clinical Hospital, Moscow, Russia

²M. F. Vladimirsky Moscow Regional Research Clinical Institute, Moscow, Russia

Pulmonary embolism in pregnant women is fairly common complication, and it remains to be the one of major causes of maternal mortality in the number of countries. The need to compare risks of the mother and child makes the search for optimal treatment tactics very complicated in this specific case. The experience of the last decades provides evidences for choosing aggressive treatment tactics, accurate diagnostics and early surgical intervention. The authors of this article describe the clinical case of successful treatment of the young woman whose pregnancy course was complicated by pulmonary embolism at the 11th week of gestation. The article describes the results of laboratory and instrumental diagnostics and anesthesiological support technique within available scope of pharmacological and technical means. Also the article reviews the literature data on this problem. The conclusion contains recommendations for intra-operative management of such patients.

Key words: Pregnancy, pulmonary embolism, parallel artificial circulation, open surgical thrombectomy.

Тромбоэмболия легочной артерии (ТЭЛА) у беременных женщин встречается в 5 раз чаще, чем у небеременных [6, 13, 15]. Это грозное осложнение остается одной из ведущих причин материнской смертности в развитых странах [15, 19]. Поиск оптимальной тактики лечения ТЭЛА в данном случае – это всегда вызов и большая проблема, поскольку заставляет принимать во внимание риски для организма матери и ребенка. Учитывая имеющиеся на сегодняшний день лечебные методики (системный тромболитизис, селективный транскатетерный тромболитизис, транскатетерная тромбэктомия), открытая хирургическая тромбэктомия из легочной артерии (ЛА) укоренилась в сознании специалистов как «операция отчаяния». Тем не менее данные литературы последнего десятилетия настаивают на избрании более агрессивной тактики лечения подобных больных, включающей междисциплинарный подход, точную диагностику и раннее оперативное лечение, что в итоге улучшает исход [5, 8, 16]. В данной статье представлены результаты успешного лечения ТЭЛА у беремен-

ной, позволившие сохранить жизни матери и ребенка.

Клинический случай

Женщина, 29 лет, на сроке гестации 11 недель поступила в ГКБ им. С. П. Боткина 12.09.2015 г. с жалобами на одышку, усиливающуюся при минимальной физической нагрузке.

Из анамнеза выяснено, что больная длительное время периодически отмечает отеки голеней и болезненность икроножных мышц, больше справа. С момента постановки на учет в женскую консультацию по месту жительства антикоагулянтной терапии не получала. Ухудшение состояния и появление вышеуказанных жалоб отмечает с 10.09.2015 г., по поводу чего была вызвана бригада СМП, но от госпитализации больная отказалась. 11.09.2015 г. обратилась в поликлинику больницы № 68, где по данным ультразвуковой доплерографии (УЗДГ) нижних конечностей был выявлен неокклюзивный тромбоз малой подкожной, под-

коленной и берцовой вен справа без флотации головки тромба. Уровень Д-димера по данным коагулограммы – 4 127 нг/мл. При эхокардиографии (ЭхоКГ) выявлены увеличенная в размерах полость правого желудочка с гиперэхогенным флотирующим образованием 3,2 × 1,5 см с пролабированием в просвет ЛА на 2,1 см в систолу, повышенное до 48 мм рт. ст. систолическое давление в легочной артерии (СДЛА) и сохранная сократительная способность левого желудочка (фракция выброса (ФВ) – 68%). Больная была консультирована выездным ангиохирургом, кардиохирургом, выставлены показания к оперативному вмешательству в условиях искусственного кровообращения (ИК). В связи с отсутствием в ГКБ № 68 возможности оказания кардиохирургической помощи больная была переведена в ГКБ им. С. П. Боткина.

При поступлении состояние тяжелое, относительно стабильное, сознание ясное; кожный покров бледно-розовый, физиологической влажности. Правая голень несколько отечна, варикозно-расширенные вены обеих нижних конечностей. Отмечается дыхательная недостаточность 1-й степени, частота дыхательных движений 22 в минуту, насыщение крови кислородом (SpO₂) 87% при дыхании атмосферным воздухом, SpO₂ – 97% при ингаляции увлажненного кислорода через носовые канюли потоком 5 л/мин. Аускультативно над всей поверхностью легких везикулярное дыхание, равномерно проводится во все отделы, хрипы не выслушиваются. Гемодинамика стабильная, артериальное давление (АД) – 115/69 мм рт. ст., пульс ритмичный с частотой 104/мин. По данным лабораторных исследований отмечались анемия легкой степени (гемоглобин 118 г/л), компенсированный респираторный алкалоз (в артериальной пробе крови: рН – 7,42, рСО₂ – 33,1 мм рт. ст., ВЕ – -2,0 ммоль/л, НСО₃ – 21,3 ммоль/л) и снижение кислороднасыщающей способности легких (рО₂ в артериальной пробе крови 58,5 мм рт. ст.). По данным электрокар-

диограммы (ЭКГ) – синусовая тахикардия, отрицательные зубцы Т в III и aVL отведениях, признаки объемной перегрузки малого круга кровообращения. При ультразвуковом исследовании (УЗИ) подтверждена беременность 11 недель, частота сердцебиений и двигательная активность плода в пределах нормы. Принимая во внимание данные литературы о безопасности высокоинформативных методик радиологического исследования [18], больной была выполнена компьютерная томография (КТ) органов грудной полости с внутривенным контрастированием (рис. 1–2): определяется дефект контрастирования в проекции правого предсердия с распространением в полость правого желудочка примерным размером до 22 × 13 × 23 мм; дефект контрастирования правой ЛА с обтурацией просвета ее примерно на 1/2, ориентировочным размером 14 × 18 мм с распространением на все сегментарные ветви, с обтеканием контрастного вещества вдоль стенок артерий – примерным размером 18 × 9 мм в артерии верхней доли и 19 × 8 мм в артерии нижней доли; массивный дефект контрастирования в левой легочной артерии, практически полностью обтурирующий просвет ее, примерным размером 27 × 16 мм, с распространением на все сегментарные ветви, с неинтенсивным обтеканием контрастного вещества вдоль стенок артерий – с примерным размером 31 × 9 мм в артерии верхней доли и 48 × 11 мм в артерии нижней доли; кроме того, просматриваются дефекты контрастирования в сегментарных ветвях примерным размером до 8 мм в поперечнике.

В связи с объемом поражения легочного сосудистого русла, тяжестью настоящего состояния и высоким риском его резкого ухудшения в случае повторной эмболии ЛА больной на сроке гестации 11 недель решено выполнить симультанную операцию в объеме перевязки поверхностной бедренной вены справа, открытой тромбэктомии из правых отделов сердца и ЛА в условиях параллельного ИК и нормотермии.

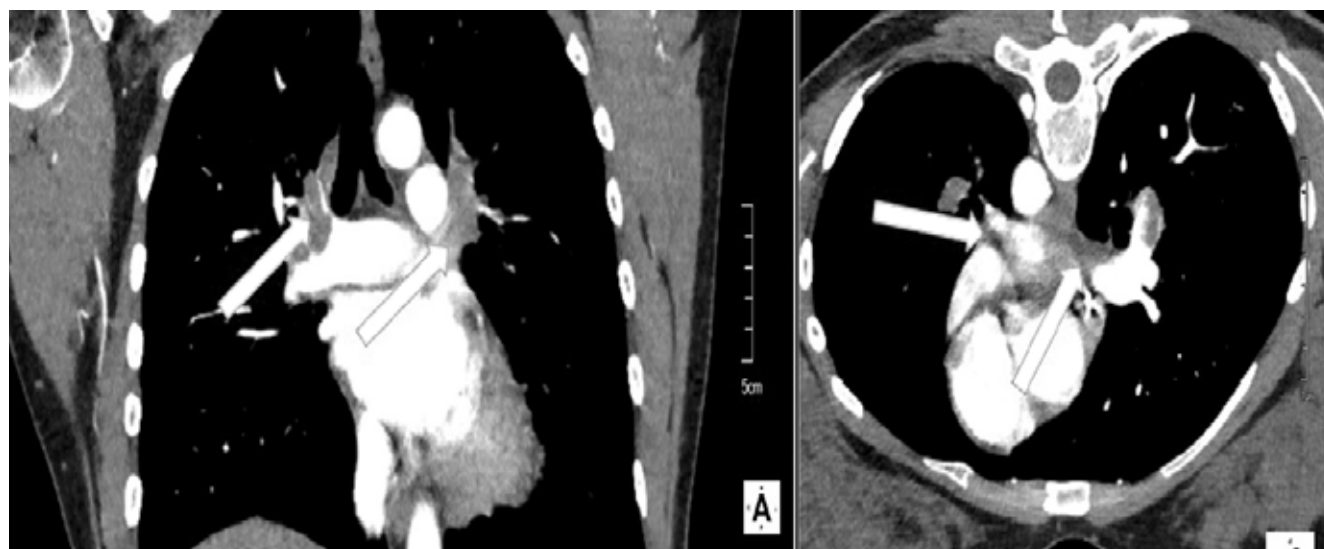


Рис. 1. Тромбы в ветвях легочной артерии (указаны стрелками)

Fig. 1. Thrombi in the pulmonary arteries (marked by arrows)

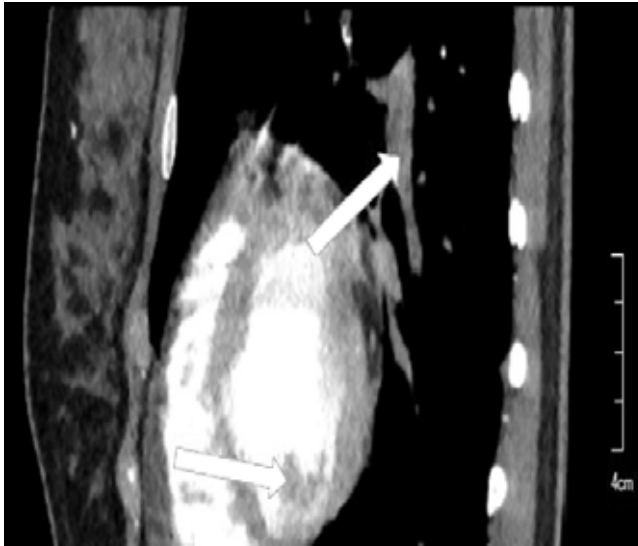


Рис. 2. Тромбы в ветвях легочной артерии и полости правого желудочка (указаны стрелками)

Fig. 2. Thrombi in the pulmonary arteries and right ventricular cavity (marked by arrows)

В рамках предоперационной подготовки были катетеризированы лучевая артерия и внутренняя яремная вена справа. После индукции анестезии мидазололом 0,2 мг/кг, пропофолом 2 мг/кг, фentanилом 4,5 мкг/кг, пипекурония бромидом 80 мкг/кг выполнена интубация трахеи и начата ИВЛ аппаратом Datex-Ohmeda S/5 Avance (General Electric, США). Для поддержания достаточной глубины анестезии инсуффлировали севофлуран в дозе 1 минимальная альвеолярная концентрация (МАК) (в том числе и в оксигенатор во время ИК), дополняя дробным введением фentanила и пипекурония бромида по мере необходимости. С целью стабилизации гемодинамики после индукции анестезии начато введение норадrenalина агетан (норэпинефрин) и добутрекса в постоянно корректируемых, согласно требованиям конкретной клинической ситуации, дозах. После введения 5 мг/кг гепарина раздельно катюлированы верхняя и нижняя полые вены катюлями 26 и 34 Fr соответственно, аорта – катюлей 22 Fr. Аппаратом ИК Jostra HL 20 (Германия) по системе Quadrox-i НМО 70000+VHK 70000 с прайм-раствором, состоящим из 500 мл гелофузина, 1 000 мл раствора Рингера, 100 ммоль бикарбоната и 100 мл аминокaproновой кислоты постепенно начата параллельная перфузия с целевой объемной скоростью $2,6 \text{ л} \cdot \text{мин}^{-1} \cdot \text{м}^{-1}$ (масса тела больной – 64 кг, рост – 168 см, площадь поверхности тела $1,7 \text{ м}^2$). Вопреки плавному переходу на параллельное экстракорпоральное кровообращение наблюдалось резкое снижение среднего АД (СрАД) с 66 до 53 мм рт. ст., потребовавшее постепенного повышения вводимой дозы норадrenalина вплоть до $600 \text{ нг} \cdot \text{кг}^{-1} \cdot \text{мин}^{-1}$, что позволило поднять СрАД лишь до 60 мм рт. ст. Дальнейшее повышение дозы норадrenalина признано нецелесообразным. На момент начала перфузии в анализе артериальной пробы выявлено следующее: гематокрит – 25,1%, рН –

7,41, pO_2 – 349 мм рт. ст., pCO_2 – 26,6 мм рт. ст., ВЕ – $-6,9 \text{ ммоль/л}$, лактат – $0,6 \text{ ммоль/л}$. Соответствующая коррекция гипокапнии и дефицита оснований позволила увеличить СрАД до 63 мм рт. ст. на фоне введения той же дозы норадrenalина.

При ревизии полости правого предсердия тромбов не обнаружено. Массивные тромботические массы удалены из полости правого желудочка, ствола ЛА и долевых ветвей справа и слева (рис. 3).

Общее время параллельного ИК составило 37 мин, температура, измеряемая датчиком, установленным в носоглотке, на протяжении всей операции не опустилась ниже $34,7^\circ\text{C}$. Плавное восполнение внутрисосудистого объема дренированной в кардиотомный резервуар кровью позволило поднять СрАД до 65 мм рт. ст. на фоне прогрессивного уменьшения дозы норадrenalина до $160 \text{ нг} \cdot \text{кг}^{-1} \cdot \text{мин}^{-1}$. Общее время операции составило 2 ч 5 мин. К моменту транспортировки в реанимационное отделение доза вводимого норадrenalина составляла $120 \text{ нг} \cdot \text{кг}^{-1} \cdot \text{мин}^{-1}$, а через несколько часов интенсивного лечения в палате реанимации его введение было прекращено. При контрольном УЗИ сердцебиение и двигательная активность плода были в пределах нормальных значений. По данным ЭхоКГ размер полостей правых камер сердца в пределах нормы, СДЛА снизилось до 30 мм рт. ст. Больная была экстубирована через 4 ч после окончания операции.

В раннем послеоперационном периоде отмечалось обострение симптомов токсикоза первой половины беременности, которые спонтанно регрессировали в течение двух последующих дней. В остальном послеоперационный период протекал гладко, больная была выписана в удовлетворительном состоянии через 10 дней после операции.

Обсуждение

В 1958 г. коллектив во главе с R. Leyse [10] впервые в истории выполнил операцию по коррекции декомпенсированного аортального стеноза у беременной женщины на сроке беременности 20 недель. В результате успешной операции и неосложненного послеоперационного периода в срок был рожден ребенок с многочисленными аномалиями развития, который в последующем скончался в возрасте 4 месяцев.

Последующие клинические наблюдения позволили прийти к выводу, что беременные женщины в равной степени, что и небеременные, способны переносить кардиохирургические вмешательства с ИК [9, 12, 17, 20], а риск материнской смертности главным образом зависит от четырех факторов [2]: это транзиторная ишемическая атака, инсульт или аритмия в анамнезе; предшествующая беременности сердечная недостаточность 3–4-го класса по NYHA; обструкция левых камер сердца (площадь просвета митрального клапана при открытии створок менее 2 см^2 , аортального – менее $1,5 \text{ см}^2$); ФВ

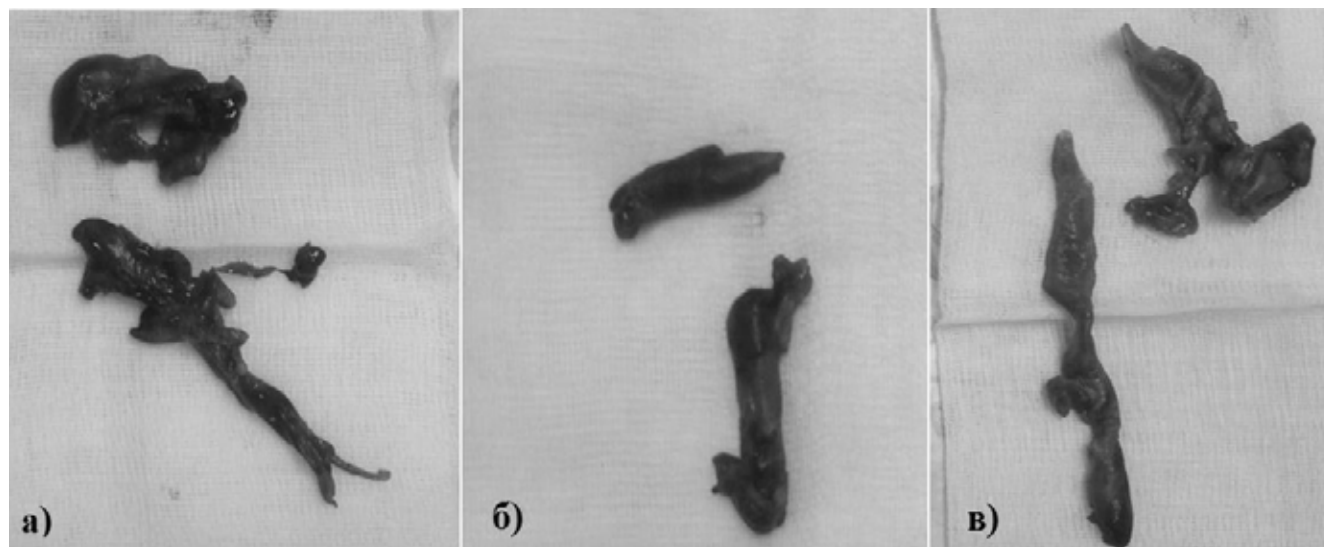


Рис. 3. Тромбы, удаленные из левой (а) и правой (б) легочной артерии, полости правого желудочка (в)
Fig. 3. Thrombi removed from left (a) and right (b) pulmonary artery, ventricular cavity (c)

левого желудочка менее 40%. Все неблагоприятные исходы для плода связывают именно с экстракорпоральным кровообращением [12].

Что же касается открытой тромбэктомии у беременных в условиях ИК, материнская смертность может достигать 23% [6, 15].

В течение последнего десятилетия внутриутробная смертность при операциях с ИК остается неизменной и колеблется в пределах 9,5–29,0% [4, 12, 15]. Описывая 69 случаев операций на сердце у беременных, F. Romini et al. [14] пришли к выводу, что гибель плода достигает 24% при гипотермическом режиме ИК и 0% – при нормотермии. Сходный вывод позднее сделал и коллектив во главе с A. Mahli [11]. В эксперименте на фетоплацентарном комплексе ягнят R. S. Assad et al. продемонстрировали, что гипотермия и низкая объемная скорость кровотока способствуют значительному повышению плацентарного сосудистого сопротивления, неизбежно приводя к гипоксии плода [1]. В частности, эти данные послужили поводом для избрания нормотермического режима перфузии в случае с нашей больной.

Важным этапом при операциях с ИК у беременных является именно переход на экстракорпоральное кровообращение и развивающаяся в этот период гипотензия в результате снижения системного сосудистого сопротивления, обусловленного понижением скорости кровотока, гемодилюцией и выбросом вазоактивных веществ, что в итоге может значительно понижать плацентарную перфузию и приводить к гипоксии плода [7, 9, 12]. Поскольку при беременности кровеносные сосуды плаценты максимально расширены, а ауторегуляция отсутствует, маточный кровоток прямо пропорционален СрАД матери и обратно пропорционален маточному сосудистому сопротивлению [12]. В этих условиях предпочтительнее использование высоких объемных скоростей ИК, а от вазопрессоров в идеале стоит воздержаться. Тем не менее применение таких препаратов, как эфедрин и фенилэфрин, вполне

не оправдано [9]. Избранная объемная скорость перфузии $2,6 \text{ л} \cdot \text{мин}^{-1} \cdot \text{м}^{-2}$ и применение норэпинефрина не привели к существенному приросту СрАД, что, вполне вероятно, связано с нарушениями кислотно-основного равновесия, скорректировать которые удалось лишь к концу оперативного вмешательства.

Наряду с высокой скоростью экстракорпорального кровотока и нормотермией, наиболее эффективным приемом для поддержания адекватной плацентарной перфузии является использование пульсирующего потока крови, который позволяет поддержать синтез оксида азота эндотелием и препятствует активации ренин-ангиотензиновой системы плода, что в итоге позволяет избежать значимого повышения плацентарного сосудистого сопротивления [9]. Использованная в данном клиническом случае комплектация аппарата ИК не позволяет применять пульсирующий кровоток, а использование для его создания внутриаортальной баллонной контрпульсации, которая, согласно данным литературы, показала достаточно высокую эффективность в снижении внутриутробной смертности [9], было также невозможно по техническим причинам.

Стойкое сокращение матки во время ИК, вызванное, вероятно, снижением концентрации прогестерона в результате гемодилюции, принято считать наиболее важной причиной гибели плода [9, 12]. Использование в данном клиническом наблюдении для поддержания анестезии на этапе ИК сефовлурана, достаточно мощного, как и все ингаляционные анестетики, маточного релаксанта, вполне возможно, способствовало снижению вероятности самопроизвольного прерывания беременности в интра- и послеоперационном периоде.

ЛИТЕРАТУРА

1. Assad R. S., Lee F. Y., Bergner K. et al. Extracorporeal circulation in the isolated *in situ* lamb placenta: hemodynamic characteristics // J. Appl. Physiol. – 1992. – Vol. 72, № 6. – P. 2176–2180.

2. Chandrasekhar S., Cook C.R., Collard C.D. Cardiac surgery in the parturient // *Anesth. Analg.* – 2009. – Vol. 108, № 3. – P. 777–785.
3. Cooley D.A., Beall A.C., Alexander J.K. Acute massive pulmonary embolism. Successful surgical treatment using temporary cardiopulmonary bypass // *JAMA.* – 1961. – Vol. 177. – P. 283–286.
4. Davies G.A., Herbert W.N. Congenital heart disease in pregnancy // *J. Obstet Gynaecol. Can.* – 2007. – Vol. 29, № 5. – P. 409–414.
5. Fukuda I., Taniguchi S., Fukui K. et al. Improved outcome of surgical pulmonary embolotomy by aggressive intervention for critically ill patients // *Ann. Thorac. Surg.* – 2011. – Vol. 91, № 3. – P. 728–733.
6. Hajj-Chahine J., Jayle C., Tomasi J. et al. Successful surgical management of massive pulmonary embolism during the second trimester in a parturient with heparin-induced thrombocytopenia // *Interact. Cardiovasc. Thoracic Surgery.* – 2010. – Vol. 11, № 5. – P. 679–681.
7. Iscan Z.H., Mavioglu L., Vural K.M. et al. Cardiac surgery during pregnancy // *J. Heart Valve Dis.* – 2006. – Vol. 15, № 5. – P. 686–690.
8. Kadner A., Schmidli J., Schönhoff F. et al. Excellent outcome after surgical treatment of massive pulmonary embolism in critically ill patients // *J. Thoracic Cardiovasc. Surgery.* – 2008. – Vol. 136, № 2. – P. 448–451.
9. Kapoor M.C. Cardiopulmonary bypass in pregnancy // *Ann. Cardiac Anaesthesia.* – 2014. – Vol. 17, № 1. – P. 33–39.
10. Leye R., Ofstun M., Dillard D.H. et al. Congenital aortic stenosis in pregnancy, corrected by extracorporeal circulation offering a viable male infant at term but with anomalies eventuating in his death at four months of age – report of a case // *JAMA.* – 1961. – Vol. 176, № 12. – P. 1009–1012.
11. Mahli A., Izdes S., Coskun D. Cardiac operations during pregnancy: review of factors influencing fetal outcome // *Ann. Thorac Surg.* – 2000. – Vol. 69, № 5. – P. 1622–1626.
12. Mishra M., Sawhney R., Kumar A. et al. Cardiac surgery during pregnancy: Continuous fetal monitoring using umbilical artery Doppler flow velocity indices // *Ann. Cardiac Anaesthesia.* – 2014. – Vol. 17, № 1. – P. 46–51.
13. Pabinger I., Grafenhofer H. Thrombosis during pregnancy: risk factors, diagnosis and treatment // *Pathophysiol. Haemostasis Thrombosis.* – 2002. – Vol. 32, № 5–6. – P. 322–324.
14. Pomini F., Mercogliano D., Cavalletti C. et al. Cardiopulmonary bypass in pregnancy // *Ann. Thorac Surg.* – 1996. – Vol. 61, № 1. – P. 259–268.
15. Saeed G., Möller M., Neuzner J. et al. Emergent surgical pulmonary embolotomy in a pregnant woman: case report and literature review // *Texas Heart Institute Journal.* – 2014. – Vol. 41, № 2. – P. 188–194.
16. Sareyupoglu B., Greason K.L., Suri R.M. et al. Sundt III. A more aggressive approach to emergency embolotomy for acute pulmonary embolism // *Mayo Clin. Proc.* – 2010. – Vol. 85, № 9. – P. 785–790.
17. Sato T., Kobatake R., Yoshioka R., et al. Massive pulmonary thromboembolism in pregnancy rescued using transcatheter thrombectomy // *Int. Heart J.* – 2007. – Vol. 48, № 2. – P. 269–276.
18. Torbicki A., Perrier A., Konstantinides S. et al. Guidelines on the diagnosis and management of acute pulmonary embolism: the Task Force for the Diagnosis and Management of Acute Pulmonary Embolism of the European Society of Cardiology (ESC). – 2008. – Vol. 29, № 18. – P. 2276–1315.
19. Townsley D.M. Hematologic complications of pregnancy // *Semin Hematol.* – 2013. – Vol. 50, № 3. – P. 222–231.
20. Yuan S.-M. Indications for cardiopulmonary bypass during pregnancy and impact on fetal outcomes // *Geburtshilfe Frauenheilkd.* – 2014. – Vol. 74, № 1. – P. 55–62.
21. Hajj-Chahine J., Jayle C., Tomasi J. et al. Successful surgical management of massive pulmonary embolism during the second trimester in a parturient with heparin-induced thrombocytopenia. *Cardio Vascular and Thoracic Surgery*, 2010, vol. 11, no. 5, pp. 679–681.
22. Iscan Z.H., Mavioglu L., Vural K.M. et al. Cardiac surgery during pregnancy. *J.Heart Valve Dis.*, 2006, vol. 15, no. 5, pp. 686–690.
23. Kadner A., Schmidli J., Schönhoff F. et al. Excellent outcome after surgical treatment of massive pulmonary embolism in critically ill patients. *J. Thoracic Cardiovasc. Surgery*, 2008, vol. 136, no. 2, pp. 448–451.
24. Kapoor M.C. Cardiopulmonary bypass in pregnancy. *Ann. Cardiac Anaesthesia*, 2014, vol. 17, no. 1, pp. 33–39.
25. Leye R., Ofstun M., Dillard D.H. et al. Congenital aortic stenosis in pregnancy, corrected by extracorporeal circulation offering a viable male infant at term but with anomalies eventuating in his death at four months of age – report of a case. *JAMA*, 1961, vol. 176, no. 12, pp. 1009–1012.
26. Mahli A., Izdes S., Coskun D. Cardiac operations during pregnancy: review of factors influencing fetal outcome. *Ann. Thorac Surg.*, 2000, vol. 69, no. 5, pp. 1622–1626.
27. Mishra M., Sawhney R., Kumar A. et al. Cardiac surgery during pregnancy: Continuous fetal monitoring using umbilical artery Doppler flow velocity indices. *Ann. Cardiac Anaesthesia*, 2014, vol. 17, no. 1, pp. 46–51.
28. Pabinger I., Grafenhofer H. Thrombosis during pregnancy: risk factors, diagnosis and treatment. *Pathophysiol. Haemostasis Thrombosis*, 2002, vol. 32, no. 5–6, pp. 322–324.
29. Pomini F., Mercogliano D., Cavalletti C. et al. Cardiopulmonary bypass in pregnancy. *Ann. Thorac Surg.*, 1996, vol. 61, no. 1, pp. 259–268.
30. Saeed G., Möller M., Neuzner J. et al. Emergent surgical pulmonary embolotomy in a pregnant woman: case report and literature review. *Texas Heart Institute Journal*, 2014, vol. 41, no. 2, pp. 188–194.
31. Sareyupoglu B., Greason K.L., Suri R.M. et al. Sundt III. A more aggressive approach to emergency embolotomy for acute pulmonary embolism. *Mayo Clin Proc.*, 2010, vol. 85, no. 9, pp. 785–790.
32. Sato T., Kobatake R., Yoshioka R., et al. Massive pulmonary thromboembolism in pregnancy rescued using transcatheter thrombectomy. *Int. Heart J.*, 2007, vol. 48, no. 2, pp. 269–276.
33. Torbicki A., Perrier A., Konstantinides S., et al. Guidelines on the diagnosis and management of acute pulmonary embolism: the Task Force for the Diagnosis and Management of Acute Pulmonary Embolism of the European Society of Cardiology (ESC). 2008, vol. 29, no. 18, pp. 2276–1315.
34. Townsley D.M. Hematologic complications of pregnancy. *Semin Hematol.*, 2013, vol. 50, no. 3, pp. 222–231.
35. Yuan S.-M. Indications for cardiopulmonary bypass during pregnancy and impact on fetal outcomes. *Geburtshilfe Frauenheilkd.*, 2014, vol. 74, no. 1, pp. 55–62.

REFERENCES

1. Assad R.S., Lee F.Y., Bergner K. et al. Extracorporeal circulation in the isolated *in situ* lamb placenta: hemodynamic characteristics. *J. Appl. Physiol.*, 1992, vol. 72, no. 6, pp. 2176–2180.
2. Chandrasekhar S., Cook C.R., Collard C.D. Cardiac surgery in the parturient. *Anesth Analg.*, 2009, vol. 108, no. 3, pp. 777–785.
3. Cooley D.A., Beall A.C., Alexander J.K. Acute massive pulmonary embolism. Successful surgical treatment using temporary cardiopulmonary bypass. *JAMA*, 1961, vol. 177, pp. 283–286.
4. Davies G.A., Herbert W.N. Congenital heart disease in pregnancy. *J.Obstet Gynaecol. Can.*, 2007, vol. 29, no. 5, pp. 409–414.
5. Fukuda I., Taniguchi S., Fukui K. et al. Improved outcome of surgical pulmonary embolotomy by aggressive intervention for critically ill patients. *Ann. Thorac. Surg.*, 2011, vol. 91, no. 3, pp. 728–733.

ДЛЯ КОРРЕСПОНДЕНЦИИ:

ГБУЗ города Москвы «Городская клиническая больница им. С. П. Боткина» Департамента здравоохранения города Москвы,
125284, Москва, 2-й Боткинский пр-д, д. 5.

Борисов Кирилл Юрьевич

кандидат медицинских наук,
врач анестезиолог-реаниматолог.
E-mail: archont2@mail.ru

Акуленко Михаил Сергеевич

врач анестезиолог-реаниматолог.

Антошина Екатерина Михайловна

врач анестезиолог-реаниматолог.

Калугина Антонина Федоровна

врач анестезиолог-реаниматолог.

Абшилава Диана Рамазовна
врач анестезиолог-реаниматолог.

Пак Артем Аликович
врач анестезиолог-реаниматолог.

Путнов Сергей Русланович
врач анестезиолог-реаниматолог.

Пискун Александр Владимирович
кандидат медицинских наук, врач сердечно-сосудистый хирург.

Катков Александр Александрович
кандидат медицинских наук,
врач сердечно-сосудистый хирург.

Левиков Дмитрий Ильич
кандидат медицинских наук, врач
анестезиолог-реаниматолог, заведующий отделением.

Русанов Николай Иванович
кандидат медицинских наук, врач сердечно-сосудистый хирург, заведующий отделением.

FOR CORRESPONDENCE:

Botkin Municipal Clinical Hospital, Moscow Health
Department,
5, 2nd Botkinsky Rd., Moscow, 125284.

Kirill Yu. Borisov
Candidate of Medical Sciences, Anesthesiologist and Intensive
Care Physician.
E-mail: archont2@mail.ru

Mikhail S. Akulenko
Anesthesiologist and Intensive Care Physician.

Ekaterina M. Antoshina
Anesthesiologist and Intensive Care Physician.

Antonina F. Kalugina
Anesthesiologist and Intensive Care Physician.

Diana R. Abshilava
Anesthesiologist and Intensive Care Physician.

Artem A. Pak
Anesthesiologist and Intensive Care Physician.

Sergey S. Gutnov
Anesthesiologist and Intensive Care Physician.

Alexander V. Piskun
Candidate of Medical Sciences, Cardiovascular Surgeon.

Alexander A. Katkov
Candidate of Medical Sciences, Cardiovascular Surgeon.

Dmitry I. Levikov
Candidate of Medical Sciences, Anesthesiologist and Intensive
Care Physician, Head of the Department.

Nikolay I. Rusanov
Candidate of Medical Sciences, Cardiovascular Surgeon,
Head of the Department.