

DOI: 10.15825/1995-1191-2017-2-47-51

ТРАНСПЛАНТАЦИЯ ПЕЧЕНИ ОТ ПОСМЕРТНОГО ДОНОРА 73 ЛЕТ

М.Н. Корнилов¹, М.Г. Минина², И.А. Милосердов^{1, 3}, Д.Н. Круглов¹, Р.С. Чайкин¹,
А.Г. Малахов¹, С.И. Зубенко¹, С.В. Готье^{1, 3}

¹ ФГБУ «Федеральный научный центр трансплантологии и искусственных органов

имени академика В.И. Шумакова» Минздрава России, Москва, Российская Федерация

² Московский координационный центр органного донорства, Москва, Российская Федерация

³ ФГАОУ ВО «Первый Московский государственный медицинский университет имени И.М. Сеченова» Минздрава России (Сеченовский университет), Москва, Российская Федерация

Расширение критериев изъятия печени при трансплантации от доноров со смертью мозга представляет собой наиболее распространенную практику преодоления дефицита органов для трансплантации. В зависимости от принятых правил большинство центров трансплантации не считают возраст противопоказанием к донорству органов при прочих удовлетворительных параметрах, а правильный подбор пары «донор–реципиент» позволяет получить удовлетворительный результат. Приводится клиническое наблюдение трансплантации печени от донора 73 лет реципиенту с метастазами нейроэндокринной опухоли в печень. Функция трансплантата удовлетворительная в течение 3 месяцев на момент публикации. Положительный исход, обзор опыта большого количества центров трансплантации печени позволяют надеяться на дальнейшее расширение подобной практики.

Ключевые слова: трансплантация печени, донор с расширенными критериями, пожилые доноры.

LIVER TRANSPLANTATION FROM 73-YEAR-OLD CADAVERIC DONOR

M.N. Kornilov¹, M.G. Minina², I.A. Miloserdov^{1, 3}, D.N. Kruglov¹, R.S. Chaikin¹,
A.G. Malakhov¹, S.I. Zubenko¹, S.V. Gautier^{1, 3}

¹ V.I. Shumakov Federal Research Center of Transplantology and Artificial Organs of the Ministry of Healthcare of the Russian Federation, Moscow, Russian Federation

² Moscow Organ Donor Coordination Center, Moscow, Russian Federation

³ I.M. Sechenov First Moscow State Medical University of the Ministry of Healthcare of the Russian Federation, Moscow, Russian Federation

Orthotopic liver transplantation is the only way to cure chronic liver failure and certain liver tumors. Deceased donor organs are the prevailing source in most transplantation centers. However, there is an organ shortage because of the increasing number of patients in need of transplantation. Using expanded criteria deceased donors is a routine way to overcome organ shortage. The majority of transplantation centers take older donors depending on the local rules. Successful liver transplantation from 73-year-old deceased donor. Recipient suffered from liver neuroendocrine tumor without signs of extrahepatic spread. Liver function is adequate during 90-day follow-up. Liver transplantation from older deceased donors has good outcome according to world experience. Careful donor-recipient selection is the key to success. The first positive trial in our center enlightens the way for further practice.

Key words: liver transplantation, expanded donor criteria, older donors.

Для корреспонденции: Корнилов Максим Николаевич. Адрес: 123182, Москва, ул. Щукинская, д. 1.
Тел. (495) 190-35-62. E-mail: kornilov.transpl@gmail.com.

For correspondence: Kornilov Maksim Nikolaevich. Address: 1, Shchukinskaya st., Moscow, 123182, Russian Federation.
Tel. (495) 190-35-62. E-mail: kornilov.transpl@gmail.com

ВВЕДЕНИЕ

Ортопическая трансплантация печени является единственным радикальным методом в лечении пациентов с хронической печеночной недостаточностью, а также некоторыми очаговыми заболеваниями печени. Расширение возможностей донорских программ, трансплантация печени от живого донора, split-трансплантация печени позволили на время увеличить число трансплантаций, однако основным ресурсом для трансплантации печени во всем мире по-прежнему служат посмертные доноры, а их дефицит продолжает возрастать [1, 2].

Для преодоления существующего дефицита трансплантационные центры по всему миру постепенно расширяют критерии посмертного органного донорства печени.

Критерии отбора донора классически включают в себя возраст, пол, антропометрические данные, группу крови, медицинский анамнез, алкогольные либо наркотические эксцессы, заболевания гепатобилиарной зоны, лабораторные показатели, степень водно-электролитных и метаболических нарушений. На протяжении двух последних десятилетий взгляд на эти критерии пересматривался. Среди обсуждаемых при посмертном изъятии наиболее спорным представляется критерий возраста [3].

Стандартные критерии донора печени ограничивают возраст донора 55 годами [4], однако еще T.E. Starzl et al. [5] показали, что печень доноров 60 лет может быть успешно пересажена. C.D. Anderson и соавторы в своем исследовании показали, что использование печени от доноров старше 60 лет не приводит к уменьшению выживаемости реципиентов [6]. В дальнейшем многие группы исследователей показали, что даже печень от семидесятилетних и восьмидесятилетних доноров обладает достаточным резервом для трансплантации [7–10]. Несколько опубликованных клинических случаев демонстрируют удовлетворительные исходы при трансплантации от доноров старше (!) 90 лет [11, 12].

Мы представляем клинический случай трансплантации печени от донора 73 лет со смертью мозга.

ОПИСАНИЕ КЛИНИЧЕСКОГО НАБЛЮДЕНИЯ

Пациент Б., 51 год, диагноз «метастазы нейроэндокринной опухоли головки поджелудочной железы».

Операции: панкреатодуоденальная резекция 12.2012; анатомическая бисегментэктомия 5–6, атипичная резекция 4, 8 сегментов печени от 04.2014. Находился в листе ожидания трансплантации печени с ноября 2016 года. Длительное время пациент получал химиотерапию в виде инъекций

продолженной формы соматостатина. Через 3 года после резекции печени отмечено прогрессирование опухоли с появлением множественных очагов в печени без признаков внеорганного метастазирования. Учитывая медленное прогрессирование заболевания, отсутствие генерализации, пациент был внесен в лист ожидания трансплантации трупной печени.

Донорский орган получен из Московского городского центра органного донорства. Основные параметры донора представлены в табл. 1.

Визуальная оценка донорской печени: цвет – бледно-розовый, край острый, отека паренхимы нет, консистенция уплотненная, стеатоз по визуальной шкале до 30%.

При ревизии сосудов системы чревного ствола, верхней брыжеечной артерии пальпаторно выраженного атеросклероза не выявлено (рис. 1).

Изъятие выполнено по стандартной «быстрой» методике, с использованием аортальной перфузии. Консервация раствором НТК в объеме 15 литров (рис. 2).

Операция у реципиента, с учетом перенесенных ранее операций и ожидаемого спаечного процесса в верхнем этаже брюшной полости, начата одновременно с изъятием.

Имплантация печени выполнена по классической методике. Трансплантат имел типичную артери-

Таблица 1

**Основные параметры донора
Donor findings**

Параметр	Значение
Демографические данные	
Возраст	73 года
Пол	ж
Группа крови	0(I) Rh+
Причина смерти	Острое нарушение мозгового кровообращения
Время нахождения в реанимации	2 суток
Время ИВЛ	1 сутки
Витальные показатели	
Периоды гипотонии	Нет
АД	140/80 мм рт. ст.
Инотропная поддержка	Норадреналин 200 нг/кг/мин
Диурез за предыдущие сутки	Более 3000 мл
Лабораторные данные	
Гемоглобин	84 г/л
Билирубин	7 мкмоль/л
АСТ	35 ЕД/л
АЛТ	25 ЕД/л
О. белок	69 г/л
Креатинин	139 мкмоль/л
Натрий	137 ммоль/л

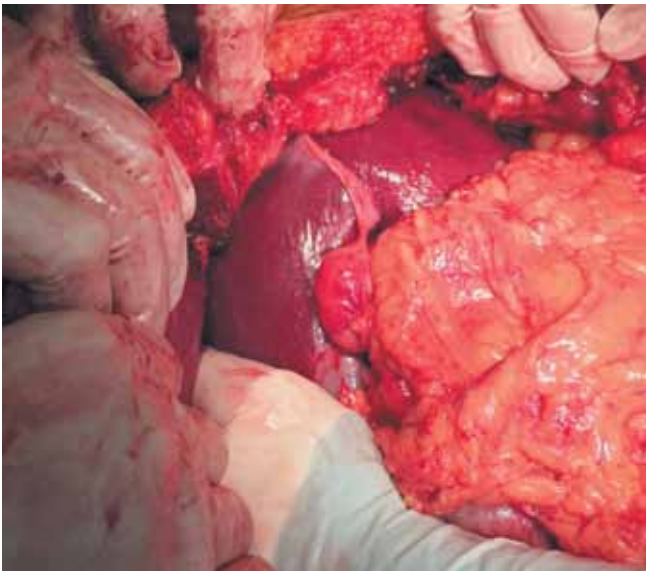


Рис. 1. Вид донорской печени до начала перфузии

Fig. 1. Donor liver before cold perfusion

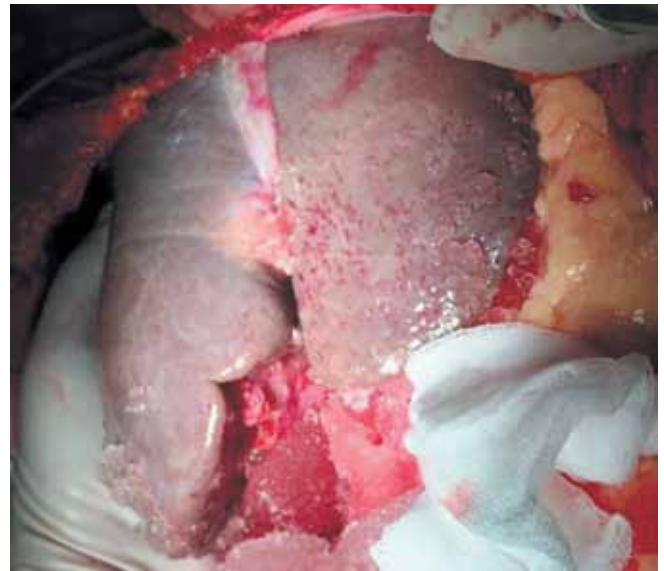

Рис. 2. Вид донорской печени после окончания перфузии

Fig. 2. Donor liver after cold perfusion

альную анатомию. Наложен анастомоз по типу «конец в конец» между собственной печеночной артерией донора и собственной печеночной артерией реципиента. Билиарная реконструкция – холедохо-еюноанастомоз с существующей петлей тонкой кишки. Периоперационные параметры представлены в табл. 2.

РЕЗУЛЬТАТЫ

Ранний послеоперационный период протекал без осложнений. Начальная функция трансплантата удовлетворительная. Начало желчеотделения во время операции. Наблюдалось минимальное ишемически-реперфузионное повреждение (рис. 3).

Таблица 2

**Периоперационные параметры
Perioperative recipient's findings**

Параметр	Значение
Срок консервации	279 минут
Время вторичной тепловой ишемии	18 минут
Продолжительность операции	283 минуты
Объем трансфузии эритроцитарной массы	0
Объем трансфузии свежезамороженной плазмы	1180 мл

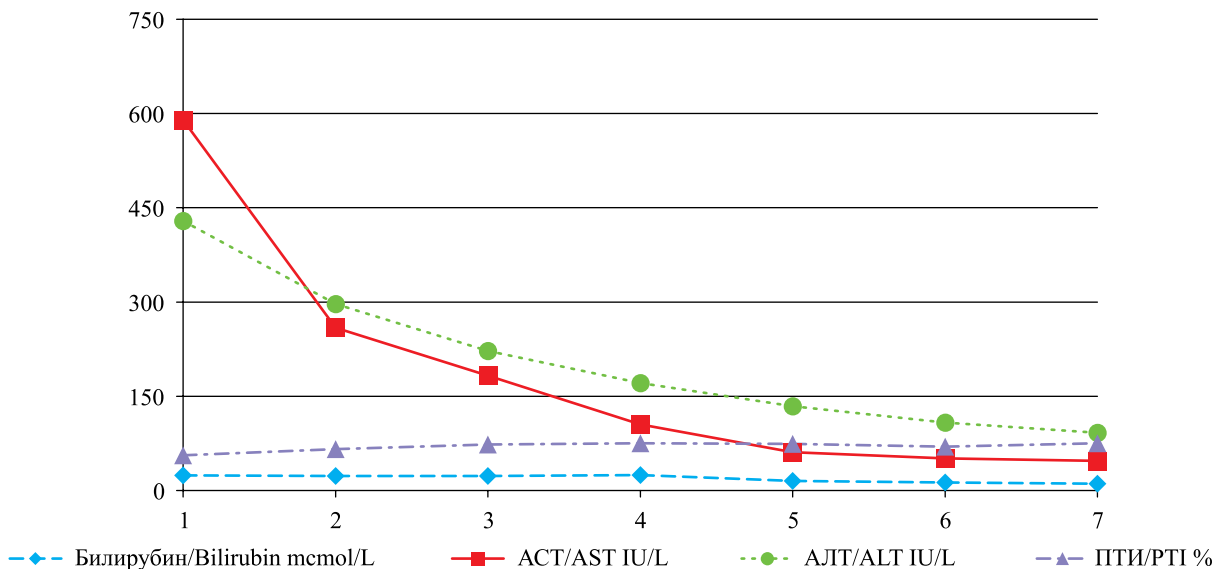


Рис. 3. Динамика лабораторных показателей

Fig. 3. Postoperative recipient's laboratory findings

В отделении проводилась стандартная антибактериальная и противогрибковая терапия, начата профилактика цитомегаловирусной и пневмоцистной инфекции. Иммуносупрессивная терапия в монорежиме такролимусом с поддержанием целевой концентрации – 10 нг/мл.

Пациент выписан на амбулаторный этап наблюдения на 7-е сутки после операции. К настоящему времени срок наблюдения составляет 3 месяца. Пациент амбулаторно наблюдается в нашем центре, функция трансплантата удовлетворительная.

ОБСУЖДЕНИЕ

Трансплантация от доноров старшей возрастной группы завоевывает все больше сторонников. Например, в Испании в настоящее время количество доноров старше 60 лет доходит до 30%, а в США эта цифра составляет 13,3%.

Фактором риска при трансплантации, в первую очередь, является высокая вероятность атеросклеротических изменений сосудов, что может стать причиной неудовлетворительной консервации печеночного трансплантата, трудностей артериальной реконструкции во время операции, а также серьезных сосудистых осложнений в послеоперационном периоде [13].

Другим важным фактором является возможное наличие скрытых форм рака, таких как рак почки или рак простаты, шейки матки. Поэтому хирург должен провести тщательную ревизию перед началом изъятия, при возможности – скрининг маркеров онкопроцесса.

При анализе факторов риска, ухудшающих прогноз у реципиента при трансплантации печени от пожилых доноров, большинство авторов акцентируют внимание на показателе тяжести исходного состояния реципиента (оценка по шкале MELD), времени холодовой ишемии трансплантата, исходном диагнозе реципиента (наличие вирусного гепатита С) [7, 9, 14, 15].

ЗАКЛЮЧЕНИЕ

Таким образом, в настоящее время использование трансплантатов печени от доноров старшей возрастной группы (60 и более лет), несмотря на наличие противоречивых публикаций [16–18], стремительно расширяется, а учитывая прогрессирующее старение населения большинства развитых стран, закономерным представляется и старение пула органных доноров [2, 10].

Тщательный подбор доноров и реципиентов [19], сокращение сроков операции и холодовой ишемии [16, 20], а также качественная оценка доноров [21, 22] позволяют добиться удовлетворительных

показателей выживаемости пациентов и трансплантатов [10, 19, 23, 24].

Первый положительный опыт нашего центра позволяет надеяться на дальнейшее более широкое использование органов от возрастных доноров в будущем.

СПИСОК ЛИТЕРАТУРЫ / REFERENCES

1. Готье СВ, Хомяков СМ. Донорство и трансплантация органов в Российской Федерации в 2015 году. VIII сообщение регистра Российского трансплантологического общества. *Вестник трансплантологии и искусственных органов*. 2016; 18 (2): 6–26. Gauthier SV, Khomyakov SM. Organ donation and transplantation in Russian Federation in 2015. 8th report of National Register. *Russian Journal of Transplantology and Artificial Organs*. 2016; 18 (2): 6–26. [In Russ, English abstract]. doi: 10.15825/1995-1191-2016-2-6-26.
2. Lué A, Lorente S, Serrano MT, Solanas E et al. How important is donor age in liver transplantation? *World J. Gastroenterol*. 2016 Jun 7; 22 (21): 4966–4976.
3. Готье СВ, Константинов БА, Цирульникова ОМ. Трансплантация печени. М.: МИА, 2008, 246. Gauthier SV, Konstantinov BA, Tsiurulnikova OM. Transplantatsiya pecheni. M.: MIA, 2008, 246.
4. Busuttil RW, Klintmalm GB. Transplantation of the Liver. 3rd ed. Philadelphia: Elsevier Saunders, 2015.
5. Starzl TE, Porter KA et al. Orthotopic liver transplantation in ninety-three patient. *Syrg., Gyn. and Obst*. 1976; 142: 487–505.
6. Anderson CD, Vachharajani N, Doyle M, Lowell JA, Wellen JR, Shenoy S et al. Advanced donor age alone does not affect patient or graft survival after liver transplantation. *J. Am. Coll. Surg*. 2008 Dec; 207 (6): 847–852.
7. Franco CC, Martínez JM, Bellido CB, Artacho GS, Gómez LM, Díez-Canedo JS et al. Results of liver transplants from donors aged 70 plus: analysis of Andalusian transplant register. *Transplant. Proc*. 2013; 45 (10): 3647–3649.
8. León Díaz FJ, Fernández Aguilar JL, Sánchez PB, Montiel CC, Aranda Narváez JM, Pérez Daga JA et al. Results of Liver Transplantation With Donors Older than 75 Years: A Case-Control Study. *Transplant. Proc*. 2016 Sep; 48 (7): 2499–2502.
9. Rauchfuss F, Voigt R, Dittmar Y, Heise M, Settmacher U. Liver transplantation utilizing old donor organs: a German single-center experience. *Transplant. Proc*. 2010 Jan-Feb; 42 (1): 175–177.
10. Borchert DH, Glanemann M, Mogl M, Langrehr J, Neuhaus P. Adult liver transplantation using liver grafts from donors over 70 years of age. *Transplant. Proc*. 2005 Mar; 37 (2): 1186–1187.
11. Grazi GL, Cescon M, Ravaioli M, Corti B, Pinna AD. Successful liver transplantation from a 95-year-old donor to a patient with MELD score 36 and delayed graft arterialization. *Am. J. Transplant*. 2008 Mar; 8 (3): 725–726.

12. Romagnoli J, Urbani L, Catalano G, Costa A, Marciانو E, Filipponi F et al. Liver transplantation using a 93-year-old donor. *Transplant. Proc.* 2001 Nov-Dec; 33 (7–8): 3797.
13. Grande L, Matus D, Rimola A, et al. Expanded liver donor age over 60 years for hepatic transplantation. *Clin. Transpl.* 1998; 297–301.
14. Boin IF, Ataide EC, Leonardi MI, Stucchi R, Seva-Pereira T, Pereira IW et al. Elderly donors for HCV(+) versus non-HCV recipients: patient survival following liver transplantation. *Transplant. Proc.* 2008 Apr; 40 (3): 792–796.
15. Kim DY, Cauduro SP, Bohorquez HE, Ishitani MB, Nyberg SL, Rosen CB. Routine use of livers from deceased donors older than 70: is it justified? *Transplant. Int.* 2005; 18: 73–77.
16. Serrano MT, Garcia-Gil A, Arenas J, Ber Y, Cortes L, Valiente C et al. Outcome of liver transplantation using donors older than 60 years of age. *Clin. Transplant.* 2010 Jul-Aug; 24 (4): 543–549.
17. Lai Q, Melandro F, Levi Sandri GB, Mennini G, Corradini SG, Merli M et al. Use of elderly donors for liver transplantation: has the limit been reached? *J. Gastrointest. Liver Dis.* 2011 Dec; 20 (4): 383–387.
18. Kamo N, Kaido T, Hammad A, Ogawa K, Fujimoto Y, Uemura T et al. Impact of elderly donors for liver transplantation: A single-center experience. *Liver Transpl.* 2015 May; 21 (5): 591–598.
19. Audet M, Piardi T, Panaro F, Cag M, Ghislotti E, Habibeh H et al. Liver transplantation in recipients over 65 year old: a single center experience. *Clin. Transplant.* 2010 Jan-Feb; 24 (1): 84–90.
20. Dirican A, Soyer V, Koc S, Yagci MA, Sarici B, Onur A. Liver Transplantation With Livers From Octogenarians and a Nonagenarian. *Transplant. Proc.* 2015 Jun; 47 (5): 1323–1325.
21. Ravaioli M, Grazi GL, Cescon M, Cucchetti A, Ercolani G, Fiorentino M et al. Liver transplantations with donors aged 60 years and above: the low liver damage strategy. *Transpl. Int.* 2009 Apr; 22 (4): 423–433.
22. Carlos JR, Clemares-Lama M, Manrique-Municio A, Garcia-Sesma A, Calvo-Pulido J, Moreno-Gonzalez E. Long-Term Results Using Old Liver Grafts for Transplantation: Sexagenarian Versus Liver Donors Older than 70 Years.
23. Alghamdi HM, Crawford MD, Gallagher JP, Mccaughan GW, Strasser SI, Verran DJ. Cadaveric liver transplant from older donors. *Saudi Med. J.* 2008 Apr; 29 (4): 533–538.
24. Borchert D, Glanemann M, Mogl M, Langrehr JM, Neuhaus P. Older liver graft transplantation, cholestasis and synthetic graft function. *Transpl. Int.* 2005; 18: 709–715.

*Статья поступила в редакцию 18.01.2017 г.
The article was submitted to the journal on 18.01.2017*