

ОРТОТОПИЧЕСКАЯ ТРАНСПЛАНТАЦИЯ ПЕЧЕНИ: РОЛЬ ИНТЕРВЕНЦИОННОЙ РАДИОЛОГИИ

Таразов П.Г., Гранов Д.А., Поликарпов А.А., Генералов М.И., Жеребцов Ф.К., Кротова О.А., Герасимова О.А., Майстренко Д.Н., Козлов А.В., Руткин И.О.

ФГУ «Российский научный центр радиологии и хирургических технологий»

Федерального агентства по высокотехнологичной медицинской помощи, Санкт-Петербург

В работе обсуждается эффективность интервенционных радиологических процедур у больных перед и после ортотопической трансплантации печени (ОТП). За период 1998–2008 гг. ОТП выполнена 53 пациентам. Лечебные эндоваскулярные вмешательства осуществлены у 20 из этих больных. Предоперационные процедуры выполнены у 13 пациентов: масляная химиоэмболизация печеночной артерии (МХЭПА, $n = 5$), наложение внутривисцерального портокавального шунта (TIPS, $n = 8$). У 7 больных произведены 8 послеоперационных вмешательств: дренирование и/или стентирование желчных протоков ($n = 4$), реканализация и стентирование стеноза/окклюзии нижней полой вены (НПВ, $n = 2$), баллонная дилатация кава-кавального анастомоза ($n = 1$), эмболизация селезеночной артерии ($n = 1$). После МХЭПА отмечено уменьшение злокачественной опухоли или замедление ее роста у всех 5 пациентов, ОТП к настоящему времени осуществлена у 3 из них. В результате TIPS снижение портальной гипертензии произошло у всех больных, ОТП выполнена в 3 наблюдениях. Все послеоперационные процедуры были также технически и клинически успешны. Методы интервенционной радиологии позволяют продлить время ожидания донорской печени у больных, которым требуется ОТП. Рентгеноэндоваскулярные вмешательства позволяют устранить послеоперационные билиарные и сосудистые стриктуры, а также другие осложнения ОТП.

Ключевые слова: трансплантация печени, интервенционная радиология, артериальная химиоэмболизация, портокавальный шунт, баллонная дилатация, стентирование

ORTHOTOPIC LIVER TRANSPLANTATION: ROLE OF INTERVENTIONAL RADIOLOGY

Tarazov P.G., Granov D.A., Polikarpov A.A., Generalov M.I., Zhrebtsov F.K., Krotova O.A., Gerasimova O.A., Maystrenko D.N., Kozlov A.V., Rutkin I.O.

Federal State Institution «Russian Research Centre of Radiology and Surgical Tehnologies» of the Federal Agency on High Technique Medical Care, Saint-Petersburg

To study therapeutic modalities of interventional radiology in patients (pts) before and after orthotopic liver transplantation (OLT). OLT was performed in 53 pts between 1998 and 2008. Endovascular treatments were performed in 20 pts. Pre-OLT interventional procedures included transcatheter arterial chemoembolization (5 patients) and TIPS (8 patients). Post-OLT procedures were: dilatation or/and stenting of biliary strictures (4), stenting of IVC (2), balloon dilatation of cava-caval anastomosis (1), partial splenic embolization (PSE) in steel syndrome (1). All IR procedures were technically successful. There was no mortality or serious complication. After chemoembolization, there was partial tumor response in all 5 patients with HCC; two successfully transplanted are alive without recurrence in 11 and 15 months. After TIPS, 3 pts underwent OLT. Satisfactory biliary passage was achieved in all pts with strictures. Clinical symptoms and liver function improved in three pts with venous strictures. After PSE, steal syndrome regressed rapidly. All pts are asymptomatic and well in 5–24 mo after IR treatment. IR procedures prolong long-term patient survival before OLT and may improve outcomes in pts after OLT.

Key words: liver transplantation, interventional radiology, chemoembolization, therapeutic, portocaval shunt, transjugular, balloon dilatation, stenting

Статья поступила в редакцию 19.05.09 г.

Контакты: Таразов Павел Гадельгараевич, д. м. н., профессор, руководитель отделения ангиографии и интервенционной радиологии.

Тел. +7 (812) 596-87-66, **e-mail:** tarazovp@mail.ru

ВВЕДЕНИЕ

Ортопическая трансплантация печени (ОТП) является одной из самых сложных хирургических операций не только в техническом, но и в организационном плане [1]. Выполнение ОТП требует слаженной работы группы, состоящей из хирургов, анестезиологов-реаниматологов, гастроэнтерологов, рентгенологов.

Нередко перед или после ОТП требуется выполнение диагностических или лечебных ангиографических вмешательств [2, 15, 16, 22], однако эти вопросы пока не нашли отражения в отечественной литературе. Цель настоящей работы – определить значение методов интервенционной радиологии у больных, которым планируется или выполнена ОТП.

МАТЕРИАЛЫ И МЕТОДЫ

В РНЦРХТ за период 1998–2008 гг. ОТП произведена у 53 пациентов. Лечебные рентгеноэндovasкулярные вмешательства выполнены у 20 больных (табл.).

Таблица

Характер выполненных рентгеноэндovasкулярных вмешательств

Характер вмешательства	Число больных
Перед ОТП:	13
– МХЭПА	5
– TIPS	8
После ОТП:	7
– дренирование желчных протоков	2
– эндобилиарное стентирование	2
– баллонная дилатация кава-кавального соустья	1
– стентирование нижней полой вены	1
– стентирование нижней полой вены и эмболизация селезеночной артерии	1
<i>Всего</i>	20

Масляную химиоэмболизацию печеночной артерии (МХЭПА) выполнили у 5 больных гепатоцеллюлярной карциномой в надежде стабилизировать рост опухоли и продлить период ожидания донорской печени. В ангиографическом кабинете выполняли пункцию бедренной артерии, ангиографию печени, затем МХЭПА [7]. У четырех больных с солитарной опухолью 3–5 см на фоне цирроза печени осуществили суперселективную МХЭПА суспензией 30 и 50 мг доксорубина в 5–7 мл липиодола и 0,5 см³ гемостатической губки (рис. 1). У одной пациентки с 8 злокачественными узлами 3–7 см в диаметре выполнили 5 МХЭПА с интервалами 2 мес.

TIPS для остановки (n = 1) или предупреждения (n = 7) рецидива кровотечения из варикозно расши-

ренных вен пищевода и желудка (ВРВ) наложен у 8 больных циррозом печени, осложненным портальной гипертензией; у всех ранее выполнялось лигирование ВРВ.

Для создания шунта использовали стандартный набор инструментов TIPSS-200 (Cook, США). Производили пункцию и катетеризацию правой внутренней яремной вены. Катетер проводили через правые камеры сердца в нижнюю полую и далее в печеночную вену (обычно в одну из правых). После выполнения венограмм измеряли свободное и заклиненное давление, по разнице между которыми судили о величине порто-венозного градиента. Из печеночной вены специальной иглой осуществляли пункцию паренхимы печени по направлению к подходящей для анастомоза ветви воротной вены (обычно кпереди и вниз на 5–6 см).

После успешной пункции в *v. portae* вводили проводник и катетер. Осуществляли баллонную дилатацию внутривенного пункционного тракта до 8–10 мм. В созданный канал устанавливали саморасправляющийся металлический стент (рис. 2). Использовали отечественный стент из мононити нитинола [4] у одного, стент-графт Viatorr (Gore, США) у трех, SMART Control (Cordis, США) у четырех больных. Выполняли контрольные снимки, измеряли порто-системный градиент. При выраженном заполнении ВРВ выполняли их эмболизацию этанолом, цианоакрилатным клеем, металлическими спиралями.

Механическая желтуха вследствие ишемического стеноза билио-билиарного анастомоза развилась через 3, 3, 5 и 9 мес. после ОТП у четырех пациентов. Лечение начинали с чрескожной чреспеченочной холангиографии и установки наружно-внутреннего желчного дренажа. В дальнейшем у двух пациентов выполняли периодические дилатации стриктуры, постепенно увеличивая диаметр баллонного катетера и дренажа. Еще у двух пациентов осуществили стентирование зоны препятствия (рис. 3) металлическим саморасправляющимся стентом SMART Control (Cordis, США) или стент-графтом Viabil (Gore, США).

Стеноз кава-кавального соустья наблюдался у одной пациентки через 6 мес. после ОТП, была выполнена баллонная дилатация анастомоза до диаметра 20 мм. Еще у двух больных (3 и 24 мес. после ОТП) наблюдались стеноз или окклюзия супрапеченочного отдела нижней полой вены (НПВ); для коррекции были использованы реканализация, баллонная дилатация и стентирование суженного участка стентом Gianturco-Rösch (Cook, США) (рис. 4). В дальнейшем у одной из этих пациенток диагностировано «обкрадывание» артериального кровотока печени за счет усиленного кровотока к увеличенной селезенке (так называемый steal-syndrome). Выпол-

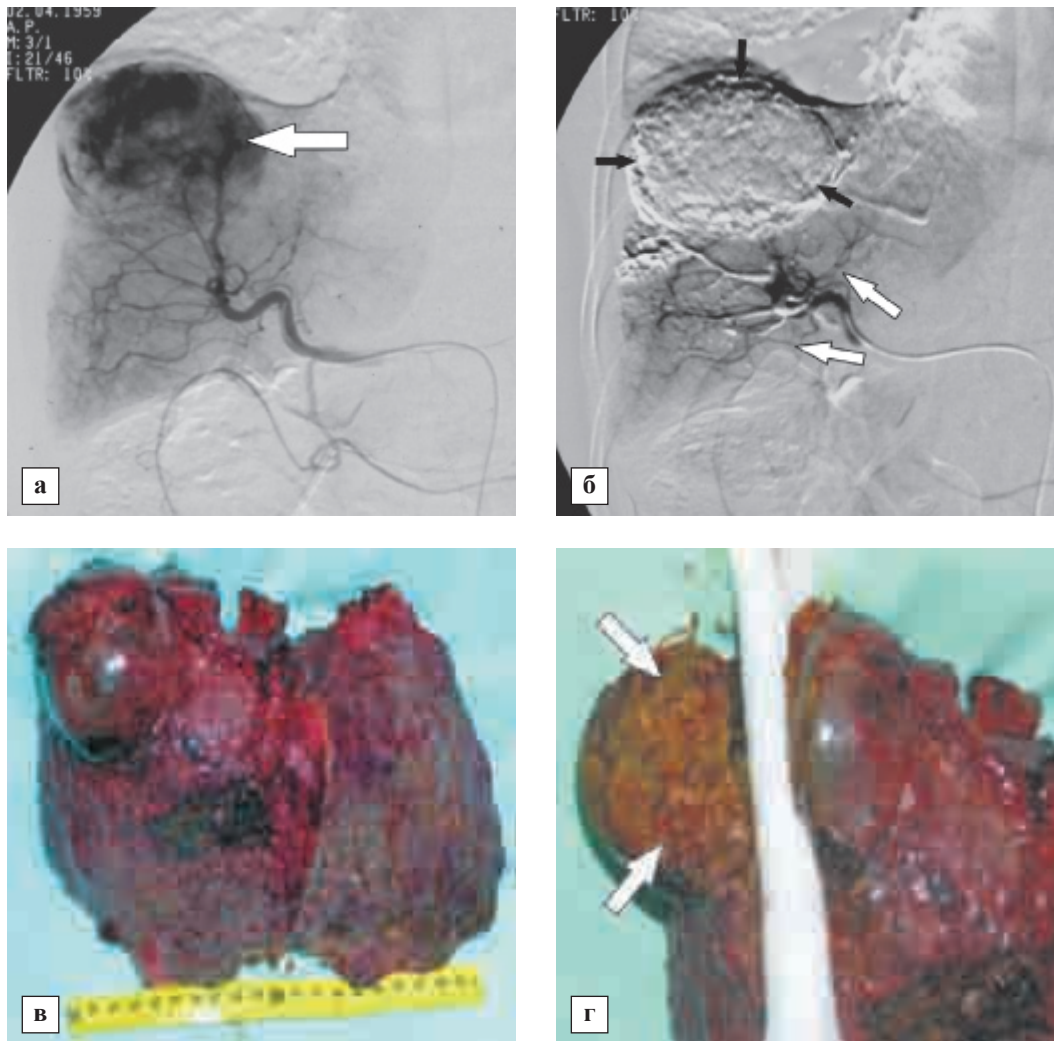


Рис. 1. Масляная химиоэмболизация у больного гепатоцеллюлярным раком: а – ангиография: определяется гиперваскулярный опухолевый узел в проекции правой доли печени (белая стрелка); б – после селективной масляной химиоэмболизации определяется плотное заполнение сосудов опухолевого узла липиодолом (черные стрелки), артериальный кровоток в неповрежденной паренхиме печени сохранен (белые стрелки); в – эксплантат печени реципиента (ОТП через 2 мес. после химиоэмболизации); г – на разрезе определяется тотальный некроз опухолевого узла (белые стрелки)

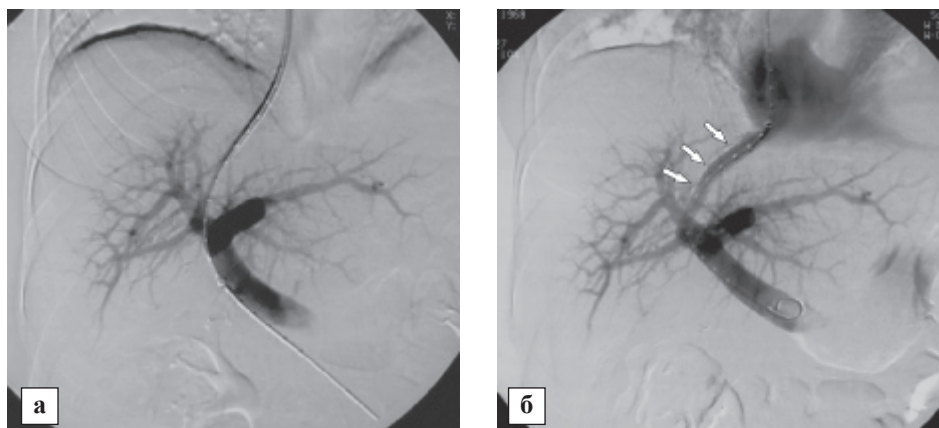


Рис. 2. Трансъюгулярный порто-системный шунт (TIPS): а – выполнена пункция правой ветви воротной вены из печеночной вены, проводник заведен в верхнюю брыжеечную вену; б – контрольная венограмма после установки стента (белые стрелки): определяется адекватный кровоток по созданному шунту

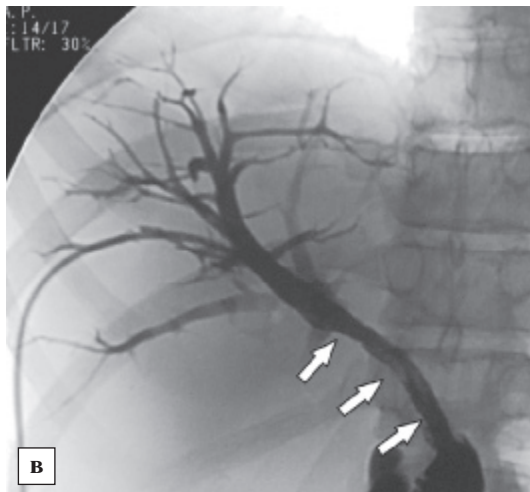
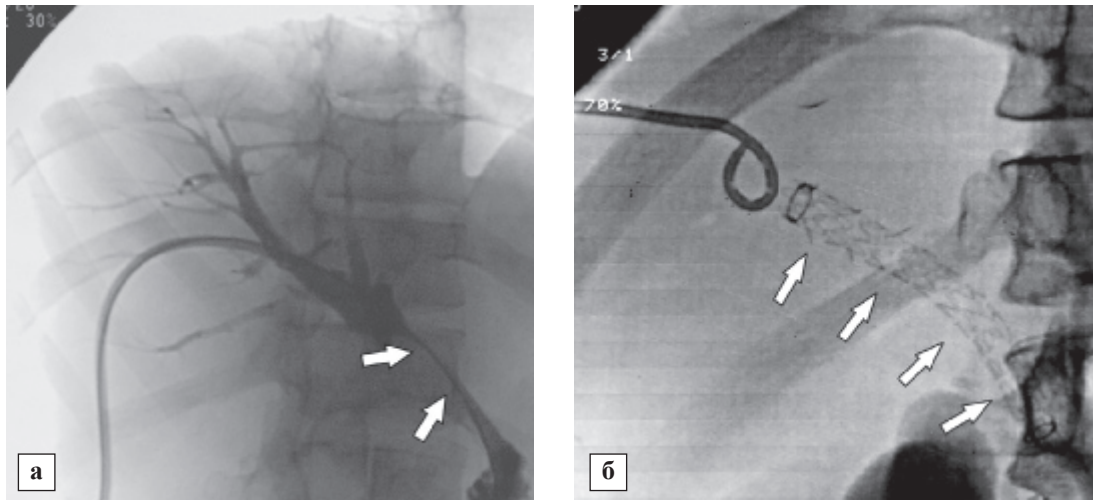


Рис. 3. Эндобилиарное стентирование: а – чрескожная чреспеченочная холангиография: определяется стенозированный участок в проекции билио-билиарного анастомоза (белые стрелки); б – установлен стент-графт Viabil (Gore, США) (белые стрелки); в – контрольная холангиография: стент расправлен (белые стрелки), определяется адекватная эвакуация контрастного препарата в тонкую кишку

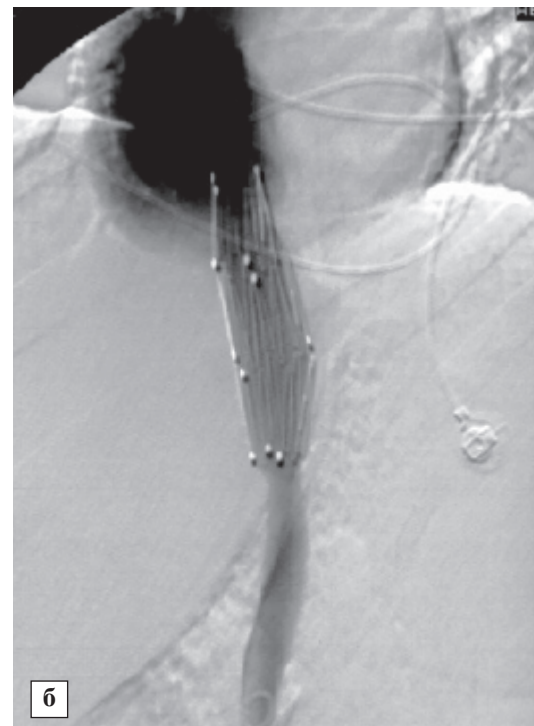
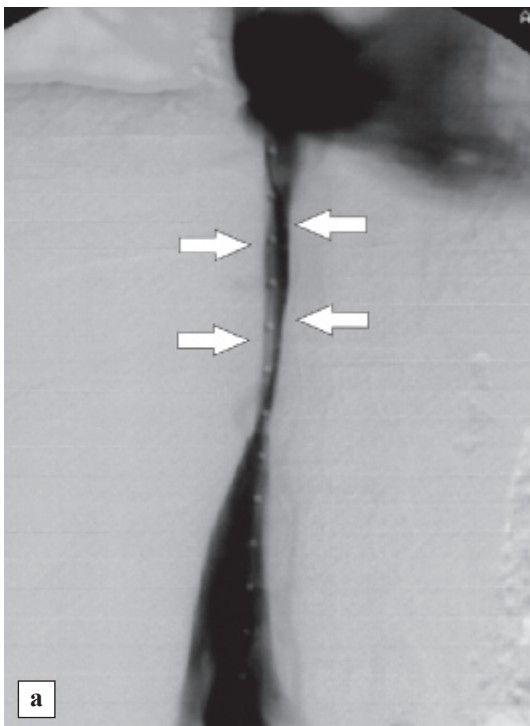


Рис. 4. Стентирование нижней полой вены: а – прямая венография: определяется стеноз супрапеченочного отдела нижней полой вены (белые стрелки); б – контрольная венография после стентирования

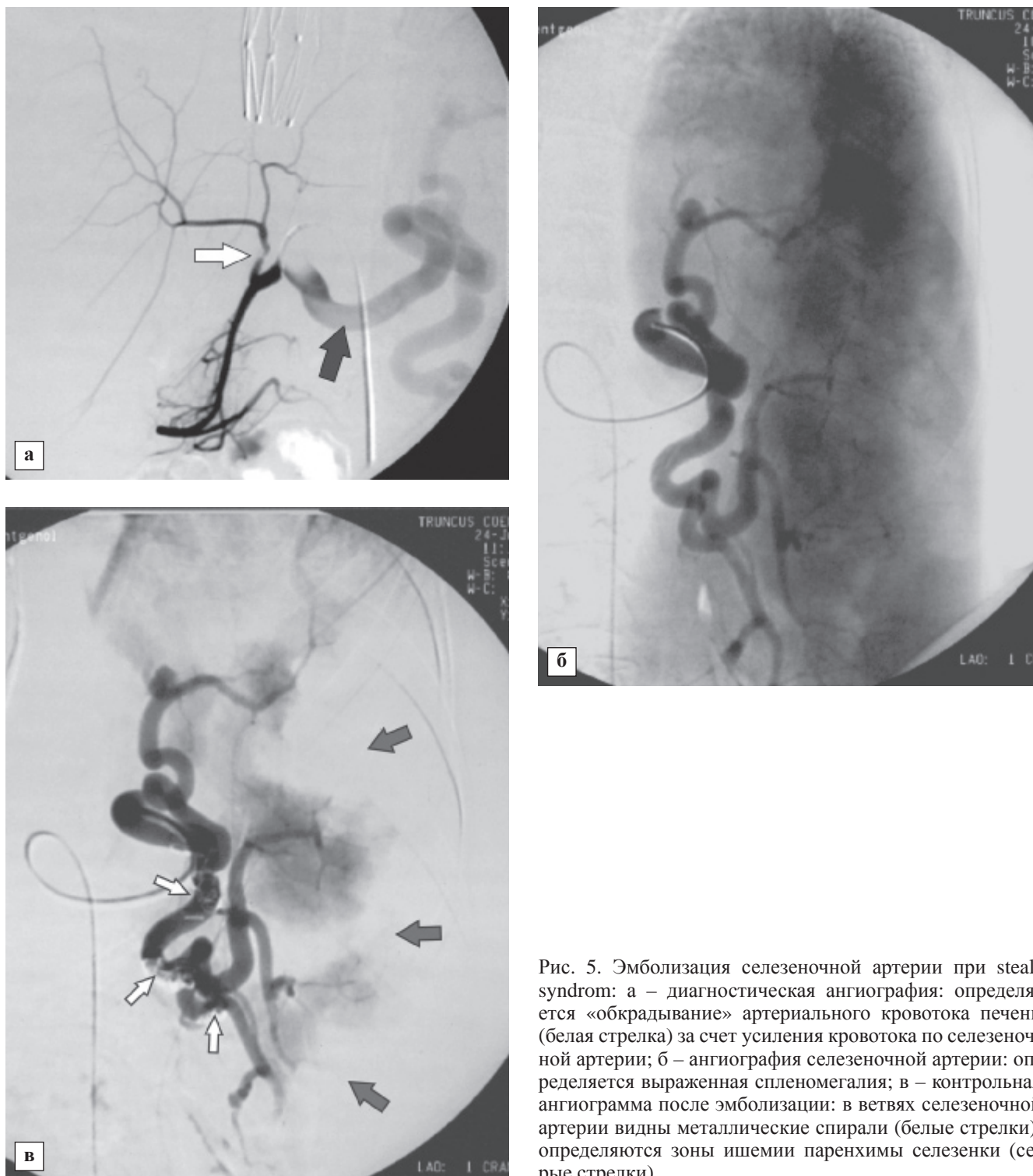


Рис. 5. Эмболизация селезеночной артерии при steal-syndrom: а – диагностическая ангиография: определяется «обкрадывание» артериального кровотока печени (белая стрелка) за счет усиления кровотока по селезеночной артерии; б – ангиография селезеночной артерии: определяется выраженная спленомегалия; в – контрольная ангиограмма после эмболизации: в ветвях селезеночной артерии видны металлические спирали (белые стрелки), определяются зоны ишемии паренхимы селезенки (серые стрелки)

нена эмболизация 50% ветвей селезеночной артерии кубиками гемостатической губки (от 2 × 2 до 2 × 5 мм) и металлическими спиралями (рис. 5).

РЕЗУЛЬТАТЫ

Предоперационные процедуры

В результате пяти МХЭПА, выполненных в течение 8 мес., у одной больной гепатоцеллюлярным раком отмечено уменьшение размеров и числа

опухолевых узлов: к моменту ОТП определялись пять очагов диаметром 2–4 см. К сожалению, через 14 мес. возник рецидив заболевания, и больная умерла через 18 мес. после ОТП. У остальных четырех пациентов после МХЭПА наблюдали уменьшение гепатомы на 25–50% с признаками выраженного некроза. У двух из них выполнена ОТП через 2 и 6 мес., больные живы без рецидива заболевания в течение 11 и 15 мес. Гистологическое исследование удаленной печени показало 90 и 95% некроз опу-

холи. Один пациент находится на листе ожидания 2 мес., а один снят из-за появления через 6 мес. метастазов в легких.

Процедура TIPS была технически успешной у всех 8 пациентов. На контрольных портограммах во всех случаях наблюдался отчетливый интенсивный кровоток по шунту из воротной в нижнюю полую вену, отсутствие заполнения ВРВ. Измерение давления показало снижение порто-венозного градиента в 2–3 раза (до «безопасных» 9–12 мм рт. ст.); лишь в одном наблюдении этот показатель составил 16 мм рт. ст. Появления или нарастания энцефалопатии после TIPS не было.

К настоящему времени у 3 из 8 больных успешно выполнена ОТП через 44 сут, 8 и 19 мес. после TIPS. За этот период кровотечений из ВРВ, нарастания асцита не было. На операции шунт во всех случаях был проходим, без признаков стеноза или тромбоза; стенты в некоторых участках были покрыты «неоинтимой». Пациенты живы в сроки 3, 13 и 24 мес. Еще три пациента находятся на листе ожидания в течение 5, 6 и 12 мес., рецидивов асцита или кровотечения из ВРВ не отмечено.

Умерли двое больных. В одном случае имело место прогрессирование печеночной недостаточности без повторных кровотечений из ВРВ и асцита; пациент погиб через 5 мес., не дождавшись донорского органа. Вскрытие показало адекватную проходимость TIPS. Еще одна пациентка умерла вне пределов клиники через 1 мес. от сепсиса.

Послеоперационные процедуры

Послеоперационные билиарные стриктуры. Купировать механическую желтуху удалось во всех четырех случаях. К настоящему времени повторные дилатации продолжают выполняться у одной пациентки; у другой сформировался анастомоз, достаточный для адекватного оттока желчи, дренаж удален. Стенты, установленные у двух пациентов, функционируют хорошо. Все пациенты находятся в удовлетворительном состоянии через 8–22 мес., рецидивов желтухи не было.

Стеноз кава-кавального анастомоза, проявлявшийся асцитическим синдромом, успешно устранен с помощью баллонной дилатации до 16 мм без стентирования. Асцит регрессировал, пациентка находится в удовлетворительном состоянии в течение 26 мес. после процедуры.

У одной больной кроме асцита были отмечены выраженные отеки нижних конечностей. Диагностирована окклюзия супрапеченочного отдела НПВ. Была успешно выполнена реканализация окклюзированного участка с баллонной дилатацией и стентированием. Симптомы исчезли в течение 4 сут, пациентка наблюдается в удовлетворительном состоянии в течение 12 мес.

Аналогичная процедура по тем же показаниям выполнена еще у одной больной, однако наблюдался лишь частичный эффект в связи с имеющимся также симптомом «обкрадывания» артериального кровотока печени из-за резко увеличенной селезенки. После эмболизации селезеночной артерии асцит регрессировал, больная находится в удовлетворительном состоянии (6 мес.).

ОБСУЖДЕНИЕ

Одна из основных организационных проблем ОТП – недостаток донорских органов. Из-за этого значительная часть больных выбывает из листа ожидания: в случае гепатоцеллюлярного рака – из-за прогрессирования опухоли, при циррозе печени с портальной гипертензией – из-за фатального кровотечения из ВРВ [2, 10, 38]. Задача интервенционных радиологических процедур на предтрансплантационном этапе – дать возможность максимальному числу пациентов дождаться донорского органа.

МХЭПА способствовала уменьшению объема гепатоцеллюлярной карциномы у всех 5 наших пациентов, что позволило у 3 из них успешно осуществить ОТП через 2, 6 и 8 мес. В течение времени ожидания прогрессирования опухоли в печени не наблюдалось. К сожалению, у одного больного возникли внепеченочные метастазы, что послужило причиной отказа от ОТП.

Наши первые результаты соответствуют данным современной литературы. Е. Альа с соавт. [8] обнаружили, что ХЭПА вызывает выраженный (более 90%) некроз узлов гепатоцеллюлярного рака и способствует замедлению роста опухоли, что позволяет продлить время ожидания ОТП до 6 мес. Чем более полный некроз опухоли возникает после ХЭПА, тем лучше отдаленный результат ОТП [10, 32]. D. Harnois с соавт. [24] выполнили ХЭПА без масляного контрастного вещества у 24 больных первичным раком печени, находившихся на листе ожидания. ОТП была произведена в среднем через 167 сут. Все пациенты были живы без рецидива в течение 9–55 (в среднем 29) мес. после ОТП. Авторы сделали вывод, что ХЭПА хорошо переносится пациентами и прогноз после ОТП у этих больных можно расценить как отличный. К такому же выводу приходят и другие исследователи [22, 25, 30].

К сожалению, у пациентки с множественными узлами гепатоцеллюлярной карциномы через 14 мес. после ОТП возникло внутривенное прогрессирование. Мы понимали, что риск рецидива в данном случае крайне высок [28], но не видели других альтернатив лечения. По данным литературы, при хорошем ответе на ХЭПА возможен хороший отдаленный результат ОТП даже при превышении Миланских критериев [14, 34, 36].

Методика TIPS нашла применение в лечении таких осложнений портальной гипертензии, как кровотечение из ВРВ и асцит [3, 5, 6, 38]. Однако, несмотря на малую травматичность и эффективность, применение TIPS ограничивается относительно коротким временем его функционирования: через два года у 50–70% больных возникает тромбоз шунта или стеноз соответствующей печеночной вены, что проявляется рецидивом симптомов [39]. Многие авторы считают TIPS заведомо многоэтапной процедурой, требующей тщательного наблюдения пациентов и ангиографического контроля, при необходимости с выполнением корригирующих эндоваскулярных вмешательств: баллонной ангиопластики, установки коаксиальных или параллельных стентов [35, 38].

Что касается больных, которые находятся на листе ожидания, то мнение исследователей однозначно: TIPS является предпочтительной альтернативой хирургическому портокавальному шунтированию из-за тяжести состояния пациентов и возможных технических трудностей ОТП, обусловленных ранее выполненным вмешательством. В данном случае не требуется длительного, в течение многих лет, функционирования шунта: он необходим только на период ожидания донорской печени, который, как правило, составляет несколько месяцев [16, 17, 26].

Показанием к TIPS у 7 из 8 наших больных была угроза кровотечения из ВРВ. Альтернативный метод – эндоскопическое лигирование – был ранее использован у всех пациентов, при этом риск кровотечения вновь расценивался как крайне высокий. Наша точка зрения совпадает с мнением других авторов: когда использованы резервы эндоскопического лигирования, следует планировать выполнение TIPS [20, 31, 41]. Это подтверждается полученными результатами: ни у одного больного в сроки от 1 до 19 мес. после TIPS не возникло рецидива кровотечения. У двух из них успешно выполнена ОТП, а трое продолжают находиться на листе ожидания. Еще у одного больного с помощью TIPS остановлено продолжающееся после лигирования кровотечения из ВРВ, а через 1,5 мес. также произведена ОТП.

Ишемический стеноз билиобилиарного или билиодигестивного анастомоза является одним из наиболее частых осложнений ОТП и возникает у 10–15% пациентов [23]. Для лечения используют эндоскопическое дренирование с установкой пластиковых стентов. Если это технически неосуществимо, применяют одну из чрескожных чреспеченочных методик. Первая заключается в наружно-внутреннем дренировании желчных путей и неоднократной баллонной дилатации стриктуры с постепенным увеличением диаметра дренажа. Вторая методика – выполнение однократной баллонной дилатации с первичным стентированием [15, 23].

Мы использовали оба указанных способа. Билиарная стриктура устранена у трех пациентов, у четвертого лечение с помощью баллонной дилатации успешно завершается. Рецидива желтухи в течение 8–22 мес. не наблюдается.

Кроме стеноза и тромбоза печеночной артерии, при которых эффективны ангиопластика и стентирование [18, 27], о других сосудистых осложнениях ОТП известно мало. Имеются описания стеноза воротной вены, кава-кавального анастомоза, нижней полой вены [12, 19, 21]. Баллонная дилатация и стентирование суженных или окклюзированных венозных анастомозов позволяют в большинстве случаев устранить осложнение и избежать ретрансплантации [11, 29, 33]. Наши первые результаты подтверждают данные литературы: баллонная дилатация кава-кавального анастомоза и стентирование нижней полой вены были эффективны у всех трех больных.

Так называемый синдром «обкрадывания» (steal-syndrome) артериального кровотока печени обусловлен усиленным кровотоком из чревного ствола к увеличенной селезенке. Частота неизвестна, поскольку сообщения об этом осложнении ОТП появились лишь несколько лет назад. Для его купирования была предложена эмболизация части ветвей селезеночной артерии. При этом одни авторы рекомендуют проксимальную эмболизацию крупных ветвей, с тем чтобы не вызвать тяжелого болевого синдрома и инфаркта селезенки [13, 37, 40]. Другие же предпочитают дистальную эмболизацию, опасаясь развития коллатералей и рецидива синдрома [9]. Мы использовали комбинированный метод эмболизации (кусочки губки плюс металлические спирали) у единственной больной со steal-syndrome и получили хороший продолжительный эффект.

Таким образом, данные литературы и собственные наблюдения свидетельствуют о том, что методы интервенционной радиологии играют важную роль в лечении больных перед и после ОТП.

СПИСОК ЛИТЕРАТУРЫ

1. *Готье С.В.* Трансплантация печени: современное состояние проблемы // Альманах ин-та хирургии им. А.В. Вишневского. 2008. Т. 3. № 3. С. 9–17.
2. *Гранов Д.А.* Трансплантация печени при гепатоцеллюлярном раке // Практическая онкология. 2008. Т. 9. № 5. С. 237–240.
3. *Затевахин И.И., Шиповский В.Н., Монахов Д.В., Шагинян А.К.* TIPS – новый метод лечения осложнений портальной гипертензии // Анналы хирургии. 2008. № 2. С. 43–46.
4. *Карев А.В., Рыжков В.К., Петрова С.Н., Борисов А.Е.* Новый стент из мононити нитинола в создании чрескожного чреспеченочного портосистемного соустья // Вестник рентгенологии. 2003. № 5. С. 40–42.

5. Рыжков В.К., Карев А.В., Борисов А.Е., Петрова С.Н. Внутривенный портокавальный шунт в лечении портальной гипертензии при циррозе печени // Вестник хирургии. 2007. Т. 166. № 4. С. 11–15.
6. Таразов П.Г. Чрезъяремный внутривенный портокавальный анастомоз при лечении портальной гипертензии (обзор литературы) // Хирургия. 1999. № 7. С. 64–69.
7. Таразов П.Г. Рентгеноэндоваскулярные вмешательства в лечении первичного рака печени // Практическая онкология. 2008. Т. 9. № 4. С. 209–215.
8. Alba E., Valls C., Dominguez J. et al. Transcatheter arterial chemoembolization in patients with hepatocellular carcinoma on the waiting list for orthotopic liver transplantation // Am. J. Roentgenol. 2008. Vol. 190. № 5. P. 1341–1348.
9. Bárcena R., Moreno A., Foriny J.R. et al. Improved graft function in liver-transplanted patients after partial splenic embolization: Reversal of splenic artery steal syndrome? // Clin. Transplant. 2006. Vol. 20. P. 517–523.
10. Bharat A., Brown D.B., Crippin J.S. et al. Pre-liver transplantation locoregional adjuvant therapy for hepatocellular carcinoma as a strategy to improve longterm survival // J. Am. Coll. Surg. 2006. Vol. 203. № 4. P. 411–420.
11. Carnevale F.C., Machado A.T., Moreira A.M. et al. Midterm and long-term results of percutaneous endovascular treatment of venous outflow obstruction after pediatric liver transplantation // J. Vasc. Intervent. Radiol. 2008. Vol. 19. № 10. P. 1439–1448.
12. Cavallari A., Vivarelli M., Bellusci R. et al. Treatment of vascular complications following liver transplantation: Multidisciplinary approach // Hepatogastroenterology. 2001. Vol. 48. № 37. P. 179–183.
13. Chao C.P., Nguyen J.H., Paz-Fumagalli R. et al. Splenic embolization in liver transplant recipients: Early outcomes // Transplant. Proc. 2007. Vol. 39. № 10. P. 3194–3198.
14. Chapman W.C., Majella Doyle M.B., Stuart J.E. et al. Outcomes of neoadjuvant transarterial chemoembolization to downstage hepatocellular carcinoma before liver transplantation // Ann. Surg. 2008. Vol. 248. № 4. P. 617–624.
15. Cheng Y.F., Chen Y.S., Huang T.L. et al. Interventional radiologic procedures in liver transplantation // Transpl. Int. 2001. Vol. 14. № 4. P. 223–229.
16. Chui A.K.K., Rao A.R.N., Waugh R.C. et al. Liver transplantation in patients with transjugular intrahepatic portosystemic shunts // Aust. N.Z. J. Surg. 2000. Vol. 70. P. 493–495.
17. Cosenza C.A., Hoffman A.L., Friedman M.L. et al. Transjugular intrahepatic portosystemic shunt: Efficacy for the treatment of portal hypertension and impact on liver transplantation // Am. Surgeon. 1996. Vol. 62. № 10. P. 835–839.
18. Da Silva R.F., Raphe R., Felício H.C. et al. Prevalence, treatment, and outcomes of the hepatic artery stenosis after liver transplantation // Transplant. Proc. 2008. Vol. 40. № 3. P. 805–807.
19. Egawa H., Tanaka K., Uemoto S. et al. Relief of hepatic vein stenosis by balloon angioplasty after living-related donor liver transplantation // Clin. Transplant. 1993. Vol. 7. № 4. P. 306–311.
20. Ferguson J.W., Hayes P.C. Transjugular intrahepatic portosystemic shunt in the prevention of rebleeding in oesophageal varices // Eur. J. Gastroenterol. Hepatol. 2006. Vol. 18. № 11. P. 1167–1171.
21. Glockner J.F., Forauer A.R. Vascular or ischemic complications after liver transplantation: Pictorial essay // Am. J. Roentgenol. 1999. Vol. 173. № 4. P. 1055–1059.
22. Graziadei I.W., Sandmueller H., Waldenberger P. et al. Chemoembolization followed by liver transplantation for hepatocellular carcinoma impeded tumor progression while on the waiting list and leads to excellent outcome // Liver Transpl. 2003. Vol. 9. № 6. P. 557–563.
23. Hampe T., Dogan A., Encke J. et al. Biliary complications after liver transplantation // Clin. Transplant. 2006. Vol. 20. Suppl. 17. P. 93–96.
24. Harnois D.M., Steers J., Andrews J.C. et al. Preoperative hepatic artery chemoembolization followed by orthotopic liver transplantation for hepatocellular carcinoma // Liver Transplant. Surg. 1999. Vol. 5. № 3. P. 192–199.
25. Hayashi P.H., Ludkowski M., Forman L.M. Hepatic artery chemoembolization for hepatocellular carcinoma in patients listed for liver transplantation // Am. J. Transplant. 2004. Vol. 4. № 5. P. 782–787.
26. Hidajat N., Vogl T., Stobbe H. et al. Transjugular intrahepatic portosystemic shunt: Experiences at a liver transplantation center // Acta Radiologica. 2000. Vol. 41. № 5. P. 474–478.
27. Huang Q., Zhai R.Y., Dai D.K. Interventional treatment of hepatic artery stenosis after orthotopic liver transplantation with balloon-expandable coronary stent // Transplant. Proc. 2007. Vol. 39. № 10. P. 3245–3250.
28. Kim D.Y., Choi M.S., Lee J.H. et al. Milan criteria are useful predictors for favorable outcomes in hepatocellular carcinoma patients undergoing liver transplantation after transarterial embolization // World J. Gastroenterol. 2006. Vol. 12. № 43. P. 6992–6997.
29. Kyoden Y., Tamura S., Sugawara Y. et al. Portal vein complications after adult-to-adult living donor liver transplantation // Transplant. Int. 2008. Vol. 21. № 12. P. 1136–1144.
30. Maluf D.G., Stravitz R.T., Williams B. et al. Multimodality therapy and liver transplantation in patients with cirrhosis and hepatocellular carcinoma: 6 years, single-center experience // Transplant Proc. 2007. Vol. 39. № 1. P. 153–159.
31. McAvoy N.C., Hayes P.C. The use of transjugular intrahepatic portosystemic stent shunt in the management of acute oesophageal variceal haemorrhage // Eur. J. Gastroenterol. Hepatol. 2006. Vol. 18. № 11. P. 1135–1141.
32. Millonig G., Graziadei I.W., Freund M.C. et al. Response to preoperative chemoembolization correlates with outcome after liver transplantation in patients with hepatocellular carcinoma // Liver Transpl. 2007. Vol. 13. № 2. P. 272–279.

33. Mizuno S., Sanda R., Hori T. *et al.* Maximizing venous outflow after right hepatic living donor liver transplantation with a venous graft patch // *Dig. Surg.* 2008. Vol. 25. № 1. P. 67–73.
34. Obed A., Beham A., Püllman K. *et al.* Patients without hepatocellular carcinoma progression after transarterial chemoembolization benefit from liver transplantation // *World J. Gastroenterol.* 2007. Vol. 13. № 5. P. 761–767.
35. Ong J.P., Sands M., Younossi Z.M. Transjugular intrahepatic portosystemic shunts (TIPS): A decade later // *J. Clin. Gastroenterol.* 2000. Vol. 30. P. 14–28.
36. Otto G., Herber S., Heise M. *et al.* Response to transarterial chemoembolization as a biological selection criterion for liver transplantation in hepatocellular carcinoma // *Liver Transpl.* 2006. Vol. 12. № 8. P. 1260–1267.
37. Quintini C., Hirose K., Hashimoto K. *et al.* «Splenic artery steal syndrome» is a misnomer: The cause is portal hypertension, not arterial siphon // *Liver Transpl.* 2008. Vol. 14. P. 374–379.
38. Rösch J., Keller F.S. Transjugular intrahepatic portosystemic shunt: Present status, comparison with endoscopic therapy and shunt surgery, and future perspectives // *World J. Surg.* 2001. Vol. 25. P. 337–345.
39. Ter Borg P.C., Hollemans M., Van Buuren H.R. *et al.* Transjugular intrahepatic portosystemic shunts: Long-term patency and clinical results in a patient cohort observed for 3–9 years // *Radiology.* 2004. Vol. 231. № 2. P. 537–545.
40. Uflacker R., Selby J.B., Chavin K. *et al.* Transcatheter splenic artery occlusion for treatment of splenic artery steal syndrome after orthotopic liver transplantation // *Cardiovasc. Intervent. Radiol.* 2002. Vol. 25. P. 300–306.
41. Zheng M., Chen Y., Bai J. *et al.* Transjugular intrahepatic portosystemic shunt versus endoscopic therapy in the secondary prophylaxis of variceal rebleeding in cirrhotic patients: Meta-analysis update // *J. Clin. Gastroenterol.* 2008. Vol. 42. P. 507–516.