

DOI: 10.15825/1995-1191-2016-2-110-116

ТРАНСПЛАНТАЦИЯ ЛЕГКИХ ПРИ МУКОВИСЦИДОЗЕ С ХРОНИЧЕСКИМ ИНФИЦИРОВАНИЕМ ДЫХАТЕЛЬНЫХ ПУТЕЙ *BURKHOLDERIA CEPACIA* (первое наблюдение в Российской Федерации)

С.В. Готье^{1, 5}, С.В. Головинский¹, В.Н. Попцов¹, О.М. Цирульникова^{1, 5}, С.А. Красовский², А.А. Митрохин³, М.М. Воднева³, П.В. Сарыгин⁴, Д.Г. Ахаладзе¹, Е.А. Спирина¹

¹ ФГБУ «Федеральный научный центр трансплантологии и искусственных органов им. ак. В.И. Шумакова» Минздрава РФ, Москва, Российская Федерация

² ФГБУ «НИИ пульмонологии» ФМБА России, Москва, Российская Федерация

³ ГБУЗ г. Москвы «ГКБ им. С.П. Боткина» ДЗМ, Москва, Российская Федерация

⁴ ФГБУ «Институт хирургии им. А.В. Вишневского» Минздрава РФ, Москва, Российская Федерация

⁵ ГБОУ ВПО «Первый МГМУ им. И.М. Сеченова» Минздрава РФ, Москва, Российская Федерация

Муковисцидоз (МВ) занимает третье место среди показаний к трансплантации легких, при этом реципиенты с этим заболеванием имеют наилучшие ранние и отдаленные результаты после операции. Особую группу пациентов с МВ составляют те, у которых дыхательные пути инфицированы *Burkholderia cepacia* (*B. cepacia*), так как рецидив этой инфекции в послеоперационном периоде сопряжен с крайне высоким риском летального исхода. До настоящего времени в мировом научном медицинском сообществе обсуждается вопрос о необходимости и возможности включения таких пациентов в лист ожидания. Мы приводим собственное наблюдение трансплантации легких такому пациенту с развитием в позднем послеоперационном периоде тяжелого гнойно-септического процесса, обусловленного рецидивом инфекции *B. cepacia*. Успех в лечении рассматриваемого пациента был обусловлен комплексным мультидисциплинарным подходом, который может претендовать на стандартный протокол в случае подтверждения его эффективности дальнейшим клиническим опытом.

Ключевые слова: муковисцидоз, *Burkholderia cepacia*, трансплантация легких, гипербарическая оксигенация (ГБО).

LUNG TRANSPLANTATION IN CYSTIC FIBROSIS PATIENT WITH CHRONIC AIRWAYS INFECTION OF *BURKHOLDERIA CEPACIA* (the first case in Russian Federation)

S.V. Gautier^{1, 5}, S.V. Golovinsky¹, V.N. Poptsov¹, O.M. Tsirolnikova^{1, 5}, S.A. Krasovsky², A.A. Mitrokhin³, M.M. Vodneva³, P.V. Sarygin⁴, D.G. Akhaladze¹, E.A. Spirina¹

¹ V.I. Shumakov Federal Research Center of Transplantology and Artificial Organs of the Ministry of Healthcare of the Russian Federation, Moscow, Russian Federation

² Research Institute of Pulmonology, Moscow, Russian Federation

³ S.P. Botkin City Hospital, Moscow, Russian Federation

⁴ A.V. Vishnevsky Institute of Surgery, Moscow, Russian Federation

⁵ I.M. Sechenov First Moscow State Medical University of the Ministry of Healthcare of the Russian Federation, Moscow, Russian Federation

Cystic fibrosis (CF) is the third most common indication for lung transplantation. The recipients with CF have shown the best early and late survival rates after surgery. The special group of CF patients consists of those, whose airways were infected with *Burkholderia cepacia* (*B. cepacia*), since the recurrence of *B. cepacia* infec-

Для корреспонденции: Головинский Сергей Владимирович. Адрес: 123182, г. Москва, ул. Щукинская, д. 1. Тел. (963) 976-16-17. E-mail: lungtranspl@gmail.com.

For correspondence: Golovinskiy Sergey Vladimirovich. Address: 1, Shchukinskaya St., Moscow, 123182, Russian Federation. Tel. (963) 976-16-17. E-mail: lungtranspl@gmail.com.

tion after transplantation are coupled with extremely high risk of death. Up to the present, the question whether the patients in such conditions should be included onto the lung transplant waiting list is still unanswered. We describe a case of lung transplantation in the patient with late postoperative complication in the form of severe pyoseptic inflammatory process caused by the recurrence of *B. cepacia* infection. The success of the treatment of this patient was achieved thanks to combined multidisciplinary approach. This therapeutic approach could be considered as a standard treatment protocol in case of its validation by further clinical experience.

Key words: cystic fibrosis (CF), Burkholderia cepacia, lung transplantation, hyperbaric oxygenation (HBO).

ВВЕДЕНИЕ

Пациенты с муковисцидозом демонстрируют наилучшие ранние и долговременные результаты после трансплантации легких (средняя продолжительность жизни после трансплантации 11,1 года) в сравнении с другими нозологическими группами реципиентов [1]. Однако инфицирование дыхательных путей у больных муковисцидозом микроорганизмом *Burkholderia cepacia* (*B. cepacia*) значительно ухудшает выживаемость после трансплантации легких [2]. Вопрос возможности и целесообразности включения таких пациентов в лист ожидания трансплантации легких в настоящее время обсуждается и не решен окончательно [3, 4].

Целью настоящего сообщения является демонстрация собственного наблюдения (первого в Российской Федерации) трансплантации легких пациенту с муковисцидозом и хроническим инфицированием дыхательных путей *B. cepacia*.

ОПИСАНИЕ КЛИНИЧЕСКОГО СЛУЧАЯ

Пациент К., 27 лет, был направлен в ФГБУ «ФНЦТИО им. ак. В.И. Шумакова» Минздрава России в марте 2015 г. с диагнозом: муковисцидоз (F508del/2143delT), смешанная легочно-кишечная форма, тяжелое течение; хронический гнойно-обструктивный бронхит, непрерывно рецидивирующее течение; диффузные бронхоэктазы; хроническое инфицирование дыхательных путей *Pseudomonas aeruginosa* (*P. aeruginosa*) и *B. cepacia*; хроническая дыхательная недостаточность 3-й степени, гипоксемическая форма; рецидивирующее легочное кровотечение низкой интенсивности (кровохарканье); хронический вирусный гепатит С, низкая активность; хронический панкреатит; хроническая панкреатическая недостаточность.

Из анамнеза болезни пациента известно, что проявления заболевания отмечались с раннего возраста в виде полифекалии, стеатореи, рецидивирующего бронхита, эпизодов пневмоний. Диагноз «муковисцидоз» установлен в 7 месяцев на основании классической клинической картины и положительного потового теста. В дальнейшем диагноз подтвержден выявлением двух мутаций при проведении генетического исследования: F508del/2143delT. С 8-летнего возраста дыхательные пути инфицирова-

ны *P. aeruginosa*, с 17-летнего – *B. cepacia*, хронический вирусный гепатит С с 16 лет. Несмотря на проводимую поликомпонентную базисную бронхолитическую, отхаркивающую, противовоспалительную терапию, а также регулярное применение курсов внутривенных антибактериальных лекарственных препаратов, состояние за последние годы перед обращением ухудшалось: нарастала одышка, снизилось качество жизни, обострения заболевания стали беспокоить ежемесячно с неустойчивым и непродолжительным эффектом от противомикробной терапии. С 2014 года в связи с развитием гипоксемической дыхательной недостаточности пациент начал проводить кислородотерапию на дому.

По данным проведенных лабораторных и инструментальных методов исследований подтвержден терминальный характер поражения легких и дыхательной недостаточности: сатурация по данным пульсоксиметрии 86% в покое, объем форсированного выдоха за первую секунду (ОФВ1) – 19% от должного. По данным контрольных микробиологических исследований мокроты определялся высеv *P. aeruginosa* 10⁶ КОЕ с антибиотикочувствительностью к меропенему, полимиксиам В и Е, тобрамицину и *B. cepacia* 10⁶ КОЕ с антибиотикочувствительностью к меропенему. С целью исключения цирроза печени и оценки степени тяжести вирусного гепатита пациенту проведено комплексное обследование (в том числе пункционная биопсия печени), по результатам которого установлен хронический вирусный гепатит С умеренной степени активности со слабо выраженным фиброзом (индекс гистологической активности 5, F1 по METAVIR) с репликацией вируса (генотип 1b).

Таким образом, непрерывно рецидивирующий характер течения основного заболевания, наличие тяжелой дыхательной недостаточности с выраженными обструктивными изменениями по данным спирометрии, рецидивирующее легочное кровотечение и отсутствие абсолютных противопоказаний позволили включить пациента в лист ожидания трансплантации легких, которая была выполнена спустя 2 месяца – 6 мая 2015 года.

Операция проведена по методике двусторонней последовательной трансплантации, в качестве хирургического доступа использована двусторонняя передняя торакотомия с поперечной стернотомией

на уровне 4-го межреберья, так называемый ракушкообразный разрез. В ходе операции не применялись искусственное кровообращение или экстракорпоральная мембранная оксигенация (ЭКМО). Искусственная вентиляция легких осуществлялась путем отдельной интубации главных бронхов двухпросветной интубационной трубкой, которая была установлена после предварительной санационной фибробронхоскопии. Режим искусственной вентиляции легких модифицировался по ходу операции в зависимости от изменений газового состава артериальной крови, необходимости однологочной вентиляции. Общая продолжительность операции составила 12 часов, время ишемии легочных трансплантатов: правого – 9, а левого – 11 часов (донорский орган был изъят дистанционно, в другом субъекте РФ; время транспортировки – 4 часа).

Послеоперационный период протекал удовлетворительно с развитием первичной дисфункции легочных трансплантатов 3–2-й степени (согласно рекомендациям Международного общества трансплантации сердца и легких) в первые 6–12 часов после операции и быстрым регрессом на фоне интенсивной терапии, что позволило перевести пациента на самостоятельное дыхание и выполнить экзотубацию трахеи через 24 часа после операции.

Стартовая антибактериальная терапия включала в себя назначение внутривенного меропенема, линезолида, ко-тримоксазола и ингаляционного тобрамицина. Иммуносупрессивный протокол включал в себя индукцию в виде интраоперационного болюсного введения 1000 мг метилпреднизолона с последующим переходом на пероральный прием такролимуса (до достижения базовой концентрации в крови на уровне 10–12 нг/мл), микофеноловой кислоты (360 мг 2 раза в сутки внутрь) и метилпреднизолона (из расчета 0,2 мг на 1 кг веса пациента).

В период стационарного лечения, по данным контрольных микробиологических исследований трахеальных смывов, мокроты, мазков из зева и полости носа, высева *P. aeruginosa* и *B. cepacia* не определялось. Пациент был выписан на амбулаторное наблюдение на 20-е сутки после операции в удовлетворительном состоянии с рекомендациями продолжения небулайзерной антибактериальной терапии, а также назначением стандартного 3-компонентного протокола иммуносупрессивной терапии: такролимус, микофеноловая кислота и метилпреднизолон.

Через 2 недели после выписки пациент отметил появление гнойного отделяемого в правом углу послеоперационного рубца. При осмотре был выявлен короткий свищевой ход в мягких тканях без признаков воспаления окружающих тканей. Амбулаторное лечение и перевязки раны с использованием мест-

ных противомикробных средств были малоэффективны, сохранялось гнойное отделяемое.

Резкое ухудшение состояния еще через 1,5 недели, то есть на 44-е сутки после операции, в виде появления кашля с выделением большого количества гнойной мокроты и свежей крови и фебрильной лихорадки до 39,0 °С, что послужило причиной повторной госпитализации.

По данным микробиологического исследования отделяемого из раны, а также материала бронхоальвеолярного лаважа выявлен рост *B. cepacia* с антибиотикочувствительностью к меропенему и цефтазидиму. В лабораторных анализах крови отмечался выраженный лейкоцитоз до $22 \times 10^9/\text{л}$ со сдвигом лейкоцитарной формулы влево и повышение уровня С-реактивного белка (СРБ) до 68 мг/л. По данным компьютерной томографии (КТ) органов грудной клетки, выявлено увеличение внутригрудных лимфатических узлов в области бифуркации трахеи и корня правого легкого с формированием единого конгломерата, а также очаговые инфильтративные изменения в правом легком (рис. 1, а). Микробиологическое исследование крови не выявило роста *B. cepacia* или других патогенных микроорганизмов.

Пациенту была выполнена расширенная хирургическая ревизия свищевого хода, во время которой выявлено массивное гнойное воспаление по ходу правой половины послеоперационной раны с формированием внутритканевых абсцессов в области большой грудной мышцы справа – все инфицированные ткани были иссечены с формированием большой открытой раны, для дальнейшего лечения которой использовалась система вакуумной терапии VivanoTec (Hartmann). Последующие перевязки сопровождали обработкой раневой поверхности такими противомикробными и антисептическими средствами, как водный раствор хлоргексидина, порошок борной кислоты и цефтазида. Комплексная терапия также включала назначение внутривенных (меропенем до 8 г в сутки, цефтазидим до 9 г в сутки, тигециклин 100 мг в сутки) и ингаляционных (цефтазидим 2 г в сутки) антибактериальных препаратов, редукцию иммуносупрессивной терапии вплоть до ее полной отмены, проведение 10 сеансов гипербарической оксигенации: 100% кислород, 1 избыточная атмосфера (АТИ), время компрессии/декомпрессии по 10 мин, время изопрессии 40 мин, общее время каждого сеанса 60 мин; барокамера БЛКС-303 МТ (Россия).

На фоне лечения отмечен медленный положительный эффект в виде нормализации температуры тела, снижения уровня лейкоцитоза и СРБ вплоть до референсных значений, исчезновения мокроты, улучшения рентгенологической картины по данным контрольных КТ органов грудной клетки и очище-

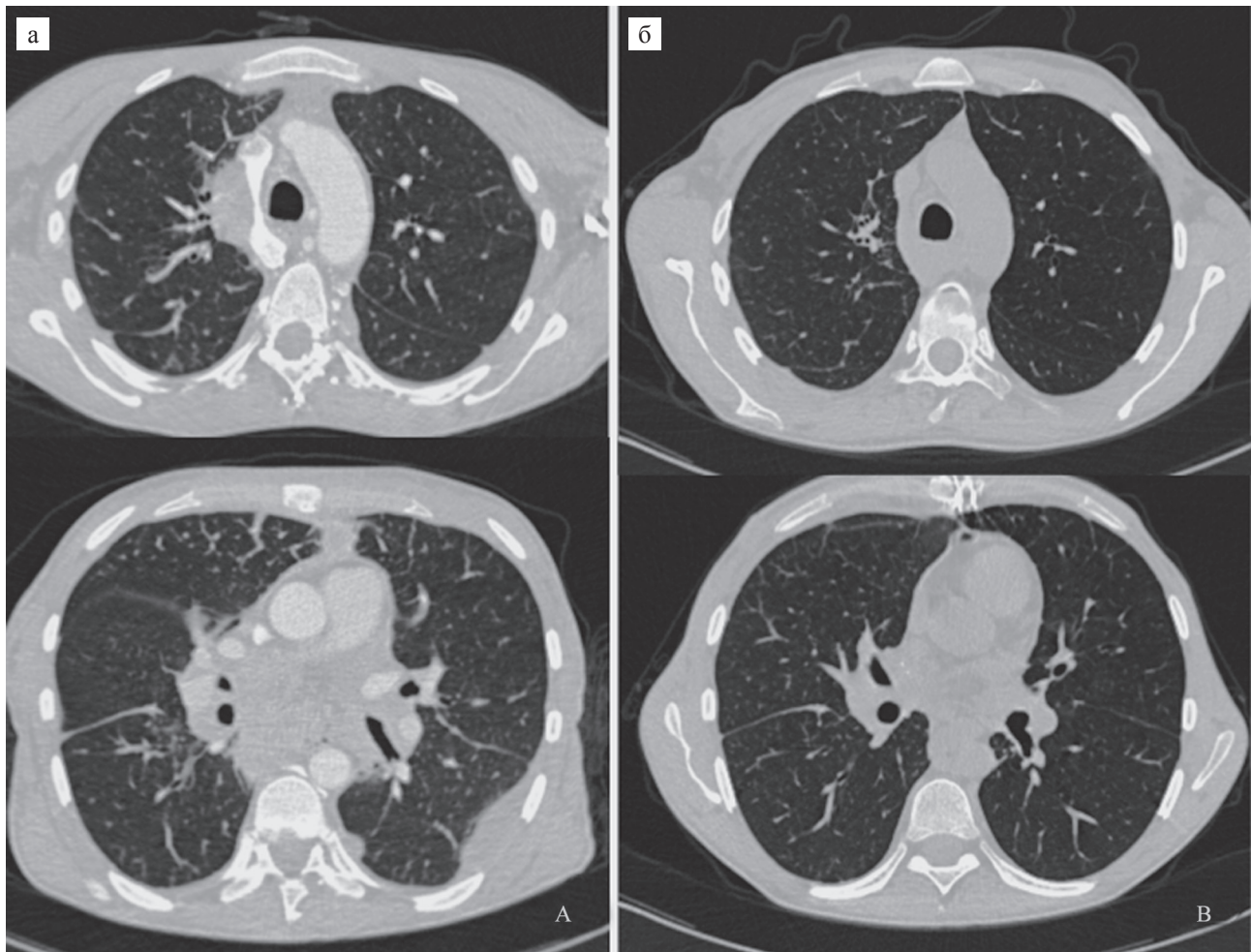


Рис. 1. Компьютерная томография органов грудной клетки: а – в период рецидива инфекции *B. cepacia* (имеются полисегментарные инфильтративные изменения, выраженные интерстициальные изменения, выраженная лимфаденопатия средостения и корней обоих легких с формированием единого конгломерата лимфатических узлов, гидроторакс слева); б – при контрольном исследовании в срок 10 мес. после трансплантации (регресс всех патологических изменений)

Fig. 1. Chest computed tomography scans: a – at the time of the recurrence of a *B. cepacia*-infection (there are diffuse infiltration of the lungs, apparent thickening of the interstitium, apparent mediastinal and bilateral hilar lymphadenopathy with formation united conglomerate masses, left hydrothorax); б – control assessment at 10 month after transplantation (regression of all pathological findings)

ния раны с формированием активно гранулирующей раневой поверхности. Пациент был выписан на амбулаторное наблюдение и долечивание через 42 дня с продолжением антибактериальной терапии (цефтазидим и меропенем) и вакуумной терапии раневого дефекта (рис. 2). Иммуносупрессивная терапия на момент выписки включала такролимус (с поддержанием базовой концентрации в крови на уровне не более 10 нг/мл) и метилпреднизолон из расчета 0,2 мг на 1 кг.

В течение месяца амбулаторного наблюдения сохранялась нормотермия, отсутствие кашля и мокроты, уменьшение размеров раневого дефекта (рис. 3). В повторных микробиологических исследованиях мазков из раны высева патогенной микрофлоры (в том числе *B. cepacia*) выявлено не было,

что позволило подготовить пациента и выполнить ему плановую пластическую операцию – устранение раневого дефекта местными тканями. После выполненной операции проведена профилактическая антибактериальная терапия в том же режиме, аналогичный курс гипербарической терапии, иммуносупрессивная терапия в раннем послеоперационном периоде была редуцирована за счет отмены метилпреднизолона вплоть до снятия кожных швов с раны. Гладкое течение послеоперационного периода, первичное заживление раны (рис. 4), пациент был выписан на 11-е сутки после операции.

На момент публикации настоящей статьи (10 месяцев после трансплантации легких) пациент чувствует себя удовлетворительно, признаков рецидива бактериальной (в том числе *B. cepacia*) инфекции

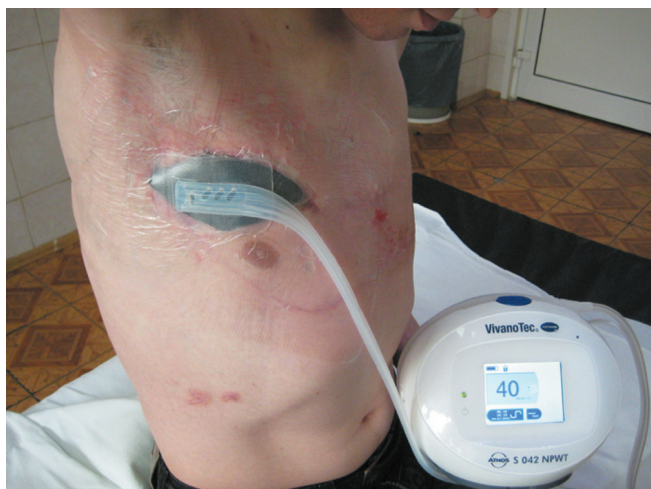

Рис. 2. Вид послеоперационной раны с системой вакуумной терапии на момент выписки из стационара для дальнейшего амбулаторного долечивания

Fig. 2. Postoperative wound with system of negative pressure wound therapy at the time of discharge for further ambulation aftercare

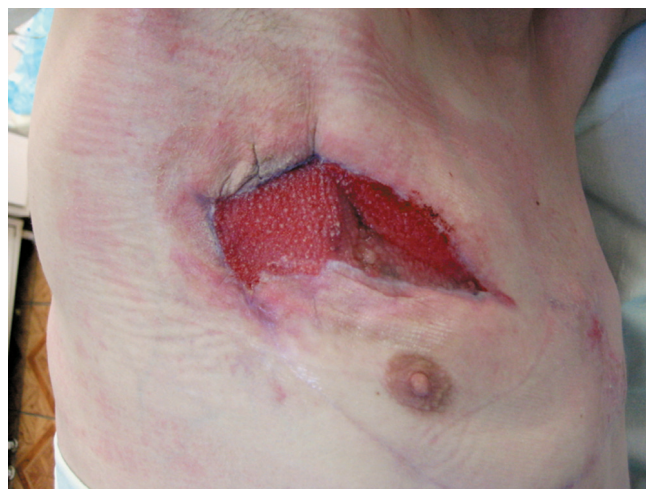

Рис. 3. Вид раневого дефекта накануне пластической операции

Fig. 3. The view of the wound the day before plastic surgery

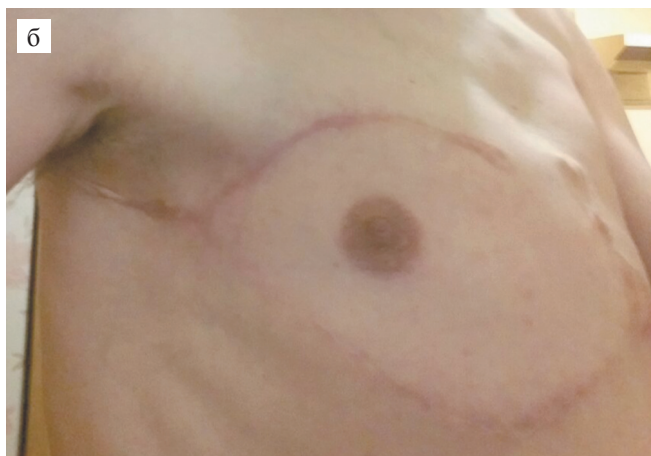
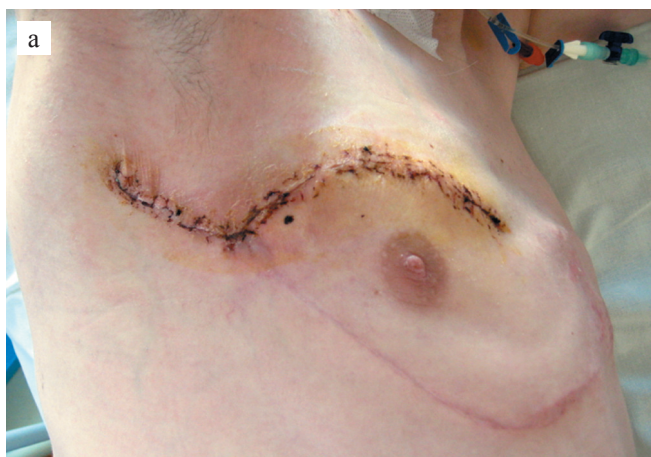

Рис. 4. Вид послеоперационной раны на 8-е сут после операции (а) и при контрольном обследовании в срок 10 мес. после операции (б)

Fig. 4. The view of the wound on the 8 post operation day (a) and on control assessment at 10 month after transplantation (б)

нет. По данным контрольной КТ органов грудной клетки, очаговых и инфильтративных изменений в легких, а также лимфаденопатии средостения не выявлено (рис. 1, б). В динамике отмечается восстановление показателей функции внешнего дыхания, на рис. 5 представлен график динамики ОФВ1 за 10 лет наблюдения.

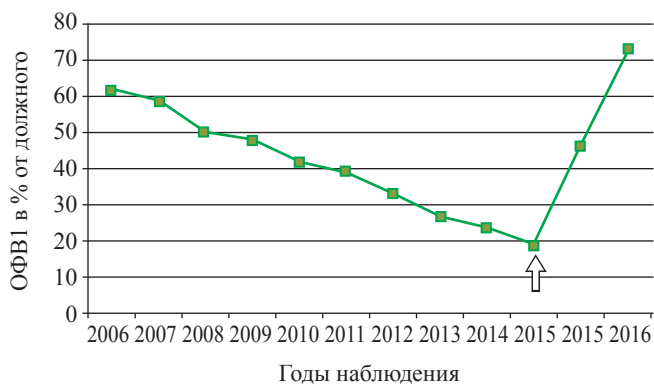


Рис. 5. Динамика объема форсированного выдоха за первую секунду (ОФВ1) за 10 лет наблюдения. Стрелкой отмечен показатель накануне трансплантации легких

Fig. 5. There is dynamics of forced expiratory volume in 1 second (FEV1) for 10-years period. The arrow is on the day before the lung transplantation

ОБСУЖДЕНИЕ

Муковисцидоз – это аутосомно-рецессивное генетическое заболевание, которое приводит к нарушению работы многих органов и систем организма человека с прогрессирующим повреждением легких

и развитием дыхательной недостаточности, которая становится причиной смерти у 80–95% больных [5, 6]. Трансплантация легких – единственная возможность лечения для пациентов с муковисцидозом и терминальным поражением легких. Несмотря на то что трансплантация легких значительно улучшает показатели выживаемости, существует ряд факторов, а именно возраст и нутритивный статус пациента на момент выполнения операции, а также инфицирование дыхательных путей *B. cepacia*, в значительной мере негативно влияющих на результаты трансплантации у пациентов с муковисцидозом [2, 7].

B. cepacia – это граммотрицательный патогенный микроорганизм из группы оппортунистических инфекций, впервые описан Уолтером Буркхолдером в 1950 г. 17 фенотипически одинаковых видов *B. cepacia* (гемовары), различающихся по генотипу, были выделены из группы возбудителей синегнойной инфекции и объединены в группу *Burkholderia cepacia complex* в связи с их особой клинической важностью, так как эти бактерии отличаются высоким потенциалом трансмиссии от пациента к пациенту и высоким уровнем антибиотикорезистентности, что, в свою очередь, значимо влияет на смертность больных муковисцидозом [8].

Первое описание клинического значения инфекции *B. cepacia* было опубликовано в 1984 г., тогда же был описан так называемый *cepacia*-синдром (примерно у 20% всех пациентов, инфицированных *B. cepacia*): тяжелая, быстро прогрессирующая дыхательная недостаточность, вызванная некротизирующей пневмонией с лихорадкой, лейкоцитозом и бактериемией [9]. Развитие *cepacia*-синдрома как раз и обуславливает 70–100% смертность пациентов с муковисцидозом, инфицированных *B. cepacia* в послеоперационном периоде [10].

Пациенты с муковисцидозом традиционно [1] составляют около трети всех реципиентов. Проблемы возраста и низкого нутритивного статуса могут быть решены за счет успехов лекарственной терапии муковисцидоза в раннем возрасте, адекватным отбором пациентов и предоперационной подготовкой (пункционная гастростомия с питанием в режиме гипералиментации) [11, 12], в то время как хроническое инфицирование дыхательных путей *B. cepacia* до сих пор остается нерешенной проблемой, в том числе и в нашей стране.

В мировой научной медицинской литературе до настоящего времени отсутствуют методические рекомендации или клинические обзоры по лечению данной группы пациентов после трансплантации легких, имеются лишь сообщения отдельных трансплантационных центров об удачных или неудачных схемах послеоперационной антимикробной терапии [13–15]. Успех лечения в нашем на-

блюдении обусловлен, по-видимому, комбинацией агрессивной хирургической тактики, адекватной лекарственной терапии (применение больших доз противомикробных лекарственных средств с целью преодоления антибиотикорезистентности), редукции иммуносупрессии и применением гипербарической оксигенации (ГБО). Представляется, что особое значение имело включение в комплексную терапию именно ГБО, вызывающего ряд эффектов, опосредованно оказывающих антимикробное действие и улучшающих заживление проблемных ран (мобилизация собственных стволовых клеток, неопангенез и др.) [16].

ЗАКЛЮЧЕНИЕ

Приведенное наблюдение является свидетельством возможности эффективной трансплантации легких у пациентов с муковисцидозом, инфицированных *B. cepacia*. При этом необходимо учитывать, что развитие грозных послеоперационных инфекционных осложнений, обусловленных рецидивом *cepacia*-инфекции, может потребовать агрессивной, в том числе нестандартной лечебной тактики.

Представляется, что комбинация адекватной профилактической антимикробной терапии и превентивной ГБО-терапии в раннем послеоперационном периоде является потенциальной возможностью обеспечения безопасного выполнения трансплантации легких пациентам с муковисцидозом и хроническим инфицированием *B. cepacia*. Для подтверждения этой научно-практической теории, безусловно, требуются дальнейшие научные исследования и накопление клинического опыта.

СПИСОК ЛИТЕРАТУРЫ / REFERENCES

1. Yusen RD, Edwards LB, Kucheryavaya AY, Benden C, Dipchand AI, Goldfarb SB et al. The Registry of the International Society for Heart and Lung Transplantation: Thirty-second Official Adult Lung and Heart-Lung Transplantation Report-2015; Focus Theme: Early Graft Failure. *J Heart Lung Transplant.* 2015; 34 (10): 1264–1277.
2. Stephenson AL, Sykes J, Berthiaume Y, Singer LG, Aaron SD, Whitmore GA et al. Clinical and demographic factors associated with post-lung transplantation survival in individuals with cystic fibrosis. *J Heart Lung Transplant.* 2015; 34 (9): 1139–1145.
3. Weill D, Benden C, Corris PA, Dark JH, Davis RD, Kes-havjee S et al. A consensus document for the selection of lung transplant candidates: 2014-an update from the Pulmonary Transplantation Council of the International Society for Heart and Lung Transplantation. *J Heart Lung Transplant.* 2015; 34 (1): 1–15.
4. Olland A, Falcoz P-E, Kessler R, Massard G. Should cystic fibrosis patients infected with *Burkholderia cepacia*

- complex be listed for lung transplantation? *Interact Cardiovasc Thorac Surg*. 2011; 13 (6): 631–634.
5. O'Sullivan BP, Freedman SD. Cystic fibrosis. *Lancet*. 2009; 373 (9678): 1891–1904.
 6. Красовский СА, Амелина ЕЛ, Черняк АВ, Никонова ВС, Воронкова АЮ, Каширская НЮ и др. Муковисцидоз взрослых: увеличение выживаемости больных в Москве и Московской области. *Терапевтический архив*. 2012; 84 (3): 54–58. Krasovsky SA, Amelina EL, Chernyakov AV, Nikonova VS, Voronkova AYU, Kashirskaya NYU et al. Adult-onset mucoviscidosis: longer survival of patients in Moscow and Moscow region. *Terapevticheskiy arkhiv*. 2012; 84 (3): 54–58.
 7. Ramos KJ, Quon BS, Psoter KJ, Lease ED, Mayer-hamblert N, Aitken ML et al. Predictors of non-referral of patients with cystic fibrosis for lung transplant evaluation in the United States. *J Cyst Fibros*. 2015; 1–8.
 8. Mall J. Stuart MAE, editor. Cystic Fibrosis. European Respiratory Society. 2014: 332.
 9. Семькин СЮ, Постников СС, Поликарпова СВ, Назhimov ВП, Чернуха МЮ, Авакян ЛВ. Burcholderia cepacia – новая угроза для больных муковисцидозом. *Детская больница*. 2013; 2: 52–55. Semykin SYU, Postnikov SS, Polikarpova SV, Nazhimov VP, Chernukha MYU, Avakyan LV. Burcholderia cepacia – new threat for the patients with cystic fibrosis. *Detskaya bol'nitsa*. 2013; 2: 52–55.
 10. Weidmann A, Webb AK, Dodd ME, Jones AM. Successful treatment of cepacia syndrome with combination nebulised and intravenous antibiotic therapy. *J Cyst Fibros*. 2008; 7 (5): 409–411.
 11. Williams SG, Ashworth F, McAlweenie A, Poole S, Hodson ME, Westaby D. Percutaneous endoscopic gastrostomy feeding in patients with cystic. *Gut*. 1999; 44 (1): 87–90.
 12. Dosanjh A. A review of nutritional problems and the cystic fibrosis lung transplant patient. *Pediatr Transplant*. 2002; 6 (6): 388–391.
 13. De Soya A, Meachery G, Hester KLM, Nicholson A, Parry G, Tocewicz K et al. Lung transplantation for patients with cystic fibrosis and Burkholderia cepacia complex infection: a single-center experience. *J Heart Lung Transplant*. 2010; 29 (12): 1395–1404.
 14. Hopkins PM, Kidd TJ, Coulter C, Feather IH, Derington P, Bell SC. Death after lung transplantation in cystic fibrosis patients infected with Burkholderia cepacia. *Am J Respir Crit Care Med*. 2009; 179 (3): 257–258.
 15. Boussaud V, Guillemain R, Grenet D, Coley N, Souillamas R, Bonnette P et al. Clinical outcome following lung transplantation in patients with cystic fibrosis colonised with Burkholderia cepacia complex: results from two French centres. *Thorax*. 2008; 63 (8): 732–737.
 16. Гипербарическая медицина, практическое руководство (под редакцией Д. Матьё). М.: Бином, 2009: 720 (Перевод с англ.). Handbook on Hyperbaric Medicine (edit by D. Mathieu). М.: Binom, 2009: 720 (Translated from English).

Статья поступила в редакцию 08.02.2016 г.
The article was submitted to the journal on 08.02.2016