

## РЕЗУЛЬТАТЫ ГИБРИДНОГО МЕТОДА ЛЕЧЕНИЯ СОЧЕТАННОЙ ПАТОЛОГИИ (ПОРОКИ СЕРДЦА И ИБС) У БОЛЬНЫХ С ВЫСОКИМ УРОВНЕМ ОПЕРАЦИОННОГО РИСКА

*Анискевич Г.В., Семеновский М.Л., Честухин В.В., Вавилов П.А.*

ФГУ «Федеральный научный центр трансплантологии и искусственных органов им. академика В.И. Шумакова» Минздравсоцразвития РФ, Москва

Представлен анализ результатов гибридного лечения сочетанной патологии (ИБС и пороки сердца) у больных с высоким уровнем операционного риска за период с января 2005 г. по декабрь 2010 г. Гибридный метод лечения сочетанной патологии предусматривает выполнение баллонной ангиопластики (БАП) коронарных артерий в сочетании с протезированием клапанов сердца. В исследование включены 118 пациентов, средний возраст которых –  $64,4 \pm 8,9$  года. Применено 2 подхода гибридного метода лечения – 2-этапный ( $n = 86$ ) и метод «1-stop» ( $n = 32$ ). Госпитальная летальность составила 4,2%. На основании полученных результатов был сделан вывод, что у тяжелых больных с сочетанной коронарной и клапанной патологией гибридный метод лечения позволяет снизить риск операции.

*Ключевые слова:* гибридное лечение, протезирование клапана сердца, стентирование коронарных артерий.

## HYBRID TREATMENT OF COMPLEX COMBINED CORONARY AND VALVE DISEASE FOR PATIENTS WITH HIGH LEVEL OF OPERATIONAL RISK

*Aniskevich G.V., Semenovskiy M.L., Chestukhin V.V., Vavilov P.A.*

Academician V.I. Shumakov Federal Research Center of Transplantology and Artificial Organs, Moscow

The analysis of results of hybrid treatment of complex combined coronary and valve disease at patients with high level of operational risk between January 2005 and December 2010. The hybrid treatment of complex combined coronary and valve disease, provides performance of percutaneous coronary interventions (PCI) in a combination valve surgery. 118 patients, with a median age  $64.4 \pm 8.9$  years, are included in research. 2 approaches of a hybrid method of treatment – 2-Stage ( $n = 86$ ) and a method «1-stop» ( $n = 32$ ) are applied. The operative mortality has made 4.2%. On the basis of the received results were the conclusion is drawn that at high-risk patients with complex combined coronary and valve disease the hybrid method of treatment allows to lower risk of operation.

*Key words:* hybrid approach, valve surgery, percutaneous coronary interventions.

Сочетание клапанных пороков сердца и ИБС встречается часто и выявляется у 10–28% пациентов, нуждающихся в кардиохирургических операциях [1, 2], а у пациентов старше 70 лет – более чем в 30% наблюдений [6, 10]. При стандартной операции аортокоронарное шунтирование (АКШ) + протезирование клапана госпитальная летальность в 2 раза выше, чем при изолированной клапанной хирургии, и, по данным разных исследователей, достигает 6–13% при протезировании аортального клапана

(ПАК) и АКШ [3, 11, 12, 16], и 12–18% при протезировании митрального клапана (ПМК) и АКШ [11, 12, 16]. У пациентов с высоким уровнем операционного риска (старший возраст, низкая фракция изгнания, выраженная гипертрофия миокарда, легочная и почечная дисфункция), а также при многоклапанной коррекции эта цифра может быть выше и достигать 22% [5, 8, 12].

Гибридный метод лечения в кардиохирургии – это сочетание хирургических операций и интервен-

*Статья поступила в редакцию 21.03.11 г.*

**Контакты:** Анискевич Г.В., сердечно-сосудистый хирург 1-го кардиохирургического отделения.

**Тел.:** моб. 8-906-090-57-59, раб. 8-499-190-36-82, **e-mail:** aniskevich11@mail.ru

ционных катетерных вмешательств. Основная цель гибридного метода – снижение послеоперационной летальности. Гибридное лечение, выполняемое в 2 этапа с перерывом от 3 до 14 дней, называется 2-этапным (**2-Stage Hybrid**), а выполняемое практически одновременно (за одни сутки) называется «**1-Stop Hybrid**» [9].

Основным «препятствием» к гибриднему методу до последнего времени считалось назначение дезагрегантов (клопидогреля и аспирина) перед и после БАП, что влияет на повышенную кровоточивость во время открытой операции [1, 9]. Однако, как показали наши исследования, при правильно подобранной дезагрегантной терапии данного осложнения удается избежать, а при методе «1-stop» и вовсе не требуется назначение этих препаратов перед операцией. Целью данной работы является анализ собственного опыта гибридного лечения сочетанной патологии как 2-этапным методом, так и методом «1-stop».

**МАТЕРИАЛ И МЕТОДЫ**

Гибридный метод лечения сочетанной патологии (ИБС и поражение клапанов сердца) с применением предварительной баллонной ангиопластики коронарных артерий со стентированием или без него используется в отделении РХПЗС ФНЦТИО с 1994 г. Систематически этот метод используется с 2005 г.

За период с 2005-го по 2010 г. гибридное лечение получили 118 больных. Среди пациентов было 67 мужчин (56,7%) и 51 женщина (43,3%). Средний возраст больных 64,4 ± 8,9 года (от 42 до 80 лет). Среди клапанной патологии преобладал порок аортального клапана – **63 случая** (53,4%), в основном атеросклеротической этиологии.

Изолированное поражение митрального клапана – **25 случаев** (21,2%). Поражение 2 и более клапанов имели **30 больных** (25,4%). Наиболее часто встречающиеся предоперационные факторы риска показаны в табл. 1.

Сочетание 2 и более факторов риска имели 92 пациента (78%). Функциональный класс (ФК) сердечной недостаточности по NYHA (New York Heart Association) – в среднем 3,64. Прогнозируемая летальность для данной категории больных при сочетанной операции (коррекция клапанной патологии + АКШ) по шкале EuroSCORE составила **20,3 ± 16,8% (от 10,78 до 68,45%)**.

БАП, со стентированием или без него, выполнялась при наличии стенозов коронарных артерий более 70%, или стеноз ствола более 50%. Показатели ангиопластики приведены в табл. 2.

**2-этапный подход** гибридного метода лечения был применен у 86 больных. В среднем че-

рез 7 дней (от 5 до 14 сут) после БАП проводился второй этап – коррекция клапанной патологии в условиях ИК. При такой схеме в день выполнения БАП больной получал нагрузочную дозу плавикса (300 мг), во время ангиопластики – стандартная гепаринизация. Со следующего дня после процедуры – 75 мг/сут клопедогрель, при коррекции многососудистого поражения у ряда больных дополнительно использовали низкомолекулярные гепарины (фраксипарин). На следующий день после БАП проводили контрольное исследование (ЭКГ и ЭХО-КГ). Препараты отменялись за 2–3 сут перед открытой операцией, назначался гепарин в дозе 2500 ед. подкожно 4 раза в день, последняя инъекция за 6 ч до операции. После коррекции клапанной патологии больному назначали 3-компонентную терапию (варфарин, тромбо-АСС, плавикс).

**Метод «1-stop»** применялся с июля 2009 г. Здесь мы использовали следующую схему: в/в введение 5000 ед. гепарина непосредственно перед ангиопластикой, затем, если стентирование продолжалось больше 1 ч, корригировали дозу в зависимости от АСТ (Activated Clotting Time) – поддерживалось более 250 с, после БАП больного переводили в операционную для коррекции клапанной патологии. После операции назначалась вышеуказанная 3-компонентная терапия. Этот метод мы примени-

Таблица 1

**Предоперационные факторы риска**

| Факторы риска  | n = 118    |
|--|------------|
| Возраст больных старше 70 лет  | 50 (42,3%) |
| Многососудистое поражение коронарного русла (поражение 3 и более артерий)                            | 24 (20,3%) |
| Многососудистое поражение (необходимость коррекции 2 и более клапанов)                               | 30 (25,4%) |
| Ранее перенесенные операции на сердце в анамнезе (в том числе АКШ)                                   | 14 (11,8%) |
| Тяжелая сопутствующая патология (легочная или почечная дисфункция, инсулинзависимый сахарный диабет) | 61 (52%)   |
| Функциональный класс 4 (по NYHA)   | 73 (62%)   |

Таблица 2

**Показатели ангиопластики коронарных артерий**

| Показатель                    | Все случаи (n = 118) | 2-этапный (n = 86) | 1-stop (n = 32) |
|-------------------------------|----------------------|--------------------|-----------------|
| Кол-во дилатированных артерий | 210                  | 163                | 47              |
| Кол-во имплантируемых стентов | 202                  | 160                | 42              |
| Индекс реваскуляризации       | 1,78                 | 1,9                | 1,47            |

ли у 32 больных. При обеих методиках гепаринизация перед ИК по стандартной схеме, после ИК вводилась расчетная доза протамина. На рис. 1 представлена динамика применения гибридного метода.

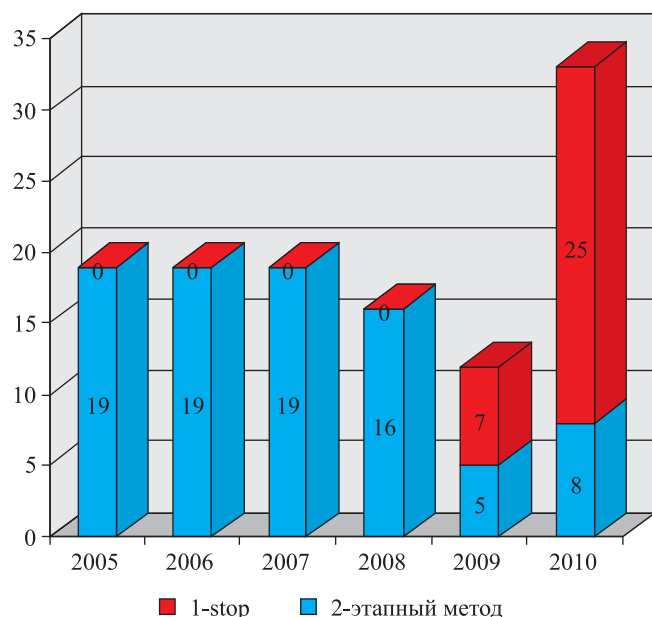


Рис. 1. Распределение различных подходов гибридного метода (по годам)

Операцию по коррекции клапанной патологии выполняли по стандартной методике. Кардиоплегия использовалась, как ретроградная (через коронарный синус), так и антеградная примерно в равном соотношении. Применялись растворы консол, кустодиол, кровяная фармохолодовая кардиоплегия.

Структура операций по коррекции клапанной патологии представлена в табл. 3.

Таблица 3

**Характер операций на клапанах сердца**

| Операция                   | Все случаи (n = 118) | 2-этапный (n = 86) | «1-stop» (n = 32) |
|----------------------------|----------------------|--------------------|-------------------|
| ПАК                        | 63 (53,3%)           | 50 (58,1%)         | 13 (40,6%)        |
| ПМК                        | 41 (34,7%)           | 26 (30,2%)         | 15 (46,8%)        |
| 2-клапанное протезирование | 11 (9,3%)            | 7 (8,1%)           | 4 (12,6%)         |
| 3-клапанное протезирование | 3 (2,2%)             | 3 (3,6%)           | –                 |

Примечание. ПАК – протезирование аортального клапана; ПМК – протезирование митрального клапана.

В 30% протезирование клапанов дополнялось сочетанными вмешательствами:

- пластика трикуспидального клапана (ТК) – 19 случаев;

- АКШ – 5 случаев;
- протезирование восходящей аорты (операция Бенталла) – 2 случая;
- экзопротезирование восходящей аорты – 1 случай;
- линейная пластика восходящей аорты – 1 случай;
- другие вмешательства – 6 случаев.

**РЕЗУЛЬТАТЫ**

**Непосредственные результаты**

Госпитальная летальность в общей группе составила **4,2%**, умерло 5 пациентов. Летальность при 2-этапном методе составила 4,6% (4/86), при методе «1-stop» – 3,1% (1/32). Получены хорошие результаты в группе больных старше 70 лет, здесь госпитальная летальность составила 4% (2/50). Причины госпитальной летальности: острая сердечная недостаточность – 4 случая и полиорганная недостаточность в 1 случае. 4 из 5 умерших больных были ранее оперированны в условиях ИК. Осложнения нелетального характера представлены в табл. 4.

Значимой кровоточивости тканей во время операции не отмечено. Средняя кровопотеря по дренажам в послеоперационном периоде составила  $170 \pm 23$  мл, а при применении метода «1-stop» даже меньше. Среднее время искусственного кровообращения (при одноклапанном протезировании) –  $76 \pm 14,3$  мин, время зажима на аорте –  $62 \pm 11,6$  мин, большинство больных было с кальцинированным аортальным стенозом, и много времени занимала декальцинация. Экстубация трахеи на операционном столе и в первые 8 ч после операции – 82% больных. Среднее время пребывания в отделении реанимации и интенсивной терапии –  $22,3 \pm 2,1$  ч. Время пребывания в стационаре в послеоперационном периоде в среднем составило  $14 \pm 4,83$  дня при 2-этапном методе и  $12,3 \pm 2,1$  дня при методе «1-stop». На госпитальном этапе не отмечено послеоперационного инфаркта миокарда вследствие тромбоза стентов.

Таблица 4

**Структура нелетальных осложнений**

| Осложнение                                 | Все случаи (n = 118) | 2-этапный (n = 86) | 1-stop (n = 32) |
|--|----------------------|--------------------|-----------------|
| Кровотечения (потребовавшие рестернотомии) | 6 (5%)               | 5 (5,8%)           | 1 (3,1%)        |
| Острая почечная недостаточность            | 10 (8,4%)            | 7(8,1%)            | 3 (9,3%)        |
| Длительное ИВЛ (трахеостомия)              | 5 (4,2%)             | 4 (4,6%)           | 1 (3,1%)        |

### Отдаленные результаты

В отдаленном периоде наибольший интерес представляли пациенты старше 70 лет. Отслежена судьба 47 из 48 выписанных больных данной группы (полнота наблюдения – 97,9%). Длительность наблюдения – от 6 месяцев до 5,8 года, в среднем –  $2,4 \pm 0,5$  года. В различные сроки после операции умерло 4 пациента. Одна пациентка умерла через 6 мес. от панкреонекроза, 2 больных умерли от инсульта через 1,5 и 3 года соответственно, и еще один больной умер через 2,5 года после репротезирования аортального клапана по поводу протезного эндокардита. Выживаемость за 1, 3 и 5 лет составила 97,8, 90,8 и 86,3% соответственно (рис. 2).

В отдаленном периоде ни у одного пациента не было инфаркта миокарда. Улучшение состояния после операции отмечают 88,4% больных (38 из 43 выживших в отдаленном периоде), 7% больных не наблюдают каких-либо значимых изменений после операции, и 4,6% (2 из 43 больных) фиксируют неудовлетворительные результаты. Отмечается значительное уменьшение функционального класса сердечной недостаточности у подавляющего числа больных. Если до операции средний ФК был 3,64, то в отдаленном периоде он составил 2,1, что для возрастных пациентов можно считать хорошим результатом. Основная масса больных перешла из III и IV ФК во II ФК (рис. 3).

### ОБСУЖДЕНИЕ

Потребность в коррекции сопутствующей приобретенному пороку сердца ИБС возникает нередко, и в будущем прогнозируется рост числа сочетанных операций. При этом продолжает оставаться высокой госпитальная летальность после сочетанных операций, до 11% при ПАК в сочетании с АКШ [12], а у пациентов старше 70 лет – 14,3% [13], и до 24% при ПМК и АКШ [14]. Как показано в нашем исследовании, большинство больных имеют сочетание нескольких факторов риска. Кроме этого, для возрастных больных такие интраоперационные факторы риска, как время искусственного кровообращения и время ишемии миокарда имеют решающее значение. Увеличение этого времени, что неизбежно при стандартной операции АКШ и протезировании клапанов, может быть фатальным для этих больных. Larry Z. Bloomstein провел ретроспективное исследование зависимости послеоперационной летальности от времени ИК у возрастных больных. В группу вошло 180 пациентов в возрасте 70 лет и старше (средний возраст  $76 \pm 4,7$  года), которым произведено протезирование аортального клапана [17]. Результаты исследования представлены в табл. 5.

Таблица 5

**Летальность у пожилых пациентов в зависимости от времени ИК**

| Время ИК          | Летальность |
|-------------------|-------------|
| Менее 100 мин     | 8,9%        |
| От 100 до 124 мин | 10,2%       |
| Более 124 мин     | 29,6%       |

В нашем исследовании время ИК при одноклапанном протезировании – около 80 мин.

Таким образом, комбинация 2 стратегий низкого риска, БАП (1% смертности) с изолированной клапанной хирургией (от 0,7 до 4% смертности) является благоприятной, чтобы уменьшить операционный риск [9]. Brinster и др. сообщили относительно 18 пациентов, средний возраст которых 76 лет, с сочетанной коронарной и клапанной патологией. Вместо расширенной операции АКШ с протезированием клапана в этом возрасте использовалась БАП со стентированием (стенты с покрытием), сопровождаемая в ближайшие 24 ч протезированием

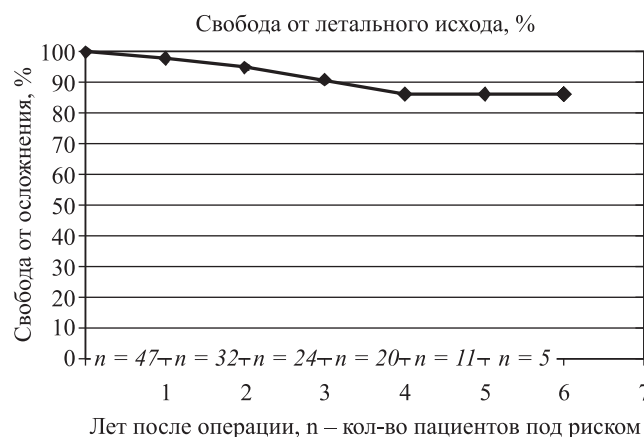

Рис. 2. Актуарная выживаемость в отдаленные сроки (по методу Каплана–Майера)

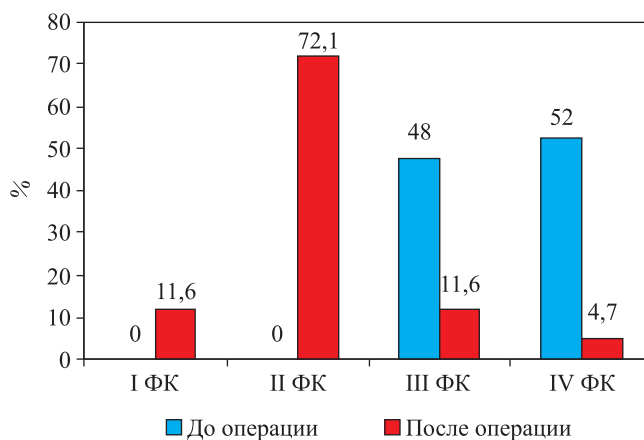


Рис. 3. Динамика изменения ФК до и после гибридного лечения

аортального клапана. Исследователи сообщают о госпитальной летальности 5,5% и 95%-й выживаемости в последующие 19 мес. [7]. О таких же хороших ближайших результатах сообщает John G. Byrne (3,8% летальности), который исследовал гетерогенную группу пациентов с сочетанием различных факторов риска, в основном рассматривались пациенты после острого коронарного синдрома и инфаркта миокарда [8]. Ramanan Umakanthan приводит данные об опыте гибридного лечения 32 пациентов с ИБС и патологией митрального клапана, средний возраст 69 лет. Операция проводилась в гибридной операционной. Пять пациентов (15%) были с острым коронарным синдромом, у 14 из 32 (43%) была застойная сердечная недостаточность, у 14 из 32 (43%) операция носила экстренный характер, и у 12 из 32 (38%) это была повторная операция на сердце. Таким образом, видно, что это категория больных с высоким уровнем операционного риска. Госпитальная летальность составила 3% [19].

Повторные операции на сердце представляют значительную трудность. При гибридном методе можно сначала скорректировать коронарную патологию, затем проводить изолированную хирургию клапана. В 2005–2009 гг. 14 больным, нуждавшимся в повторной клапанной коррекции, у которых имелись показания к коронарной реваскуляризации, проведен гибридный метод лечения (Караськов А.М., г. Новосибирск). Первым этапом проводилась БАП, далее пациенты доставлялись в кардиохирургическую операционную для повторной клапанной коррекции. В результате у всех больных достигнут оптимальный ангиографический эффект, удалось снизить время ИК до 81 мин при одноклапанном протезировании, 107 мин – при репротезировании. Госпитальной летальности, тромбозов стентов и геморагических осложнений не было. Авторы сделали вывод, что комбинация хирургических и эндоваскулярных технологий у больных, нуждавшихся в повторной клапанной коррекции и реваскуляризации миокарда, позволяет получить хорошие непосредственные результаты [4].

Еще одна ситуация, при которой гибридная процедура более предпочтительна, это пациенты с «непригодными» для использования в качестве шунтов венами или с проблематичными для шунтирования коронарными артериями (дистальное или многоуровневое поражение). В этих условиях перестает работать 30% венозных шунтов в 1-й год. [18]. При этом БАП со стентированием стентом с лекарственным покрытием может быть лучшим выбором.

Таким образом, сложились определенные показания к проведению гибридного метода лечения при сочетанной патологии [9].

1. Больные с высоким уровнем операционного риска: больные старшего возраста, с низкой фрак-

цией изгнания левого желудочка, легочной и почечной дисфункцией, инфарктом миокарда или острым коронарным синдромом, необходимостью экстренного хирургического вмешательства.

2. Больные, нуждающиеся в повторных кардиохирургических вмешательствах. У пациентов с клапанной патологией из-за расширения камер сердца полный кардиолиз затруднен [15].
3. Пациенты с «непригодными» для использования в качестве шунтов венами или с проблематичными для шунтирования, так называемыми «пограничными» коронарными артериями (дистальное или многоуровневое поражение, диаметр артерии менее 1,5 мм, интрамуральное залегание артерии).

Двухэтапный метод, предусматривающий временной промежуток между БАП и коррекцией клапанной патологии, мы применяли ранее. Такой же подход первоначально применял John G. Byrne, поскольку в его исследовании 90% пациентов были с острым коронарным синдромом и время между обеими процедурами было необходимо для стабилизации состояния пациента [8]. Однако в последнее время у стабильных пациентов мы стали использовать схему, при которой БАП и протезирование клапана сердца проводилось в один день (метод «1-stop»). В ряде зарубежных сообщений [7, 9, 19] этот метод считается более перспективным и эффективным. Возможным путем является организация так называемой гибридной операционной (табл. 6).

Таблица 6

**Результаты применения гибридного метода лечения при сочетанной патологии**

| Автор         | Год       | Количество больных | 2-этапный метод | «1-stop» | Летальность |
|---------------|-----------|--------------------|-----------------|----------|-------------|
| John G. Byrne | 1997–2003 | 26                 | 22              | 4        | 3,8%        |
| Brinster DR   | 2003–2006 | 18                 | 4               | 14       | 5,5%        |
| Umakanthan    | 2006–2008 | 32                 | 4               | 28       | 3,1%        |

Различные подходы к гибриднему методу лечения требуют различных схем дезагрегантной терапии. При 2-этапном методе, как и большинство других авторов, мы использовали схему с клопедогрелем, с отменой за 2–3 сут до операции в условиях ИК. В нашем наблюдении мы не отмечали значимой кровоточивости во время операции. Каких-либо серьезных осложнений, связанных с дезагрегантной терапией, не было. Этот метод применяют и зарубежные авторы. В этих исследованиях пациенты получали аспирин и клопедогрель в период меж-

ду БАП и коррекцией клапана. Отмечалась повышенная кровоточивость после операции, 2 реторакотомии, потребовалось переливание крови у большинства больных [8, 9]. Возможно, такое увеличение числа осложнений связано с более агрессивной дезагрегантной терапией, что, в свою очередь, объясняется тем, что 90% больных были с острым коронарным синдромом). Из этого был сделан вывод, что в данной ситуации лучше или увеличить срок между процедурами, так чтобы клопедогрель мог быть отменен (три–шесть месяцев для стента с лекарственным покрытием), или значительно сократить срок (до 6 ч), так чтобы действие клопедогреля наступило после протезирования клапана. Таким образом, появился метод «1-stop», который позволяет уменьшить риск кровотечения, и состоит в том, чтобы сократить время между БАП и операцией до 6 ч, так чтобы эффект клопедогреля наступил, как только закончится операция в условиях ИК [9]. Brinster применил метод «1-stop» у 14 больных и получил превосходные результаты. Все его пациенты получили стандартные дозы антикоагулянтных препаратов (клопедогрель, аспирин), авторы не имели ни одной реторакотомии по поводу кровотечения, только 4 больным из 14 потребовалось послеоперационное переливание крови [7]. При методе «1-stop» мы не назначали клопедогрель перед операцией, используя схему с в/в назначением гепарина до БАП, с коррекцией дозы в зависимости от АСТ (целевой уровень 250 с при БАП). Эта схема позволяет контролировать свертывающую систему крови и избежать осложнений, связанных с повышенной кровоточивостью или тромбозом стентов.

## ВЫВОДЫ

1. У больных с наличием нескольких факторов риска, особенно старше 70 лет, гибридный метод лечения позволяет значительно снизить послеоперационную летальность.
2. Получены хорошие отдаленные результаты применения гибридного метода лечения у возрастных больных. Пятилетняя выживаемость – 86,3%. Подавляющее большинство больных отмечает значимое улучшение самочувствия. В отдаленном периоде не было ни одного случая инфаркта миокарда.
3. При применении определенной схемы дезагрегантной терапии на различных этапах гибридного метода лечения нет опасности выраженной коагулопатии и значимого кровотечения. При нейтрализации гепарина протамином не отмечено случаев тромбоза стентов.
4. Метод «1-stop» представляется более быстрым и перспективным, поскольку уменьшает риск кровотечений, сокращает сроки госпитализации.

## СПИСОК ЛИТЕРАТУРЫ

1. *Алесян Б.Г., Скопин И.И., Никитина Т.Г., Капутин М.Ю. и др.* Коронарная ангиопластика в этапном лечении больных приобретенными пороками сердца в сочетании с ИБС // *Грудная и сердечно-сосудистая хирургия.* 2001. № 2. С. 72–75.
2. *Бокерия Л.А., Цукерман Г.И., Скопин И.И., Камбаров С.Ю. и др.* Артериальная реваскуляризация миокарда у больных с приобретенными пороками сердца // *Грудная и сердечно-сосудистая хирургия.* 1999. № 6. С. 113–115.
3. *Бокерия Л.А., Газал Белал.* Непосредственные результаты и факторы риска ранней смертности при операциях протезирования аортального клапана и реваскуляризации миокарда // *Грудная и сердечно-сосудистая хирургия.* 2008. № 6. С. 41–46.
4. *Караськов А.М., Осиев А.Г., Лавинюков С.О. и др.* Комбинированный подход к повторной клапанной коррекции у больных, нуждающихся в коронарной реваскуляризации // *Материалы XIV ежегодной сессии НЦ ССХ им. А.Н. Бакулева РАМН.* 2010. С. 13.
5. *Скопин И.И., Никитина Т.Г., Капутин М.Ю., Грошева Т.В. и др.* Статистический анализ факторов риска ранней госпитальной летальности при сочетанных операциях коррекции клапанных пороков сердца и аортокоронарного шунтирования // *Грудная и сердечно-сосудистая хирургия.* 2001. № 2. С. 75–78.
6. *Цукерман Г.И.* Развитие хирургии приобретенных пороков сердца в НЦ ССХ им. А.Н. Бакулева // *Груд. и серд.-сосуд. хирургия.* 1999. № 6. С. 20–29.
7. *Brinster D.R., Byrne M., Rogers C.D., Baim D.S. et al.* Effectiveness of same day percutaneous coronary intervention followed by minimally invasive aortic valve replacement for aortic stenosis and moderate coronary disease («hybrid approach») // *Am. J. Cardiol.* 2006. Vol. 98. P. 1501–1503.
8. *Byrne J.G., Leacche M., Unic D., James D. Rawn et al.* Staged initial percutaneous coronary intervention followed by valve surgery («hybrid approach») for patients with complex coronary and valve disease // *J. Am. Coll. Cardiol.* 2005. Vol. 45. P. 14–18.
9. *Byrne J.G., Leacche M., Vaughan D.E., Zhao D.X.* Hybrid Cardiovascular Procedures // *J. Am. Coll. Cardiol. Intv.* October 1, 2008. Vol. 1 (5). P. 459–468.
10. *Carlo de Vincentiis, Alessia B. Kunkl, Santi Trimarchi., Piervincenzo Gagliardotto et al.* Aortic Valve Replacement in Octogenarians: Is Biologic Valve the Unique Solution? // *Ann. Thorac. Surg.* 2008. Vol. 85. P. 1296–1301.
11. *David M. Shahian, Sean M. O'Brien, Giovanni Filardo et al.* The Society of Thoracic Surgeons 2008 Cardiac Surgery Risk Models: Part 30 – Valve Plus Coronary Artery Bypass Grafting Surgery // *Ann. Thorac. Surg.* 2009. Vol. 88. P. 43–62.
12. *Edwards F.H., Peterson E.D., Coombs L.P., DeLong E.R. et al.* Prediction of operative mortality after valve replacement surgery // *J. Am. Coll. Cardiol.* 2001. Vol. 37. P. 885–892.
13. *Galloway A.C., Colvin S.B., Grossi E.A., Bauman F.G., Sabban Y.P. et al.* Ten-year experience with aortic val-

- ve replacement in 482 patients 70 years of age or older: operative risk and long-term results // *Ann. Thorac. Surg.* 1990. Vol. 49. P. 84–91.
14. *Gorav Ailawadi, Brian R. Swenson., Micah E. Girotti, Leo M. Gazoni et al.* Mitral Valve Repair Superior to Replacement in Elderly Patients? // *Ann. Thorac. Surg.* 2008. Vol. 86. P. 77–86.
  15. *Hannan E.L., Wu C., Bennett E.V., Carlson R.E. et al.* Risk index for predicting in-hospital mortality for cardiac valve surgery // *Ann. Thorac. Surg.* 2007. Vol. 83. P. 921–929.
  16. *Jamieson W.R. Eric, Fred H. Edwards, Marc Schwartz et al.* Risk stratification for cardiac valve replacement. National Cardiac Surgery Database // *Ann. Thorac. Surg.* 1999. Vol. 67. P. 943–951.
  17. *Larry Z. Bloomstein., Isaac Gielchinsky, Alan D. Bernstein, Victor Parsonnet et al.* Aortic valve replacement in geriatric patients: determinants of in-hospital mortality // *Ann. Thorac. Surg.* 2001. Vol. 71. P. 597–600.
  18. *Magee M.J., Alexander J.H., Hafley G., Bruce Ferguson T. et al.* Coronary artery bypass graft failure after on-pump and off-pump coronary artery bypass: findings from PREVENT IV // *Ann Thorac Surg.* 2008. Vol. 85. P. 494–499.
  19. *Ramanan Umakanthan, Marzia Leacche., Petracek M.R., Zhao D.X. et al.* Combined PCI and Minimally Invasive Heart Valve Surgery for High-Risk Patients // *Current Treatment Options in Cardiovascular Medicine.* 2009. Vol. 11. P. 492–498.