

DOI: 10.15825/1995-1191-2019-1-153-164

ТЕРАПЕВТИЧЕСКАЯ ЭФФЕКТИВНОСТЬ ВНУТРИАРТЕРИАЛЬНОГО ВВЕДЕНИЯ НЕЙРАЛЬНЫХ ПРОГЕНИТОРНЫХ КЛЕТОК, ПОЛУЧЕННЫХ ИЗ ИНДУЦИРОВАННЫХ ПЛЮРИПОТЕНТНЫХ СТВОЛОВЫХ КЛЕТОК, ПРИ ОСТРОМ ЭКСПЕРИМЕНТАЛЬНОМ ИШЕМИЧЕСКОМ ИНСУЛЬТЕ У КРЫС

Д.Д. Наместникова^{1, 7}, И.Л. Губский⁷, Д.И. Салихова⁴, Г.Е. Леонов⁴, К.К. Сухинич⁵, П.А. Мельников⁶, Д.А. Вишневский¹, Э.А. Черкашова⁷, А.Н. Габашвили^{2, 3}, Т.Б. Бухарова⁴, В.В. Бурунова², Т.Х. Фатхудинов⁴, В.П. Чехонин^{1, 6}, Л.В. Губский^{1, 7}, С.Л. Киселев^{3, 4}, Д.В. Гольдштейн⁴, К.Н. Ярыгин²

¹ ФГБОУ ВО «Российский национальный исследовательский медицинский университет имени Н.И. Пирогова» Минздрава России, Москва, Российская Федерация

² ФГБУН «Научно-исследовательский институт биомедицинской химии имени В.Н. Ореховича», Москва, Российская Федерация

³ ФГБУН «Институт общей генетики имени Н.И. Вавилова РАН», Москва, Российская Федерация

⁴ ФГБНУ «Медико-генетический научный центр», Москва, Российская Федерация

⁵ ФГБУН «Институт биологии развития имени Н.К. Кольцова РАН», Москва, Российская Федерация

⁶ ФГБУ «Национальный медицинский исследовательский центр психиатрии и наркологии имени В.П. Сербского» Минздрава России, Москва, Российская Федерация

⁷ ФГБУ «Федеральный центр цереброваскулярной патологии и инсульта» Минздрава России, Москва, Российская Федерация

Цель. Нейральные прогениторные клетки (НПК) используются при разработке технологий клеточной терапии неврологических заболеваний. Их стереотаксическое введение в мозг крыс после имитирующей ишемической инсульта операции окклюзии средней мозговой артерии (ОСМА) приводит к облегчению симптоматики. Однако стереотаксическое введение является сложной процедурой и для лечения болезней человека может быть применено только в специализированной клинике по жизненным показаниям, что делает необходимым исследование возможности менее травматичных способов трансплантации. Цель настоящей работы – исследование возможности проведения клеточной терапии экспериментального инсульта путем внутриартериального введения НПК. **Материалы и методы.** НПК для трансплантации (ИПСК-НПК) получали путем двухступенчатой дифференцировки клеток стабильной линии индуцированных плюрипотентных стволовых клеток человека. Моделирование инсульта у крыс производилось методом транзиторной (90 мин) эндоваскулярной ОСМА филаментом с силиконовым наконечником. Внутриартериальная трансплантация НПК выполнялась через 24 часа после ОСМА. Магнитно-резонансная томография экспериментальных животных в динамике проводилась на МР-томографе ClinScan фирмы Bruker BioSpin с индукцией магнитного поля 7 Тл. На 1 (до введения ИПСК-НПК), 7 и 14-е сутки после трансплантации оценивались выживаемость животных и неврологический дефицит с использованием стандартной шкалы оценки тяжести инсульта mNSS для грызунов. Гистологические исследования проводили, пользуясь стандартными методами. **Результаты.** Внутриартериальная трансплантация ИПСК-НПК в дозе 7×10^5 НПК в 1 мл с равномерной скоростью 100 мкл/мин и поддержанием кровотока по внутренней сонной артерии не вызывала эмболии капилляров мозга, появления новых зон цитотоксического отека вещества головного мозга или других осложнений и приводила к достоверному повышению выживаемости животных и более быстрому восстановлению неврологического статуса. Продемонстрировано накопление ИПСК-НПК в мозге после их внутриартериальной инфузии. Часть клеток взаимодействовала с эндотелием капилляров и, вероятно, способна проникать через ГЭБ. **Заключение.** Получено экспериментальное подтверждение терапевтической эффективности НПК при ишемическом

Для корреспонденции: Наместникова Дарья Дмитриевна. Адрес: 117997, Москва, ул. Островитянова, д. 1. Тел. (903) 590-22-29. E-mail: dadnam89@gmail.com

For correspondence: Namestnikova Daria Dmitrievna. Address: 1, Ostrovitianov str., Moscow, 117997, Russian Federation. Tel. (903) 590-22-29. E-mail: dadnam89@gmail.com

инсульте при системной, внутриартериальной трансплантации. Оработан и протестирован метод безопасной внутриартериальной инфузии клеточного материала в бассейн внутренней сонной артерии у крыс.

Ключевые слова: нейральные прогениторные клетки, индуцированные плюрипотентные стволовые клетки, клеточная терапия, ишемический инсульт, модель окклюзии средней мозговой артерии.

THERAPEUTIC EFFICACY OF INTRA-ARTERIAL ADMINISTRATION OF INDUCED PLURIPOTENT STEM CELLS-DERIVED NEURAL PROGENITOR CELLS IN ACUTE EXPERIMENTAL ISCHEMIC STROKE IN RATS

D.D. Namestnikova^{1, 7}, I.L. Gubskiy⁷, D.I. Salikhova⁴, G.E. Leonov⁴, K.K. Sukhinich⁵, P.A. Melnikov⁶, D.A. Vishnevskiy¹, E.A. Cherkashova⁷, A.N. Gabashvili^{2, 3}, T.B. Bukharova⁴, V.V. Burunova², T.Kh. Fatkhudinov⁴, V.P. Chekhonin^{1, 6}, L.V. Gubsky^{1, 7}, S.L. Kiselev^{3, 4}, D.V. Goldstein⁴, K.N. Yarygin²

¹ Pirogov Russian National Research Medical University, Moscow, Russian Federation

² Institute of Biomedical Chemistry, Moscow, Russian Federation

³ Vavilov Institute of General Genetics, Moscow, Russian Federation

⁴ Research Centre of Medical Genetics, Moscow, Russian Federation

⁵ Koltzov Institute of Developmental Biology, Moscow, Russian Federation

⁶ Serbsky Federal Medical Research Centre of Psychiatry and Narcology, Moscow, Russian Federation

⁷ Federal center of cerebrovascular pathology and stroke, Ministry of Health care of Russian Federation

Aim. Neural progenitor cells (NPC) are used for the development of cell therapies of neurological diseases. Their stereotaxic transplantation in the middle cerebral artery occlusion (MCAO) model imitating ischemic stroke results in symptom alleviation. However, exploration of less invasive transplantation options is essential, because stereotaxic transplantation is a complex procedure and can be applied to humans only by vital indications in a specialized neurological ward. The aim of the present study was to evaluate the efficacy of cell therapy of the experimental ischemic stroke by the intra-arterial transplantation of NPC. **Materials and methods.** NPC for transplantation (IPSC-NPC) were derived by two-stage differentiation of cells of a stable line of human induced pluripotent stem cells. Stroke modeling in rats was carried out by transitory 90 min endovascular MCAO by a silicon-tipped filament. NPC were transplanted 24 hours after MCAO. Repetitive magnetic resonance tomography of experimental animals was made with the Bruker BioSpin ClinScan tomograph with 7 Tl magnetic field induction. Animal survival rate and neurological deficit (using mNSS standard stroke severity scale) were evaluated at the 1st (before IPSC-NPC transplantation), 7th and 14th day after transplantation. Histological studies were carried out following standard protocols. **Results.** Intra-arterial transplantation of 7×10^5 IPSC-NPC in 1 ml at a constant 100 l/min rate in case of secured blood flow through the internal carotid artery did not cause brain capillary embolism, additional cytotoxic brain tissue edemas or other complications, while inducing increase of animal survival rate and enhanced revert of the neurological deficit. IPSC-NPC accumulation in brain after intra-arterial infusion was demonstrated. Some cells interacted with the capillary endothelium and probably penetrated through the blood-brain barrier. **Conclusion.** Therapeutic efficacy of the systemic, intra-arterial administration of NPC in ischemic stroke has been experimentally proven. A method of secure intra-arterial infusion of cell material into the internal carotid artery middle in rats has been developed and tested.

Key words: neural progenitor cells; induced pluripotent stem cells; cell therapy; ischemic stroke; middle cerebral artery occlusion model.

ВВЕДЕНИЕ

Нейральные прогениторные клетки (НПК) рассматриваются как один из клеточных типов, пригодных для разработки технологий клеточной терапии ишемического инсульта [1]. Несколько исследовательских групп, работавших с моделью транзиторной

окклюзии средней мозговой артерии (ОСМА) у крыс и мышей, показали, что стереотаксическая трансплантация аутологических, аллогенных и ксеногенных НПК непосредственно в ткань мозга снижает интенсивность симптомов экспериментального инфаркта мозга и ускоряет восстановление животных [1–3].

Однако стереотаксическое введение является сложной процедурой и для лечения болезней человека может быть применено только в специализированной клинике по жизненным показаниям, что делает необходимым исследование возможности менее травматичных способов трансплантации. Поэтому предклинические исследования препаратов на основе НПК должны включать оценку эффективности альтернативных способов трансплантации клеток, прежде всего их системного введения. В данной работе на модели ОСМА мы изучили эффекты внутриартериального введения НПК, полученных из линии индуцированных плюрипотентных стволовых клеток человека (ИПСК-НПК). Оценка эффектов клеточной терапии проводилась в течение первых двух недель после трансплантации. Была также исследована возможность эмболии мозговых капилляров при прохождении клеток через них и накопления меченых флуоресцентными метками трансплантированных клеток в мозге животных непосредственно после ОСМА.

МАТЕРИАЛЫ И МЕТОДЫ

Получение индуцированных плюрипотентных стволовых клеток

В экспериментах использовалась ранее полученная линия индуцированных плюрипотентных стволовых клеток [4]. Согласно протоколу, трансдукция фибробластов человека производилась с помощью лентивирусных векторов (LeGO-hOCT4, LeGO-hSOX2-IRES-GFP, LeGO-hc-Myс, LeGO-hKLF4) в количестве вирусных частиц на клетку (MOI) – 10; 10; 2,5 и 5 соответственно. В течение первой недели после инфекции в культуральную среду вносили 1 мМ вальпроевой кислоты (VPA) и 2 мМ ВIX-01294 (Sigma-Aldrich, США). На 5-й день после трансдук-

ции клетки открепляли, пересаживали в соотношении 1 : 12 на подложку из матригеля (BDBiosciences, США). Через 24 часа после посева производили замену среды на DMEM/F12 (Hyclone, США) с добавлением 20% заменителя сыворотки Knockout SR (Invitrogen, США), 0,1 мМ β-меркаптоэтанола (Sigma-Aldrich, США), 1% незаменимых аминокислот (Hyclone, USA), 4 нг/мл FGF-2 (PeproTech, США), 50 единиц/мл пенициллина и 50 мкг/мл стрептомицина (PanEco, Россия). Отдельные колонии механически отбирали и культивировали отдельно в среде TeSR-E8 (Stem Cell Technologies, Канада) на подложке из матригеля (BD Biosciences, США) (рис. 1, а).

Получение нейральных прогениторных клеток

Для получения нейральных прогениторных клеток из индуцированных плюрипотентных стволовых клеток культуры ИПСК обрабатывали раствором Версена (PanEco, Россия) и центрифугировали при 800 об/мин в течение 5 минут. Супернатант удаляли, а клеточный осадок переносили в новые чашки Петри диаметром 60 мм, покрытые матригелем (BD Biosciences, США). По достижении культурой 80% конфлюэнтности среду TeSR-E8 меняли на DMEM/F12 (Gibco, США) с 1% N2 (Gibco, США), 2 мМ глутамина (PanEco, РФ), 100 мг/л пенициллин-стрептомицина (PanEco, РФ), 10 мкМ SB431542 (Stemcell Technologies, США), 2 мкМ дорсоморфина (Stemcell Technologies, США). Среду заменяли через день. Через 10–14 дней в культуре начинали появляться розеткоподобные структуры. Затем полученную культуру пересевали на чашки Петри, покрытые матригелем (BD Biosciences, США) в плотности 250–400 тысяч клеток/см² и культивировали в среде DMEM/F12 (PanEco, РФ), содержащей

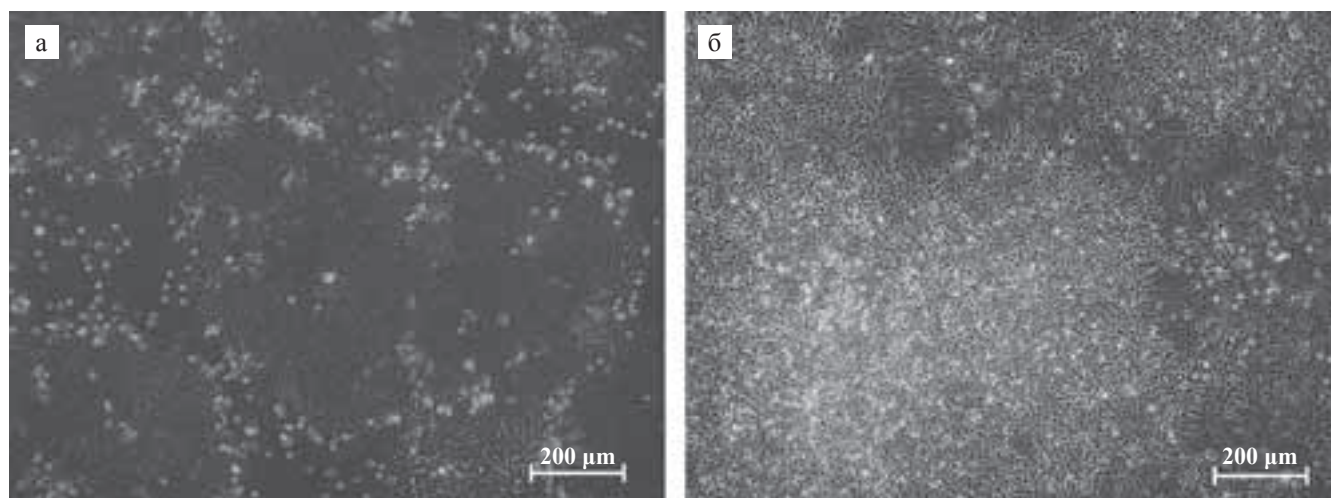


Рис. 1. Культуры ИПСК (а) и ИПСК-НПК (б), фазово-контрастная микроскопия

Fig. 1. Cultures of iPS (a) and iP5-NPC (б), phase-contrast microscopy

2% добавки B27 (Gibco, США), 2 mM глутамина (PanEco, РФ), 100 мг/л пенициллин-стрептомицина (PanEco, РФ), 10 нг/мл FGF-2 (ProSpec, Великобритания), 1 мкМ пурморфамин (Stemcell Technologies, США) в течение 14 суток, производя замену среды каждые 2 суток (рис. 1, б). Для подтверждения фенотипа культур ИПСК и ИПСК-НПК проводили иммуноцитохимическое окрашивание на стволовые и нейральные маркеры соответственно. Клетки фиксировали 4% раствором формальдегида (Merck KGaA, Германия) 10 минут при комнатной температуре, затем промывали фосфатно-солевым буфером, инкубировали в фосфатно-солевом буфере с 0,25% Triton X-100 (Sigma-Aldrich, США) и 1% бычьим сывороточным альбумином (AppliChem, Германия) 30 минут, а затем обрабатывали первичными антителами в течение ночи при +4 °С. Для ИПСК-НПК использовали антитела к белкам Pax6, Tubulin-III β , Nestin и SOX2, а для ИПСК – TRA-1-60, TRA-1-81, SSEA4, Oct4, Sox2, Nanog (Abcam, Великобритания). Затем клетки промывали фосфатно-солевым буфером и инкубировали с вторичными антителами, мечеными флуорохромами Alexa Fluor 488 anti-rabbit, Alexa Fluor 555 anti-mouse (Invitrogen, США) в темноте в течение 60 минут. Ядра окрашивали раствором DAPI (4,6-диамино-2-фенилиндол дигидрохлорид) 1 мкг/мл (Sigma-Aldrich, США) в фосфатно-солевом буфере. Для анализа использовали люминесцентный инвертированный микроскоп Axio Observer D1 с камерой AxioCam HRc (Carl Zeiss, Германия).

Для визуализации трансплантированных клеток была создана дополнительная группа животных, которым вводили ИПСК-НПК, трансдуцированные GFP2 согласно инструкциям фирмы-производителя с использованием лентивирусного вектора, экспрессирующего этот белок (LVT-TagGFP2, Evrogen, Российская Федерация). Вирусную суспензию добавляли в культуральную среду с полибренном 4 мкг/мл (Sigma-Aldrich, США). Через 12 часов клетки дважды промывали фосфатно-солевым раствором (PanEco, Российская Федерация) и производили смену среды, через 3 суток наблюдали экспрессию GFP2 с помощью флуоресцентной микроскопии. В день трансплантации трансдуцированные ИПСК-НПК дополнительно окрашивали флуоресцентным красителем PKH26 (Sigma-Aldrich, США) согласно инструкции производителя, предварительно сняв с подложки раствором Версена. Эффективность трансдукции белка GFP2 и окраски красителем PKH26 определяли методом проточной цитометрии. Количество клеток GFP2+ и PKH26+ составило 74,8 и 85,4% соответственно. Двойное флуоресцентное мечение позволяло более надежно идентифицировать донорские клетки в ткани реципиента.

Перед трансплантацией полученные клеточные суспензии, в том числе и немеченые ИПСК-НПК,

центрифугировали и дважды промывали физиологическим раствором. Для введения использовали суспензии клеток концентрацией 700 тыс. ИПСК-НПК в 1 мл физиологического раствора.

Лабораторные животные

Эксперимент проводился на самцах крыс линии Wistar весом 250–300 г. Источник получения крыс – ООО «АльКонди», Москва, Российская Федерация. Все манипуляции с лабораторными животными были одобрены локальным этическим комитетом ГБОУ ВПО «РНИМУ им. Н.И. Пирогова» (протокол № 140 от 15.12.2014) и выполнялись в соответствии с директивой 2010/63/EU Европарламента от 22.09.2010. Всем животным (n = 25) производилось моделирование экспериментального инфаркта мозга, после чего через 24 часа они случайным образом были разделены на экспериментальные группы: группу контроля (животные без терапии, n = 12) и группу с внутриартериальным введением ИПСК-НПК (n = 10). Оценка терапевтической эффективности после клеточной трансплантации производилась в течение 14 суток. Также была выделена дополнительная экспериментальная группа животных (n = 3), которым выполнили внутриартериальное введение ИПСК-НПК с флуоресцентными метками для последующей визуализации при гистологическом исследовании. В конце периода наблюдения животные выводились из эксперимента путем внутрибрюшинной инъекции летальной дозы хлоралгидрата.

Моделирование экспериментального инфаркта мозга

Моделирование инфаркта головного мозга производилось методом транзитной (90 мин) эндovasкулярной окклюзии правой средней мозговой артерии (ОСМА) филаментом с силиконовым наконечником (Doccol corporation, США; диаметр филамента 0,19 мм, длина 30 мм; диаметр наконечника 0,37 + 0,02 мм, длина наконечника 3–4 мм) по методу Koizunu и Yoshida [5] в модификации Longa [6]. Операция проводилась под общей ингаляционной анестезией 1,5–2% изофлураном на воздушной смеси и местным обезболиванием 1–2% раствором ропивакаина и предикацией 0,01 мл атропина сульфатом внутрибрюшинно. Во время манипуляции производился интраоперационный контроль внутрисосудистого положения филамента, а также ранняя детекция возможных осложнений ОСМА, при помощи магнитно-резонансной томографии по методике, описанной нами ранее [7]. После извлечения филамента и ушивания операционной раны животным вводилось по 2 мл физиологического раствора внутрибрюшинно и 0,2 мл гентамицина внутримышечно. Затем их

помещали в подогретую клетку для выхода из-под действия наркоза.

Внутриартериальная трансплантация ИПСК-НПК

Внутриартериальная трансплантация СК выполнялась через 24 часа после ОСМА. Операция выполнялась под ингаляционной анестезией, как описано выше. Операционная рана вновь открывалась. Правая (одноименная зоне инфаркта мозга) общая сонная артерия (ОСА), наружная (НСА) и внутренняя (ВСА) сонные артерии выделялись из окружающей фиброзной ткани и мышц. Микроклипсы накладывались на ОСА и ВСА, крыло-небная артерия оставалась перевязанной с момента выполнения первой операции по моделированию инсульта. Лигатура с НСА снималась, после чего через «пенек» НСА вставляли полиуретановый микрокатетер (Docol corporation, США; внешний диаметр 0,635 мм, внутренний диаметр 0,305 мм), заполненный физиологическим раствором. Катетер заводился до места вхождения ВСА в полость черепа, после чего клипса с ОСА снималась для обеспечения поддержания кровотока по ВСА во время трансплантации. Катетер подключали к 1-мл шприцу, заполненному суспензией 7×10^5 ИПСК-НПК. Шприц помещали в микроинжектор для обеспечения плавного введения клеточной суспензии со скоростью 100 мкл/мин. Описанные параметры для внутриартериального введения были определены нами ранее [8] и нацелены на предотвращение возникновения клеточной эмболии церебральных сосудов во время внутриартериальной трансплантации. После окончания введения на ОСА вновь накладывалась клипса, катетер извлекался, лигатура вокруг «пенька» НСА туго затягивалась. Рана вновь ушивалась прерывистым узловым швом.

Магнитно-резонансная томография

Магнитно-резонансная томография экспериментальных животных в динамике проводилась на МР-томографе ClinScan фирмы Bruker BioSpin с индукцией магнитного поля 7 Тл. Использовалась ингаляционная анестезия (1,5–2% изофлуран + 98% атмосферный воздух). МРТ-контроль положения филамента и геморрагических осложнений при моделировании инфаркта мозга осуществлялся сразу после введения филамента в просвет внутренней сонной артерии. МР-исследование включало в себя получение T2-взвешенных изображений (T2-ви) высокого разрешения (размер вокселя $0,1 \times 0,1 \times 0,3$ мм) и T1-взвешенных изображений (T1-ви) высокого разрешения (размер вокселя $0,125 \times 0,129 \times 0,2$ мм). Для оценки успешности моделирования экспериментального инфаркта мозга через 24 часа после ОСМА получали T2-взвешенные изображения

в аксиальной проекции. Для контроля за возникновением возможных эмболий церебральных сосудов до и после трансплантации стволовых клеток выполнялись и сопоставлялись диффузионно-взвешенные изображения (ДВИ) с построением карт измеряемого коэффициента диффузии (ИКД).

Оценка терапевтической эффективности

На 1 (до введения ИПСК-НПК), 7 и 14-е сутки после трансплантации оценивались выживаемость животных и неврологический дефицит с использованием стандартной шкалы оценки тяжести инсульта mNSS (Modified Neurological Severity Scores) для грызунов [9]. Данная шкала включает оценку моторных нарушений (степени пареза, мышечного тонуса и экстрапирамидных расстройств), чувствительности (поверхностной и глубокой), рефлексов и координации движений.

Гистологическое исследование

Животных выводили из эксперимента с помощью летальной дозы хлоралгидрата через час после внутриартериального введения меченных флуоресцентными метками ИПСК-НПК. Затем проводили транскардиальную перфузию 4% параформальдегидом на фосфатно-солевом буфере (0.1 М PBS). Мозг извлекали и сутки хранили в том же фиксаторе, после чего отмывали в PBS и помещали в 30% сахарозу. Фронтальные срезы мозга толщиной 40 мкм получали с помощью микротомы с замораживающим столиком. Срезы монтировали на предметные стекла, инкубировали в растворе 4,6-диамино-2-фенилиндол дигидрохлорид (DAPI, 1:1000, Sigma) 10 минут и заключали в глицерин под покровное стекло. Микрофотографии получали с помощью лазерного сканирующего конфокального микроскопа Nikon A1R MP+.

Статистический анализ полученных данных

Статистический анализ выполнялся в программе IBM SPSS Statistics 23.0. Уровень значимости был выбран $p < 0,05$. Выживаемость животных оценивалась при помощи метода Каплана–Мейера с использованием Log Rank теста для сравнения двух групп. Оценку динамики изменения неврологического дефицита производили с использованием общей линейной модели с повторными измерениями.

РЕЗУЛЬТАТЫ

Анализ ИПСК и ИПСК-НПК

Проведенный иммуноцитохимический анализ показал наличие маркеров плюрипотентности TRA-1-60, TRA-1-81, SSEA4, Oct4, Sox2, Nanog у линии ИПСК, данные представлены на рис. 2. Положи-




Рис. 2. Экспрессия маркеров плюрипотентности в культуре ИПСК: а – A-OCT4; б – SSEA4; в – TRA-1-81; г – совмещение изображений а–в; д – NANOG; е – TRA-1-81; ж – совмещение изображений д–ж; и – Sox2; к – TRA-1-81; л – избирательная окраска клеточных ядер красителем DAPI

Fig. 2. Expression of pluripotency markers in iPS culture: а – A-OCT4; б – SSEA4; в – TRA-1-81; г – merge of images а–б; д – NANOG; е – TRA-1-81; ж – merge of images д–ж; и – Sox2; к – TRA-1-81; л – staining of cell nuclei by the DAPI dye

тельное окрашивание на эти маркеры подтверждает плюрипотентный фенотип клеток и возможность их дифференцировки в нейрональном направлении. Полученная линия ИПСК-НПК экспрессировала маркеры нейральных стволовых клеток Pax6, Nestin и SOX2 и нейральный tubulin-III β , что подтверждает успешность дифференцировки (рис. 3).

Оценка безопасности внутриартериального введения ИПСК-НПК

Всем животным через 24 ч после операции ОСМА выполнялось МРТ-исследование для подтверждения успешного моделирования инфаркта головного мозга. Пример получаемых T2-взвешенных изобра-

жений представлен на рис. 4, а. Для детектирования возможной эмболии церебральных сосудов при внутриартериальном введении ИПСК-НПК выполнялось МРТ-исследование с получением и сопоставлением диффузионно-взвешенных изображений головного мозга животных до и после клеточной трансплантации. Примеры получаемых диффузионно-взвешенных МРТ-изображений представлены на рис. 4, б–д. Внутриартериальная трансплантация в дозе 700 тыс. ИПСК-НПК в 1 мл физиологического раствора, с равномерной скоростью 100 мкл/мин и поддержанием кровотока по внутренней сонной артерии не вызывала появления новых зон цитотоксического отека вещества головного мозга ни у одного из исследуемых животных, что подтверждает безопасность

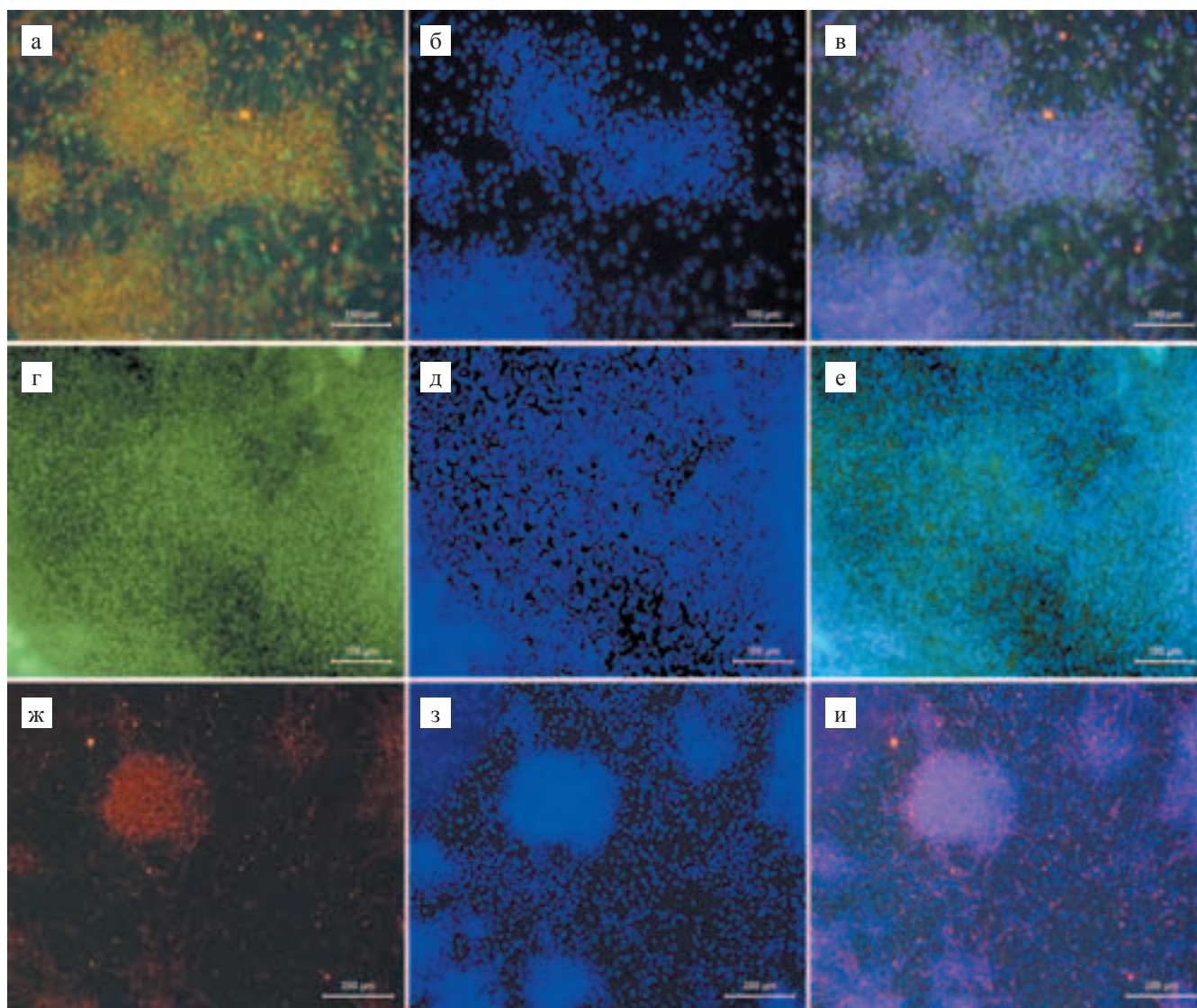


Рис. 3. Экспрессия нейральных маркеров в культуре ИПСК-НПК: а – распределение Nestin + Sox2; в – совмещение изображений а–б; г – Pax6; е – совмещение изображений г–д; ж – Tubulin-III β ; и – совмещение изображений ж–з; б, д, з – избирательная окраска клеточных ядер красителем DAPI

Fig. 3. Expression of neural markers in iPS-NPC culture: а – distribution of Nestin + Sox2; в – merge of а–б; г – Pax6; е – merge of г–д; ж – Tubulin-III β ; и – merge of ж–з; б, д, з – staining of cell nuclei by the DAPI dye

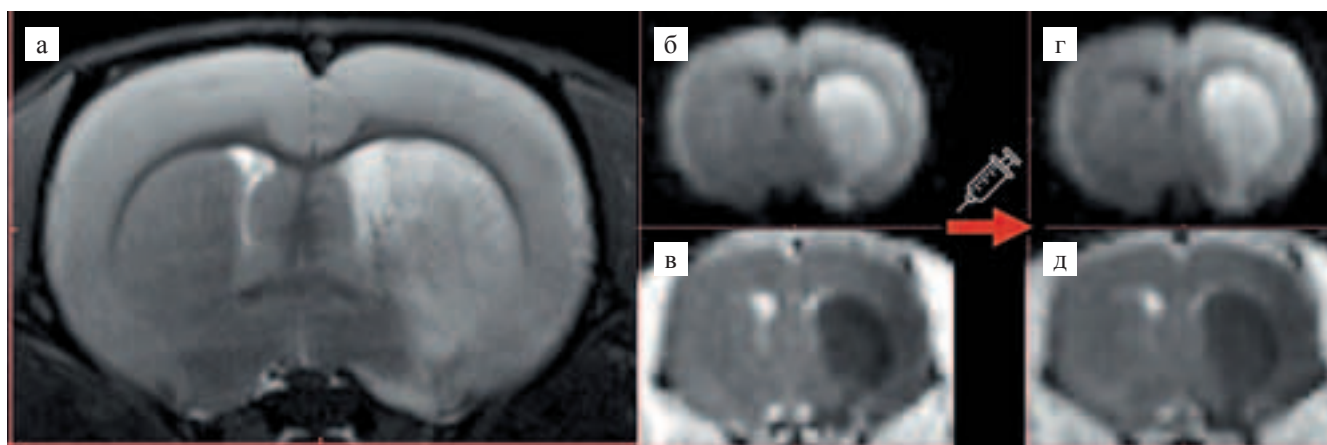


Рис. 4. МРТ-исследование головного мозга крысы после моделирования экспериментального инфаркта мозга: а – пример T2-взвешенного МРТ-изображения головного мозга крысы на 1-е сутки наблюдения после ОСМА. Гиперинтенсивные (светлые) участки соответствуют зоне инфаркта мозга; б–в – примеры МРТ-изображений головного мозга крысы до трансплантации; г–д – МРТ-изображения того же животного через 10 минут после внутриа­териального введения. Не визуализируются новые участки цитотоксического отека вещества головного мозга, что свидетельствует об отсутствии эмболических осложнений; б, г – диффузионно-взвешенные изображения; в, д – карты измеряемого коэффициента диффузии

Fig. 4. MRI of rat brain after experimental stroke modeling: a – an example of T2-weighted MRI image of a rat brain 1 day after MCAO. Hyperintensive (light) areas correspond to the area of cerebral infarction; б–в – examples of MRI images of rat brain before transplantation; г–д – MRI of the same animal 10 minutes after intra-arterial injection. New sites of cytotoxic edema of the brain substance are not visualized, which indicates the absence of embolic complications; б, г – diffusion-weighted images; в, д – apparent diffusion coefficient

указанных параметров введения для данного типа клеток.

Оценка выживаемости животных

На рис. 5, а, представлены кривые выживаемости животных Каплана–Мейера. При попарном сравнении двух групп наблюдения было выявлено достоверно значимое улучшение выживаемости животных в группе с внутриа­териальным введением ИПСК-НПК по сравнению с группой контроля ($p < 0,05$).

Оценка неврологического дефицита

Была оценена динамика изменения неврологического дефицита животных по шкале mNSS на 1 (до трансплантации), 7, 14-е сутки методом общей линейной модели с повторными измерениями (рис. 5, б). Динамика изменения нормированного (к первым суткам) неврологического дефицита животных за все время наблюдения достоверно отличается между экспериментальными группами ($p < 0,05$). В ходе дальнейшего попарного сравнения экспериментальных групп было выявлено достоверно значимое уменьшение выраженности неврологического дефицита для группы животных с внутриа­териальным введением ИПСК-НПК ($p < 0,05$) как уже на 7-е, так и на 14-е сутки наблюдения по сравнению с группой контроля. Полученные данные свидетельствуют о более быстром и эффективном восстанов-

лении животных в ответ на проводимую клеточную терапию.

Гистологическое исследование

После введения в правую внутреннюю сонную артерию ИПСК-НПК было выполнено гистологическое исследование головного мозга крыс для визуализации GFP-положительных клеток, меченных также липофильным трекером РКН26. Через 1 час после трансплантации клетки распределялись в правом полушарии в области коры и базальных ядер (в зоне кровоснабжения правой внутренней сонной артерии) и визуализировались вдоль внутренней стенки церебральных сосудов как в зоне инфаркта мозга, так и по периферии.

ОБСУЖДЕНИЕ

Данная работа выполнена на НПК, полученных из человеческих ИПСК по оригинальной методике. Производство НПК из ИПСК весьма перспективно, поскольку, во-первых, отсутствуют легальные и морально-этические проблемы, связанные с выделением НПК из фетального материала, и во-вторых, в перспективе для получения НПК для биомедицинских приложений могут быть использованы линии ИПСК из банков таких линий. В настоящее время делается серьезная попытка создать всемирный регистр линий плюрипотентных клеток человека, куда должны быть включены все должным образом охарактеризованные

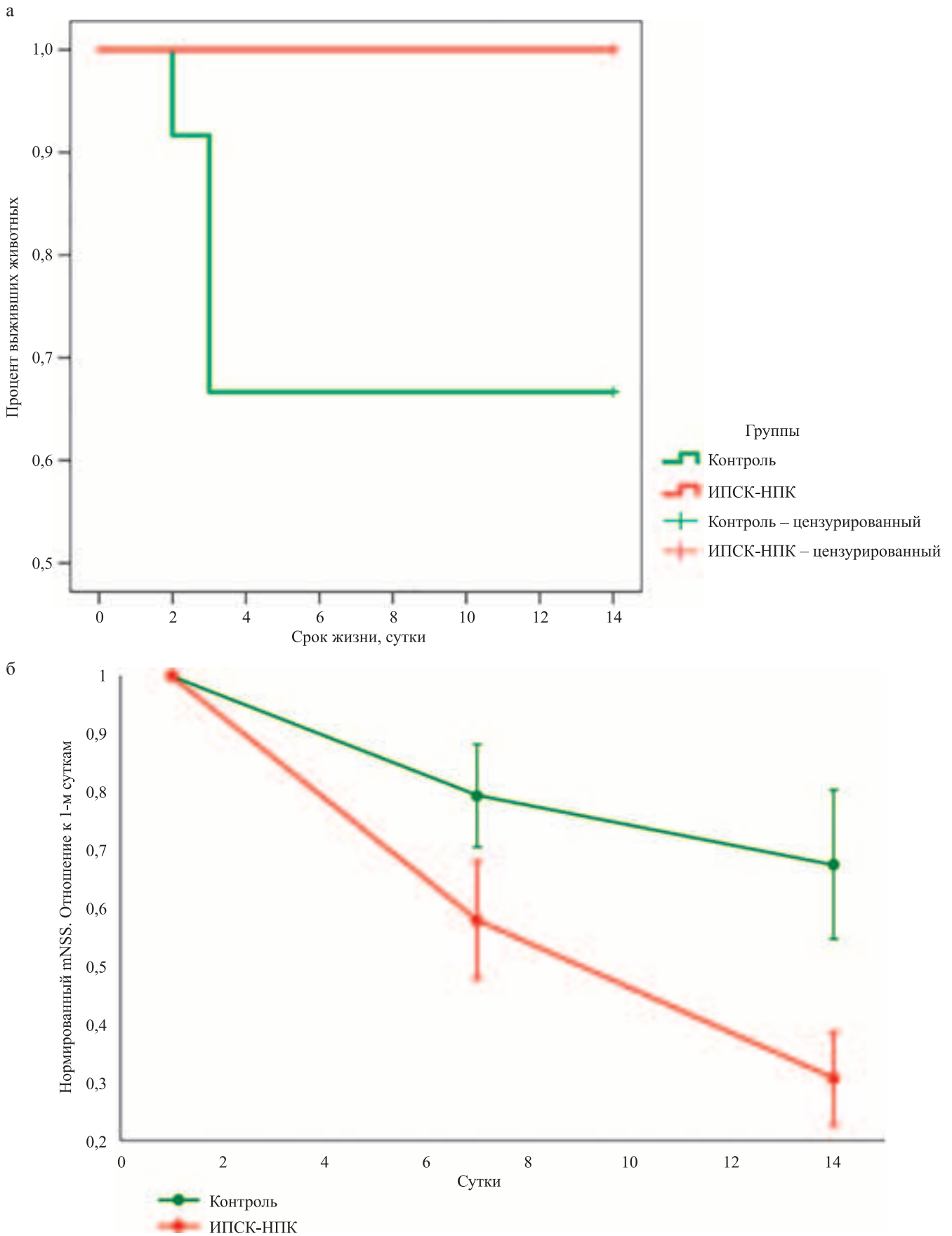


Рис. 5. Кривые выживаемости Каплана–Мейера (а) и изменения неврологического дефицита по шкале mNSS (б) для животных группы контроля и группы с внутриартериальным введением ИПСК-НПК

Fig. 5. Kaplan–Meier survival curves (a) and neurological deficit changes according to mNSS scale score (б) of animals of the control group and the group with intra-arterial injection of iPS-NPC

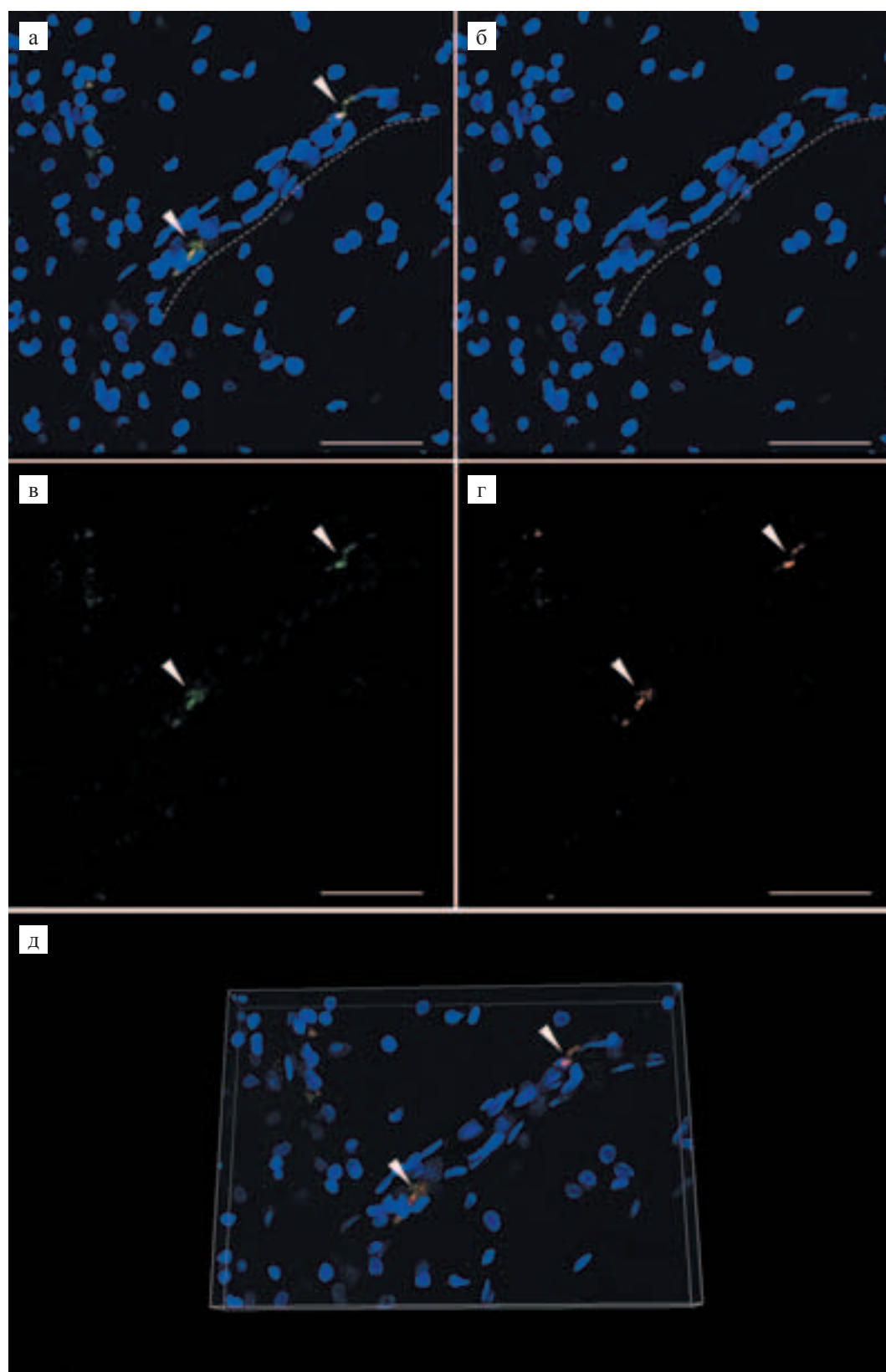


Рис. 6. Визуализация ИПСК-НПК в сосудах мозга реципиента через час после внутриартериального введения: а – GFP + ИПСК-НПК, меченные липофильным красителем РКН26 в сосудах мозга реципиента; пунктиром отмечен сосуд; б – DAPI; в – GFP; г – РКН26; масштаб: 50 мкм; д – 3D-визуализация клеток в сосуде; параметры изображения: ширина 218,71 мкм, высота 152,50 мкм, толщина 20 мкм; стрелками отмечены трансплантированные клетки

Fig. 6. Visualization of iPS-NPC in the vessels of the recipient's brain one hour after intra-arterial administration: а – GFP + iPS-NPC, labeled with a lipophilic dye PKH26 in the intracranial vessels of the recipient's brain; dotted line marks the vessel; б – DAPI; в – GFP; г – PKH26; scale bar: 50 μm ; д – 3D-visualization of cells in the vessel; image parameters: width 218.71 μm , height 152.50 μm , thickness 20 μm ; arrows mark the transplanted cells

линии человеческих ИПСК и эмбриональных стволовых клеток [10]. Постоянное совершенствование методов получения ИПСК, направленное на гарантированную элиминацию остатков использованных для трансфекции векторов и исключение применения ксенобелков, приведет к значительно более широкому использованию производных плюрипотентных клеток для создания терапевтических препаратов и тканеинженерных конструкций.

Проведенное исследование показывает, что внутриартериальное введение ИПСК-НПК непосредственно после имитирующей клинический эпизод острой фокальной ишемии головного мозга операции транзитной ОСМА снижает ассоциированную с ОСМА смертность животных и способствует ускоренному восстановлению их неврологического статуса. Таким образом, впервые получено экспериментальное подтверждение того, что терапевтическая активность НПК проявляется при системной трансплантации при их доставке по артерии, снабжающей кровью зону ишемического повреждения мозга. По данным МРТ, проводившейся до и после введения клеток, внутриартериальное введение ИПСК-НПК не вызывает эмболии мозговых сосудов и в этом отношении безопасно. Полученные данные придают практический смысл дальнейшим предклиническим исследованиям по клеточной терапии инсульта с использованием НПК, так как по сравнению со стереотаксическим введением внутриартериальная трансплантация – это относительно простая процедура.

Продемонстрировано накопление GFP и РКН-26 меченных ИПСК-НПК в мозге непосредственно после их внутриартериальной инфузии. Через час клетки визуализируются внутри сосудов и контактируют с эндотелиоцитами. Анализ гистологических изображений показывает, что некоторые клетки располагаются внутри сосудов, другие – в их стенках. Возможно, происходит миграция ИПСК-НПК вдоль внутренней поверхности эндотелия мозговых сосудов.

Ранее сообщалось, что терапевтическая активность стереотаксически трансплантированных НПК в модели ОСМА включает как паракринный, так и замещающий эффекты [1, 11, 12]. Мы регистрировали эффекты уже через неделю после трансплантации, когда трансплантированные НПК еще не могли дифференцироваться и встроиться в ткань мозга реципиента. Поэтому наблюдавшееся снижение смертности и улучшение неврологического статуса обусловлены, скорее всего, паракринным действием ИПСК-НПК. Механизмы действия ИПСК-НПК при их внутриартериальном введении крысам после транзитной ОСМА требуют дальнейшего изучения. В частности, необходимо исследовать распределение и возможную дифференцировку трансплантированных клеток в организме реципиента.

ЗАКЛЮЧЕНИЕ

В данном исследовании было получено экспериментальное подтверждение терапевтической эффективности ИПСК-НПК при ишемическом инсульте при системной, внутриартериальной трансплантации. Был отработан и протестирован метод безопасной внутриартериальной инфузии клеточного материала в бассейн внутренней сонной артерии у крыс, позволяющий избежать эмболических осложнений. После внутриартериальной трансплантации улучшалась выживаемость лабораторных животных, уменьшалась степень выраженности неврологического дефицита и объем очага инфаркта мозга. Через час трансплантации введенные клетки визуализировались внутри сосудов, что позволяет предположить возможность их дальнейшей миграции через гемато-энцефалический барьер. Полученные результаты делают целесообразным дальнейшее изучение эффективности и механизмов действия ИПСК-НПК при системной трансплантации.

Работа выполнена с использованием центра коллективного пользования «Медицинские нанобиотехнологии» ФГБОУ ВО «Российский национальный исследовательский медицинский университет имени Н.И. Пирогова» Минздрава России при финансовой поддержке Министерства образования и науки Российской Федерации (проект № 14.604.21.0184 RFMEFI60417X0184). Гистохимия выполнена в рамках Программы фундаментальных научных исследований государственных академий наук на 2013–2020 г., тема 0518-2018-0005.

This work was financially supported by the Ministry of Education and Science of the Russian Federation (project no. № 14.604.21.0184 RFMEFI60417X0184). Histochemistry was performed within the framework of the Program for Basic Research of State Academies of Sciences for 2013–2020, Theme 0518-2018-0005.

Авторы заявляют об отсутствии конфликта интересов.

The authors declare no conflict of interest.

СПИСОК ЛИТЕРАТУРЫ / REFERENCES

1. Sinden JD, Hicks C, Stroemer P, Vishnubhatla I, Corsteling R. Human Neural Stem Cell Therapy for Chronic Ischemic Stroke: Charting Progress from Laboratory to Patients. *Stem Cells Dev.* 2017; 26 (13): 933–947. doi: 10.1089/scd.2017.0009.
2. Oki K, Tatarishvili J, Wood J, Koch P, Wattananit S, Mine Y et al. Human-induced pluripotent stem cells form functional neurons and improve recovery after grafting in stroke-damaged brain. *Stem Cells.* 2012; 30 (6): 1120–1133. doi: 10.1002/stem.1104.
3. Polentes J, Jendelova P, Cailleret M, Braun H, Romanuk N, Tropel P et al. Human induced pluripotent stem

- cells improve stroke outcome and reduce secondary degeneration in the recipient brain. *Cell Transplant.* 2012; 21 (12): 2587–2602. doi: 10.3727/096368912X653228.
4. Nekrasov ED, Vigont VA, Klyushnikov SA, Lebedeva OS, Vassina EM, Bogomazova AN et al. Manifestation of Huntington's disease pathology in human induced pluripotent stem cell-derived neurons. *Mol Neurodegener.* 2016; 11: 27. doi: 10.1186/s13024-016-0092-5.
 5. Koizumi J-i, Yoshida Y, Nakazawa T, Ooneda G. Experimental studies of ischemic brain edema 1. A new experimental model of cerebral embolism in rats in which recirculation can be introduced in the ischemic area. *No-sotchu.* 1986; 8 (1): 1–8. doi: 10.3995/jstroke.8.1.
 6. Longa EZ, Weinstein PR, Carlson S, Cummins R. Reversible middle cerebral artery occlusion without craniectomy in rats. *Stroke.* 1989; 20 (1): 84–91.
 7. Gubskiy IL, Namestnikova DD, Cherkashova EA, Chekhonin VP, Baklaushev VP, Gubsky LV et al. MRI Guiding of the Middle Cerebral Artery Occlusion in Rats Aimed to Improve Stroke Modeling. *Transl Stroke Res.* 2018; 9 (4): 417–425. doi: 10.1007/s12975-017-0590-y.
 8. Namestnikova D, Gubskiy I, Gabashvili A, Sukhinich K, Melnikov P, Vishnevskiy D et al. MRI evaluation of frequent complications after intra-arterial transplantation of mesenchymal stem cells in rats. *Journal of Physics: Conference Series.* 2017; 886 (1): 012012.
 9. Boltze J, Kowalski I, Geiger K, Reich D, Gunther A, Buhrle C et al. Experimental treatment of stroke in spontaneously hypertensive rats by CD34+ and CD34- cord blood cells. *Ger Med Sci.* 2005; 3: Doc09.
 10. Seltmann S, Lekschas F, Muller R, Stachelscheid H, Bittner MS, Zhang W et al. hPSCreg – the human pluripotent stem cell registry. *Nucleic Acids Res.* 2016; 44 (D1): D757–63. doi: 10.1093/nar/gkv963.
 11. Liu J. Induced pluripotent stem cell-derived neural stem cells: new hope for stroke? *Stem Cell Res Ther.* 2013; 4 (5): 115. doi: 10.1186/sert326.
 12. von Kummer R, Broderick JP, Campbell BC, Demchuk A, Goyal M, Hill MD et al. The Heidelberg Bleeding Classification: Classification of Bleeding Events After Ischemic Stroke and Reperfusion Therapy. *Stroke.* 2015; 46 (10): 2981–2986. doi: 10.1161/STROKE-AHA.115.010049.

Статья поступила в редакцию 2.10.2018 г.
The article was submitted to the journal on 2.10.2018