

DOI: 10.15825/1995-1191-2015-3-65-69

СЛУЧАЙ УСПЕШНОГО ПРИМЕНЕНИЯ ЭКСТРАКОРПОРАЛЬНОЙ МЕМБРАННОЙ ОКСИГЕНАЦИИ ПРИ КРИТИЧЕСКОМ МИТРАЛЬНОМ СТЕНОЗЕ С ТРОМБОЗОМ ЛЕВОГО ПРЕДСЕРДИЯ

С.А. Белаш^{1, 2}, Н.Ю. Хананов¹, Е.С. Думаньян¹, А.А. Скопец¹, И.И. Якуба^{1, 2},
К.О. Барбухатти^{1, 2}

¹ ГБУЗ «Научно-исследовательский институт – Краевая клиническая больница № 1 имени профессора С.В. Очаповского» Министерства здравоохранения Краснодарского края, Краснодар, Российская Федерация

² ГБОУ ВПО «Кубанский государственный медицинский университет» Минздрава России, кафедра кардиохирургии и кардиологии ФПК и ППС, Краснодар, Российская Федерация

Процедура ЭКМО рассматривается либо как «мост» к восстановлению функции органа, либо как «мост» к трансплантации органа. Если же надежды на восстановление функции сердца или легких нет, а возможность их трансплантации отсутствует, то рассматривать подключение ЭКМО бессмысленно. В данном сообщении мы приводим случай успешного применения ЭКМО у пациентки 55 лет в терминальной стадии критического митрального стеноза с тромбозом левого предсердия и фракцией выброса левого желудочка (ФВ ЛЖ) 16%. После 4 дней перфузии на фоне выраженной положительной динамики пациентке было успешно выполнено протезирование митрального клапана и тромбэктомия из левого предсердия. Через 5 суток после операции отключена ЭКМО. На момент выписки из стационара ФВ ЛЖ составляла 43%. **Выводы:** ЭКМО может более широко применяться в кардиохирургической практике.

Ключевые слова: трансплантация сердца, экстракорпоральная мембранная оксигенация.

THE CASE OF SUCCESSFUL APPLICATION OF EXTRACORPOREAL MEMBRANE OXYGENATION IN CRITICAL MITRAL STENOSIS WITH THROMBOSIS OF THE LEFT ATRIUM

S.A. Belash^{1, 2}, N.Y. Khananov¹, E.S. Dumanyan¹, A.A. Skopets¹, I.I. Yakuba^{1, 2},
K.O. Barbukhatti^{1, 2}

¹ Scientific Research Institution – S.V. Ochapovsky Regional Clinical Hospital № 1, Krasnodar, Russian Federation

² Department of Cardiosurgery and Cardiology of Kuban State Medical University, Krasnodar, Russian Federation

Extracorporeal membrane oxygenation is considered either as a linking procedure restoring functioning of an organ or as a link to organ grafting. If there is no expectancy to bring back pulmonary or cardiac functioning and grafting is out of feasibility, one should consider ECMO to be meaningless. In this paper we have demonstrated a successful application of ECMO in a 55 y. o. female patient with terminal stage of critical mitral valve stenosis with left atrial thrombus and her left ventricular ejection fraction (LVEF) was 16%. Following 4-day perfusion due to a noticeable positive dynamics the patient underwent mitral valve replacement and LA thrombus removal. In five days after the surgery ECMO was disconnected. At discharge LV ejection fraction was 43%. **Conclusions:** we believe ECMO should be more widely applied in cardiac surgery.

Key words: heart transplantation, extracorporeal membrane oxygenation.

Для корреспонденции: Белаш Сергей Александрович. Адрес: 350086, г. Краснодар, ул. 1 Мая, 167. Тел.: раб. (861) 252-87-32, моб. (918) 482-44-40. E-mail: belasha@yahoo.com.

For correspondence: Belash Sergey Alexandrovich. Address: 350086, Krasnodar, 1 May str., 167. Tel.: (861) 252-87-32, (918) 482-44-40. E-mail: belasha@yahoo.com.

ВВЕДЕНИЕ

Проблема лечения острой дыхательной недостаточности как осложнение основного заболевания остается актуальной и не решенной до конца. Искусственная вентиляция легких, безусловно, самый доступный, эффективный и основной метод лечения подобных состояний. Однако, несмотря на постоянное совершенствование и режимов ее проведения, и дыхательной аппаратуры, далеко не всегда удается достигнуть разрешения патологии. Именно в этих случаях возрастает роль экстракорпоральной мембранной оксигенации (ЭКМО) как единственно возможного и наиболее эффективного метода лечения больного. В 1972 г. J.D. Hill в США впервые успешно применил процедуру ЭКМО с полным выздоровлением пациента [1]. С этого времени постепенно данная методика уверенно заняла свою нишу в решении сложных как пульмональных, так и кардиальных проблем, когда все терапевтические и инвазивные методы оказываются бесперспективными. На протяжении последующих 15–20 лет, несмотря на откровенные неудачи, технология проведения ЭКМО постоянно развивалась, совершенствовались варианты подключения, режимы проведения, контроль за антикоагуляцией. В итоге по мере накопления опыта в настоящий момент мы имеем высокоэффективный метод спасения жизни больного. Именно благодаря своей высокой эффективности в лечении не только нарушений оксигенации, но и сердечно-легочной недостаточности на замену термину ЭКМО пришел новый, более оправданный и обоснованный термин *extracorporeal life support (ECLS)* – экстракорпоральная поддержка жизни. В настоящий момент основным показанием к подключению ЭКМО при кардиальных проблемах является острая сердечная недостаточность, которая может развиваться после кардиохирургической коррекции (нет возможности отключить искусственное кровообращение), после трансплантации сердца, легкого или комплекса «сердце-легкие». Кроме того, ЭКМО эффективна при миокардитах и кардиомиопатиях как дополнение к сердечно-легочной реанимации. С тактической точки зрения процедура ЭКМО рассматривается либо как «мост» к восстановлению функции органа, либо как «мост» к трансплантации органа. Если же надежды на восстановление функции сердца или легких нет, а возможность их трансплантации отсутствует, то рассматривать подключение ЭКМО бессмысленно.

ЦЕЛЬ

В данном сообщении мы хотели бы представить случай успешного применения экстракорпоральной мембранной поддержки жизни у пациентки с критическим митральным стенозом и тромбозом левого

предсердия с последующим ее полным выздоровлением. Особенность этого случая заключается в том, что подключение ЭКМО осуществляли у больной с фракцией выброса левого желудочка (ФВ ЛЖ) 16%, некорригированной хирургической патологией и с полным отсутствием вероятности восстановления нормального функционирования сердца. В то же время рассматривать в этой ситуации ЭКМО как мост к трансплантации сердца нам также не представлялось возможным в связи с наличием тяжелой пневмонии у пациентки, в условиях которой применение иммуносупрессии в посттрансплантационном периоде с большой долей вероятности могло бы привести к сепсису с крайне высоким риском неблагоприятного исхода.

КЛИНИЧЕСКИЙ СЛУЧАЙ

Пациентка М. 55 лет доставлена в ККБ № 1-ЦГХ по линии санавиации реанимационной бригадой. Из анамнеза известно, что больная в течение предыдущих трех недель проходила лечение в стационаре по месту жительства с диагнозом «хроническая ревматическая болезнь сердца; вторичный инфекционный эндокардит митрального клапана 3-й степени активности на фоне критического митрального стеноза». При поступлении в реанимационное отделение нашей клиники состояние терминальное, контакту недоступна. Кожные покровы бледные, холодные, с резко выраженным акроцианозом. На ИВЛ ($FiO_2 - 100\%$, ПДКВ – 10 мм вод. ст.). Гемодинамика нестабильная на фоне нарастающих доз комбинированной инотропной поддержки: адреналин $0,2 \rightarrow 0,3 \rightarrow 0,5$ мкг/кг/мин, допамин $8 \rightarrow 12 \rightarrow 15$ мкг/кг/мин. Артериальное давление $70-80/36-50$ мм рт. ст., ЦВД – $18-22$ мм рт. ст. Анурия. Биохимический анализ крови: АСТ – 1700 Ед./л, АЛТ – 846 Ед./л, глюкоза $2,5$ ммоль/л, мочевины 24 ммоль/л, креатинин 256 ммоль/л. В анализе газового состава артериальной крови отмечается лактат-ацидоз до 20 ммоль/л, рН $7,0$, ВЕ – 17 , pO_2 , 57 мм рт. ст. По данным ЭХО-КС: ФВ – 16% , КДР ЛЖ 46 мм, площадь митрального отверстия $0,6$ см², пиковый трансмитральный градиент давления 56 мм рт. ст., средний – 23 мм рт. ст., левое предсердие в 4-камерной позиции 76×80 мм, визуализируется тромб левого предсердия размерами 65×78 мм. ЭКГ – тахисистолическая форма фибрилляции предсердий с частотой желудочковых сокращений 146 в минуту. Выполнена компьютерная томография органов грудной клетки: двусторонняя полисегментарная пневмония.

Учитывая критическое состояние больной и нестабильную гемодинамику, принято решение о проведении веноартериальной экстракорпоральной мембранной оксигенации как единственно возможного метода лечения. Налажена периферическая

ЭКМО пункционным методом по схеме «правая бедренная вена – левая бедренная артерия» с ретроградной перфузией левой нижней конечности через шунт от артериальной линии (рис. 1, 2). Артериальные канюли 15 Fr проксимально и 6 Fr дистально. Венозная канюля 21 Fr. Производительность 4,0 л/мин с FiO_2 50%. Ежечасный контроль активированного времени свертывания крови с целевым показателем 160–180 с. Параллельно продолжена ИВЛ с постепенным снижением содержания кислорода во вдыхаемой смеси: FiO_2 60 → 50 → 40%, ПДКВ 5 см вод. ст., f_i 12–10 в мин, при этом V_i 550–600 мл. После начала перфузии сразу отключен адреналин, продолжена инфузия допамина в дозе 8 мкг/кг/мин. Гемодинамика на этом фоне стабилизировалась на уровне АД 87/46–93/53 мм рт. ст., ЦВД 6–8 мм рт. ст., ЧСС 67–70/мин.

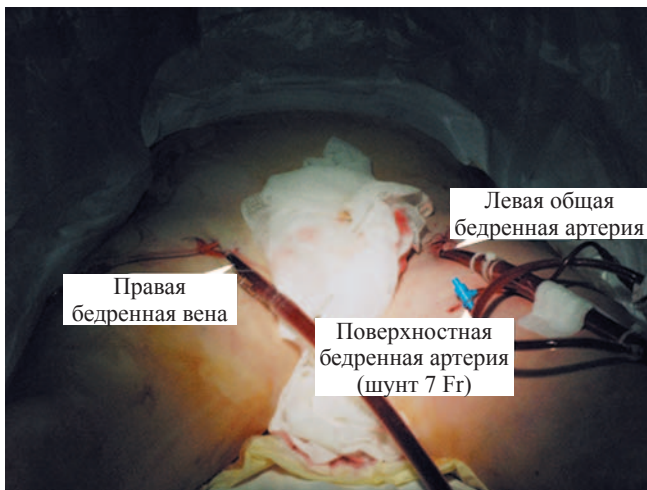


Рис. 1. Внешний вид периферической канюляции при ЭКМО

Fig. 1. Peripheral ECMO cannulation

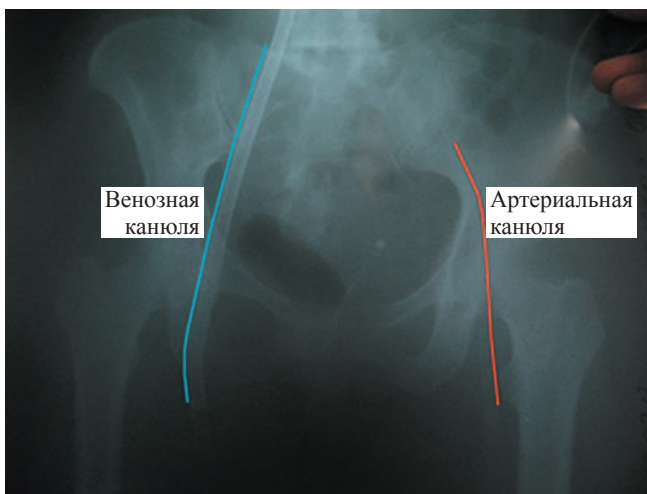


Рис. 2. Рентгенография таза после подключения ЭКМО

Fig. 2. Pelvis X-ray after ECMO was instituted

На вторые сутки функционирования ЭКМО отмечена явная положительная динамика: пациентка пришла в сознание, полностью ориентирована в пространстве и времени. Появился диурез с постепенным полным восстановлением адекватного темпа. К концу вторых суток работы ЭКМО больная экстубирована, начат самостоятельный прием пищи. Более чем в три раза снизились уровень печеночных ферментов и азотемии.

Учитывая выраженную положительную динамику в состоянии пациентки, невозможность выполнения трансплантации сердца в условиях существующей двусторонней полисегментарной пневмонии в связи с крайне высоким риском развития септического состояния в посттрансплантационном периоде, принято решение о проведении оперативного вмешательства – коррекции митрального порока с тромбэктомией из левого предсердия. Также это решение было продиктовано отсутствием у пациентки перспектив дальнейшего пребывания на ЭКМО без каких-либо активных хирургических действий. Ведь надежды на восстановление адекватной внутрисердечной гемодинамики без устранения митрального стеноза и тромбэктомии из левого предсердия не было.

Операция выполнена на 4-е сут пребывания пациентки на ЭКМО. Доступ – срединная стернотомия. Подключение искусственного кровообращения (ИК) по схеме «аорта – верхняя полая вена – нижняя полая вена». Кардиopleгия «Кустодиол». Гипотермия 32 °С. Доступ к митральному клапану по Карпантье. Из левого предсердия удален тромб бурого цвета размерами 6,5 × 8 см. Ушко левого предсердия лигировано. Выполнено протезирование митрального клапана механическим протезом «Carbomedics» 29 мм. Из каждой плевральной полости эвакуировано по 700 мл серозного экссудата. Стандартное окончание операции. Время ИК составило 60 мин, время пережатия аорты – 45 мин. Время операции – 2 ч 25 мин. Сразу по окончании ИК возобновлена ЭКМО с производительностью 4 л/мин.

Послеоперационный период протекал гладко. В сознании через 2 ч после операции. Гемодинамика стабильная на фоне инфузии допамина 5 мкг/кг/мин. Экстубация на 2-е сут после операции. Диурез адекватный. Не температурит. Лейкоцитоза нет. В первые сутки после операции по данным ЭХО-КС ФВ ЛЖ 10%. Однако через трое суток отмечается увеличение ФВ ЛЖ до 18%. Учитывая прирост сократительной способности миокарда, адекватный темп диуреза, самостоятельное дыхание, нормализацию показателей азотемии и печеночных ферментов, принято решение об отключении ЭКМО. Постепенно, на 7-е сут, экстракорпоральная мембранная оксигенация пре-

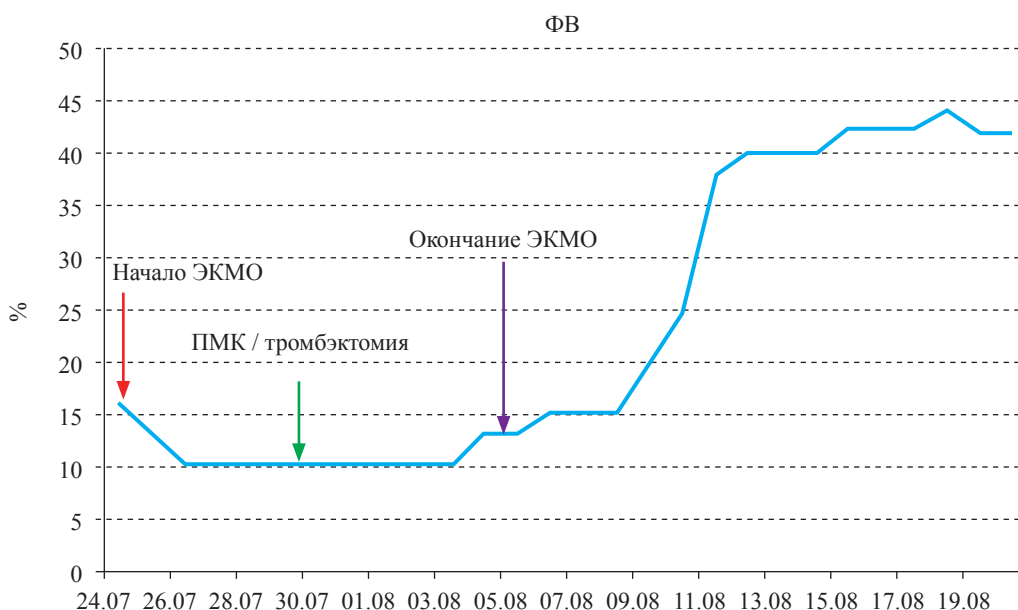


Рис. 3. Динамика ФВ ЛЖ за время госпитализации

Fig. 3. Dynamics of LVEF during hospitalization

кращена при стабильной гемодинамике на фоне инфузии адреналина 0,2 мкг/кг/мин и допамина в дозе 5 мкг/кг/мин. Общая длительность ЭКМО составила 12 сут. К моменту окончания ЭКМО ФВ ЛЖ составила 34%. В последующие дни сохранялся адекватный темп диуреза, pO_2 в артериальной крови на самостоятельном дыхании 105–115 мм рт. ст., уровень лактата в артериальной крови 2,1 ммол/л. Начаты занятия лечебной физкультурой и дыхательной гимнастикой.

На 27-е сут от момента поступления в стационар пациентка переведена из реанимационного отделения в кардиологическое для восстановления и подбора дозы варфарина. Постепенно больная полностью активизировалась и была выписана в удовлетворительном состоянии на 49-е сут. К моменту выписки из стационара на контрольной ЭХО-КС ФВ левого желудочка составила 43%. Динамика прироста ФВ ЛЖ за все время пребывания в стационаре отражена на рис. 3.

ОБСУЖДЕНИЕ

Представленный случай еще раз подтверждает высокую эффективность ЭКМО при прогрессирующей сердечной недостаточности, обуславливающей выраженную дыхательную дисфункцию с терминальными осложнениями. При этом еще раз хочется отметить, что решение о подключении экстракорпоральной мембранной оксигенации в данном конкретном случае мы принимали, четко осознавая наличие некорригированного митрального порока и невозможность выполнить в кратчайшие сроки трансплантацию сердца. Невозможность трансплантации сердца была обусловлена двумя причи-

нами. Во-первых, в связи с наличием двусторонней полисегментарной пневмонии. А во-вторых, ввиду реального отсутствия возможного донора в ближайшие дни работы ЭКМО.

В первом случае мы опирались на собственный неудачный опыт в подобной ситуации. Несколько лет назад молодому пациенту, находящемуся на ЭКМО по поводу терминальной стадии фульминантного миокардита с двусторонней полисегментарной пневмонией, трансплантация сердца была выполнена. Операция прошла успешно, однако на фоне иммуносупрессии у больного развился сепсис с явлениями выраженной полиорганной недостаточности, что в итоге и привело к его гибели в кратчайшие сроки. Именно поэтому в описываемом случае мы заранее исключили возможность трансплантации сердца.

Кроме того, невозможность пересадки сердца была еще обусловлена и тем, что найти подходящее сердце в короткие сроки не всегда удается. По опыту нашей клиники период ожидания может растянуться до месяца-полтора. Принимая во внимание тот факт, что ЭКМО рассматривается как «мост» к трансплантации, выполнить ее целесообразнее и безопаснее в сроки не более 2 нед. от момента подключения. Если же пересаживать сердце в более поздние сроки, то, как известно, риск осложнений (кровотечений, гемолиза, сепсиса, инфекции в месте стояния канюль, инсульта) значительно возрастает [2–4]. Именно поэтому мы сразу понимали невозможность последующей трансплантации сердца.

Единственно возможным выходом в сложившейся ситуации была надежда на хороший эффект ЭКМО. Подключая ее, мы рассчитывали на то, что

в случае улучшения состояния пациентки можно обсуждать возможность оперативного лечения митрального порока. К окончанию 3-х сут пациентка была экстубирована, полностью восстановился диурез, отмечалась выраженная положительная динамика почечно-печеночной недостаточности. Учитывая все это, мы пошли на коррекцию митрального стеноза и получили хороший результат, что подтверждает правильность выбранной нами тактики.

ЗАКЛЮЧЕНИЕ

В заключение хотелось бы отметить следующее. ЭКМО находит все более широкое применение у взрослых в кардиохирургической практике. Уже опыт не только зарубежных клиник, но и отечественных убедительно показывает ее эффективность. По сравнению с системами механической поддержки кровообращения метод ЭКМО более прост в установке и значительно дешевле. Если шанс на трансплантацию в короткие сроки высок или же сохраняется надежда на восстановление функции сердца, то ЭКМО, на наш взгляд, предпочтительнее систем длительной механической поддержки кровообращения. Представленный случай с хорошим клиническим эффектом проведенного лечения

подтверждает это и еще раз свидетельствует о целесообразности более широкого применения метода ЭКМО в кардиохирургической практике.

СПИСОК ЛИТЕРАТУРЫ / REFERENCES

1. Hill DJ, O'Brien TG, Murray JJ et al. Prolonged Extracorporeal oxygenation for acute post-traumatic respiratory failure (shock-lung syndrome): Use of Bramson Membrane Lung. *N. Engl. J. Med.* 1972; 286: 629–634.
2. Бокерия ЛА, Шаталов КВ, Свободов АА. Системы вспомогательного и заместительного кровообращения. М.: Изд-во НЦССХ им. А.Н. Бакулева РАМН, 2000; 14–17: 43–65. Bokerija LA, Shatalov KV, Svobodov AA. Circulatory support and substitution systems. М.: Publishing house SCCS of the A.N. Bakuleva Russian Academy of Medical Sciences, 2000; 14–17: 43–65.
3. Pagani FD, Lynch W, Swaniker F, Dyke DB, Bartlett R et al. A Strategy to Optimize Survival and Resource Utilization Extracorporeal Life Support to Left Ventricular Assist Device Bridge to Heart Transplant. *Circulation.* 1999.
4. Matsumiya G, Saitoh S, Sawa Y. Extracorporeal Assist Circulation for Heart Failure. Division of Cardiovascular Surgery, Department of Surgery, Osaka University Graduate School of Medicine. Suita, Japan, 2009.

*Статья поступила в редакцию 21.03.2015 г.
The article was submitted to the journal on 21.03.2015*