

DOI: 10.15825/1995-1191-2018-3-75-79

ВОЗМОЖНОСТИ ИНТЕРВЕНЦИОННОЙ РАДИОЛОГИИ ДО И ПОСЛЕ ОРТОТОПИЧЕСКОЙ ТРАНСПЛАНТАЦИИ ПЕЧЕНИ

А.В. Моисеенко, А.А. Поликарпов, Д.А. Гранов, П.Г. Таразов, С.В. Шаповал, А.Р. Шералиев, А.Г. Караханова

ФГБУ «Российский научный центр радиологии и хирургических технологий имени академика А.М. Гранова» Минздрава России, Санкт-Петербург, Российская Федерация

Представлен случай комбинированного подхода в подготовке пациентки 47 лет с первичным билиарным циррозом к ортотопической трансплантации печени (ОТП) и коррекции артериальной недостаточности после операции. Пациентка находилась в листе ожидания ОТП ввиду прогрессирующего цирроза печени. Была проведена прямая внутривенная инфузия мононуклеарных клеток аутологичного костного мозга, что позволило на время стабилизировать цирротическую трансформацию печени. Из-за прогрессирования портальной гипертензии с возникновением эпизодов кровотечения из варикозных вен пищевода и желудка выполнено трансъюгулярное внутривенное портосистемное шунтирование (TIPS), которое позволило дождаться донорского органа и ОТП. Через 6 мес. после ОТП вследствие обкрадывания печени селезеночной артерией у пациентки появились клинические признаки желтухи, которые были разрешены эндоваскулярно: эмболизацией ствола селезеночной артерии.

Ключевые слова: трансъюгулярное внутривенное портосистемное шунтирование, билиарный цирроз, ортотопическая трансплантация печени, желтуха.

THE POSSIBILITIES OF INTERVENTIONAL RADIOLOGY BEFORE AND AFTER ORTHOTOPIC LIVER TRANSPLANTATION

A.V. Moiseenko, A.A. Polikarpov, D.A. Granov, P.G. Tarazov, C.V. Shapoval, A.R. Sheraliev, A.G. Karahanova

A.M. Granov Russian Scientific Center of Radiology and Surgical Technology of the Ministry of Healthcare of the Russian Federation, St. Petersburg, Russian Federation

Presented the case of a combined approach preparation of 47 years old patient with primary biliary cirrhosis for orthotopic liver transplantation (OLT) and arterial flow insufficiency correction after surgery. The patient was under waiting list for OLT due liver cirrhosis progression. The patient underwent Intraportal infusion of autologous bone marrow mononuclear cells (MNC) which is allowed temporary stabilized the cirrhotic transformation. The transjugular intrahepatic portosystemic shunt (TIPS) procedure performed due to portal hypertension progression with episodes of bleeding from the esophageal and gastric varices, that allowed to receive organ donor and OLT. At 6 months after OLT the patient had clinical signs of a jaundice caused by splenic artery steal syndrome which was corrected by endovascular intervention: splenic artery trunk embolization.

Key words: transjugular intrahepatic portosystemic shunt, biliary cirrhosis, orthotopic liver transplantation, jaundice.

ВВЕДЕНИЕ

ОТП – единственный метод лечения цирроза печени различной этиологии (аутоиммунный, инфекционный, билиарный и т. д.) с нарушением функции органа и формированием хронической или острой печеночной недостаточности [1, 5].

По данным VII сообщения регистра Российского трансплантологического общества, на 2014 г. в листе ожидания ортотопической трансплантации печени (ОТП) находились 635 пациентов. Из-за дефицита донорских органов проблема пролонгирования жизни больных в листе ожидания является актуальной [2, 3].

Для корреспонденции: Моисеенко Андрей Викторович. Адрес: 197758, Санкт-Петербург, ул. Ленинградская, д. 70. Тел. (981) 837-78-19. E-mail: med_moiseenko@mail.ru

For correspondence: Moiseenko Andrei Viktorovich. Address: 70, Lenigradskaya St., St. Petersburg, 197758, Russian Federation. Tel. (981) 837-78-19. E-mail: med_moiseenko@mail.ru

Формирование цирроза является длительным процессом, но в определенный момент времени приводит к гемодинамическим изменениям в виде обеднения артериального притока к печени и усиления последнего по левой желудочной, гастродуоденальной и селезеночной артериям. Это создает неблагоприятные условия для артериального кровоснабжения будущего органа и способствует развитию билиарных стриктур после ОТП [6]. Мы представляем наблюдение, в котором использован широкий арсенал интервенционно-радиологических вмешательств, применяемых в пред- и послеоперационных периодах ОТП.

ОПИСАНИЕ НАБЛЮДЕНИЯ

Пациентка М., 1970 года рождения, с апреля 2014 г. находилась в листе ожидания ОТП нашего центра с диагнозом «аутоиммунный гепатит с трансформацией в цирроз, Child–Turcotte–Pugh «С», MELD 22 балла». Несмотря на проводимую гепатотропную терапию, в мае 2015 г. отмечено значительное ухудшение белково-синтетической функции печени (альбумин 33 мг/мл, протромбин по Квику 36%, протромбиновое время 24,2 с, АПТВ 55,5 с), рост уровня трансаминаз (АЛТ 94 ед/л, АСТ 181 ед/л) и общего билирубина (162,8 мкмоль/л), тромбоцитопения ($104 \times 10^9/л$). Для замедления цирротической трансформации 24.05.2016 г. под УЗ-наведением выполнена пункция правой ветви воротной вены, катетеризация ствола воротной вены. После определения при помощи шприца-инжектора оптимальной скорости инфузии (1 мл/с) с уровня бифуркации долевых ветвей воротной вены введено 98 мл суспензии мононуклеарных клеток аутологичного

костного мозга (рис. 1). Через 8 дней отмечено улучшение показателей белково-синтетической функции органа и снижение трансаминаз, повышение числа тромбоцитов, снижение MELD на 2 балла.

Через 3 мес. ввиду двух эпизодов кровотечения из варикозно расширенных вен (ВРВ) пищевода и желудка дважды выполнено эндоскопическое лигирование. В связи с рецидивом кровотечения из варикозных вен желудка проведена операция TIPS по стандартной методике под нейролептаналгезией с помощью набора инструментов TIPS-200 (Cook, США). Установлены два стента: VIATORR (GORE) 10×80 мм и WallStent (Boston) 10×80 мм, частично перекрывающие друг друга. Градиент порто-кавального давления снизился с 16 до 10 мм рт. ст. ВРВП окклюзировали двумя металлическими спиралями (Cook MReye 5×50 и 7×50 мм) и 3 мл этоксисклерола (рис. 2).

Через 3 мес. у пациентки выполнена ОТП от посмертного донора по типу piggy back. Гистологическое заключение: билиарный цирроз печени (рис. 3). Послеоперационный период протекал без осложнений. Выписана на 20-е сутки с рекомендациями по проведению иммуносупрессивной терапии.

Спустя 6 мес. после ОТП у пациентки появились жалобы на потемнение мочи, кожный зуд. По данным лабораторных методов обследования выявлено умеренное повышение общего билирубина (до 30 мкмоль/л). При инструментальном обследовании отмечены дилатация сегментарных желчных протоков, недостаточная для проведения дренирования (до 0,4 мм), ослабление артериальной архитектони-

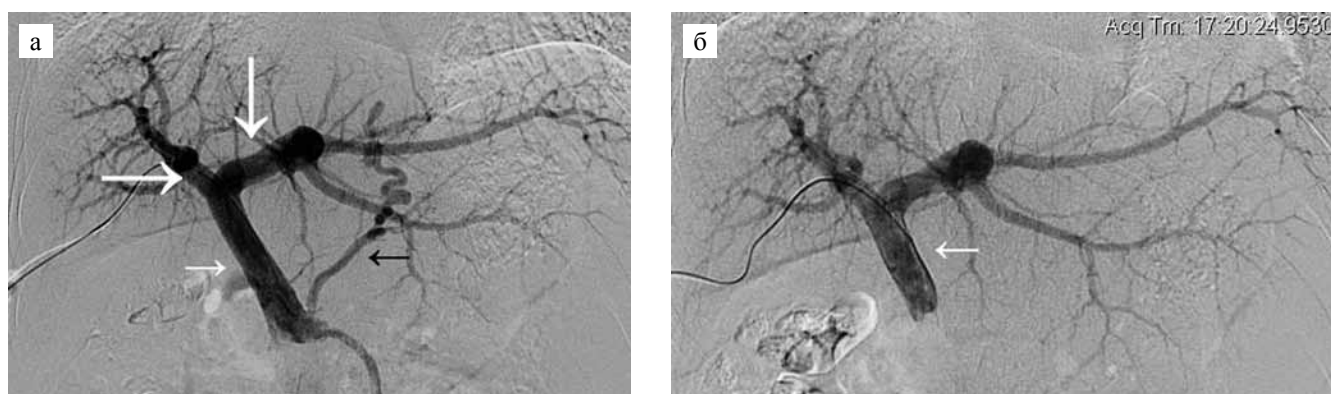


Рис. 1. Методика введения стволовых клеток: а – прямая портография с целью определения уровня и скорости «целевого» введения взвеси аутологичного костного мозга; белые толстые стрелки – правая и левая долевые ветви воротной вены; белая стрелка – ствол воротной вены; черная стрелка – варикозное расширение левой желудочной вены – «нецелевой» сосуд; б – положение катетера для введения суспензии мононуклеарных клеток аутологичного костного мозга; белая стрелка – катетер на уровне ствола воротной вены, контрастирование «нецелевых» сосудов отсутствует

Fig. 1. The method of introducing stem cells: a – direct portography in order to determine the level and speed of the «target» introduction of a suspension of autologous bone marrow; white thick arrows – right and left lobar branches of the portal vein; white arrow – the trunk of the portal vein; black arrow – varicose extension of the left gastric vein – «non-target» vessel; б – the position of the catheter for inserting a suspension of mononuclear cells from the autologous bone marrow; the white arrow is a catheter at the level of the portal vein, contrasting «non-target» vessels is absent

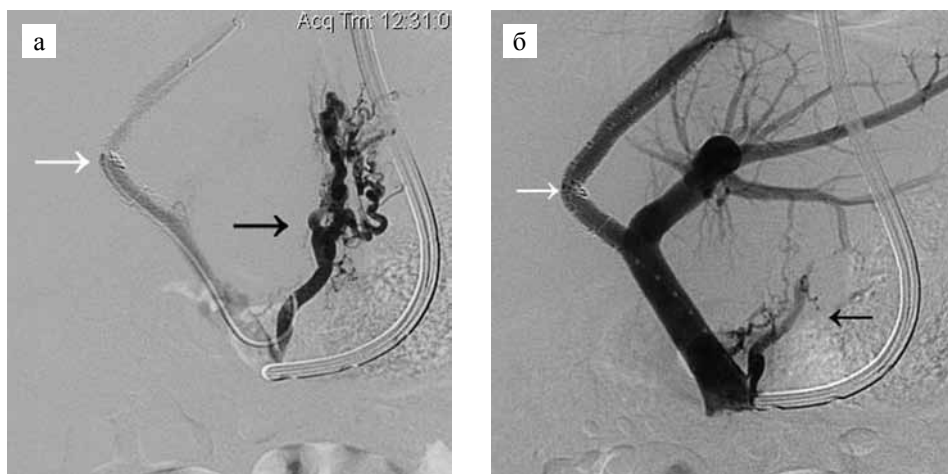


Рис. 2. Операция TIPS: а – сформирован внутрипеченочный порто-венозный шунт (белая стрелка); варикозно расширенная левая желудочная вена (ЛЖВ) – черная стрелка; б – контрольная портография через шунт; внутрипеченочный порто-венозный шунт функционирует (белая стрелка); выполнена эмболизация варикозно расширенной ЛЖВ (черная стрелка)

Fig. 2. TIPS: a – working TIPS (th white arrow); varicose expanded left gastric vein – black arrow; б – control portography; TIPS (white arrow); embolization of varicose expanded veins (black arrow) is performed

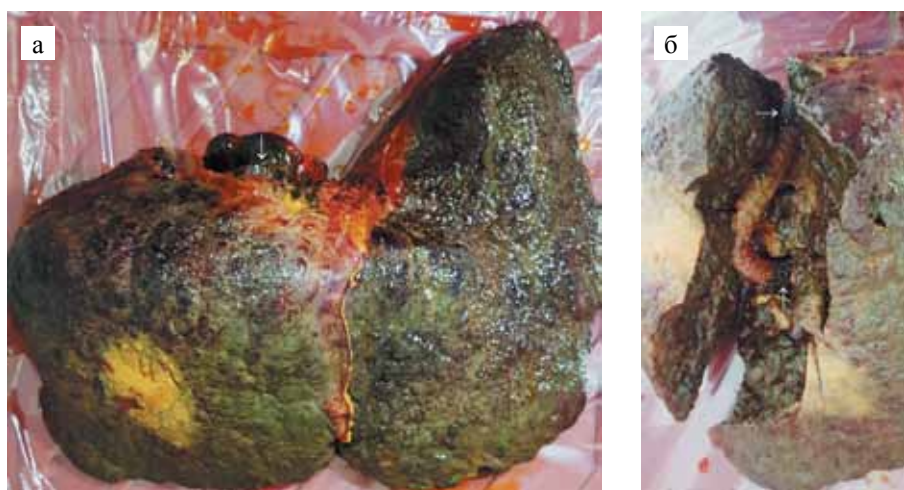


Рис. 3. Препарат удаленной печени: а – цирротическая трансформация органа; белая стрелка – некрытая часть внутрипеченочного портосистемного шунта соответствует проксимальной части правой печеночной вены; б – портосистемный шунт на разрезе препарата; черная стрелка – крытая часть стента; белые стрелки – дистальная и проксимальная некрытые части шунта

fig. 3. The preparation of liver: a – cirrhotic transformation of the organ; the white arrow – the uncovered part of the TIPS corresponds to the proximal part of the right hepatic vein; б – portosystemic shunt on the cut of the preparation; the black arrow is the covered part of the stent; white arrows – distal and proximal uncovered parts of the shunt

ки на сегментарном уровне (рис. 4), что потребовало проведения диагностической ангиографии.

При ангиографии отмечено «обкрадывание» общей печеночной артерии за счет усиления кровотока по селезеночной артерии (steal syndrome). Выполнена эмболизация ствола селезеночной артерии (2 металлические спирали Cook MReye по 8×50 мм и одна спираль Azur Terито 6×80 мм), (рис. 5). Через 2 нед. признаки билиарной гипертензии регрессировали, отмечено восстановление показателей общего билирубина до референсных значений.

В течение года динамического наблюдения клинических, лабораторных и инструментальных признаков билиарной гипертензии и/или относительной артериальной недостаточности трансплантата не наблюдается.

ОБСУЖДЕНИЕ

Интерес представленного случая заключается в многоэтапной подготовке пациентки к ОТП, которая позволила пролонгировать ее нахождение в листе ожидания донорского органа.

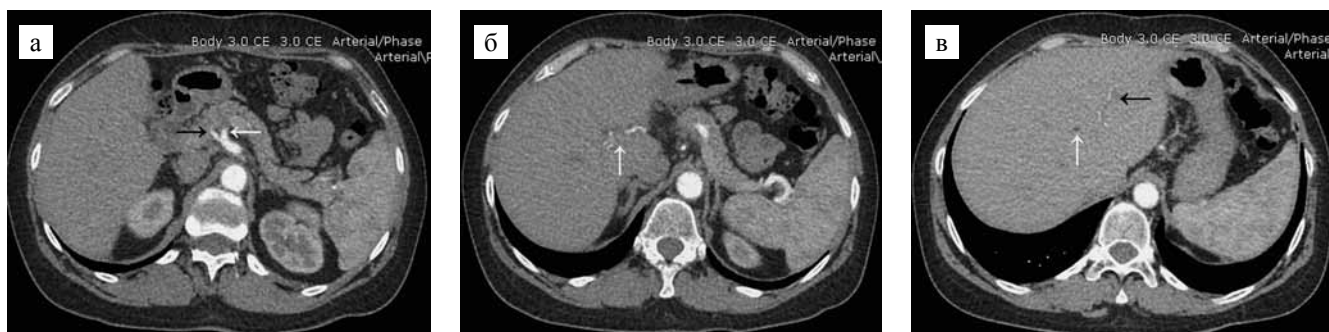

Рис. 4. МСКТ органов брюшной полости с внутривенным контрастированием, артериальная фаза через 6 мес. после ОТП: а – диаметры селезеночной (белая стрелка) и общей печеночной артерии (черная стрелка) сопоставимы – 3 мм; б – кровоток по правой печеночной артерии (белая стрелка); в – сегментарные артерии печени (черная стрелка) и расширенный внутрипеченочный желчный проток (белая стрелка)

Fig. 4. Computer tomography of abdominal organs with intravenous contrast, arterial phase, 6 months after transplantation: a – the diameters of the splenic (white arrow) and the common hepatic artery (black arrow) are comparable – 3 mm; б – blood flow to the right hepatic artery (white arrow); в – segmental arteries of the liver (black arrow); enlarged intrahepatic bile duct (white arrow)

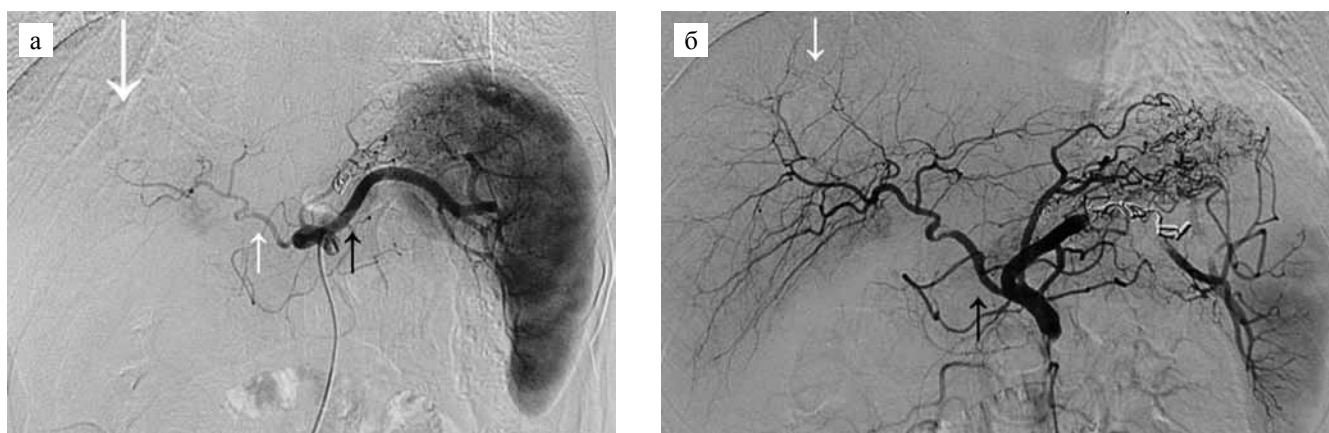


Рис. 5. Ангиограммы через 6 мес. после ОТП: а – целиакография; толстая белая стрелка – обедненная внутрипеченочная артериальная архитектура: отсутствует сегментарный сосудистый рисунок – как признак недостаточного притока; белая стрелка – общая печеночная артерия; черная стрелка – расширенная селезеночная артерия, steal syndrome; б – контрольная целиакография после эмболизации ствола селезеночной артерии; белая стрелка – восстановленная внутрипеченочная артериальная архитектура, сосудистый рисунок прослеживается до субсегментарного уровня; черная стрелка – адекватный кровоток по общей печеночной артерии

Fig. 5. Angiograms after 6 month from transplantation: а – celiacography; thick white arrow – depleted intrahepatic arterial architectonics: there is no segmental vascular pattern – as a sign of insufficient inflow; the white arrow is the common hepatic artery; black arrow – enlarged splenic artery, steal syndrome; б – the control goal after the embolization of the spleen artery trunk; the white arrow is the restored intrahepatic arterial architectonics, the vascular pattern is traced to the subsegmental level; black arrow – adequate blood flow in common hepatic artery

Во-первых, в рамках клинического исследования, проводимого в нашем центре, было применено введение мононуклеарных клеток аутологичного костного мозга (гемопоэтические и мезенхимные стволовые клетки). Этот метод является новым и перспективным для возможного замедления прогрессирования цирроза печени. По данным литературы, применение внутрипортальной и артериальной методики инфузии изолированной популяции CD34⁺-клеток аутологичного костного мозга привело к снижению уровня билирубина и повышению альбумина в сыворотке крови исследуемой группы, а у двух пациентов

разрешился асцит в течение 12 мес. наблюдения [7]. В представленном случае внутрипортальное введение стволовых клеток позволило несколько улучшить биохимические показатели крови со снижением MELD на 2 балла.

Во-вторых, в представленном случае операция TIPS позволила снизить портальную гипертензию и тем самым дождаться донорского органа, купировав рецидивирующие кровотечения из варикозных вен желудка. Отсутствие портальной гипертензии уменьшило венозное полнокровие органов и снизило кровопотерю во время ОТП, что, по нашему мнению,

данным других авторов, позволяет рассматривать TIPS как мостик к трансплантации [4]. Некоторые авторы [8] отмечают высокие показатели смертности (4–45%) в ближайшие 30 дней после TIPS. К счастью, из 30 операций TIPS у наших пациентов не было ни одного летального исхода, связанного с вмешательством. TIPS не создал технических сложностей при ОТП по методике piggy back. Наш опыт и данные литературы [9, 10] свидетельствуют о целесообразности операции TIPS перед ОТП как методе купирования портальной гипертензии.

В-третьих, интерес представленного случая заключается в возникновении артериальных осложнений и выявлении их связи с билиарной гипертензией. По данным литературы, билиарные осложнения после ОТП возникают в 11–35% [6, 11–13]. По нашему опыту, подобные неанастомотические осложнения встречаются у 13% больных. Риск их возникновения при трансплантации трупного органа связан с консервацией и длительной ишемией трансплантата [6]. Паренхима печени получает трофику как из *a. hepatica*, так и из *v. portae*. Желчный эпителий больше подвержен артериальному ишемическому повреждению, чем гепатоциты, но и в большей степени устойчив к повреждению, связанному с реоксигенацией/реперфузией [13]. Это нашло отражение и в данном случае. Скорректировав артериальную недостаточность (steal syndrome), мы усилили артериальный приток к печени. Это отобразилось как в клинической картине в виде исчезновения кожного зуда, иктеричности склер, так и в данных лабораторных (снижение общего билирубина до референсных значений) и инструментальных (отсутствие дилатации желчных протоков при УЗИ) методов.

ЗАКЛЮЧЕНИЕ

В целом использование методов интервенционной радиологии позволило пациентке дожидаться ОТП и устранить осложнения, возникшие в послеоперационном периоде.

Авторы заявляют об отсутствии конфликта интересов.

The authors declare no conflict of interest.

СПИСОК ЛИТЕРАТУРЫ / REFERENCES

1. Гранов АМ, Гранов ДА, Жеребцов ФК, Польшаков ВН, Герасимова ОА и др. Трансплантация печени в РНЦРХТ. Опыт 100 трупных трансплантаций печени в Российском научном центре радиологии и хирургических технологий. *Вестник хирургии имени И.И. Грекова*. 2012; 171 (2): 74–77. Granov AM, Granov DA, Zherebcov FK, Polysalov VN, Gerasimova OA et al. Experience of 100 liver transplantation in RSCRS. *Herald of surgery I.I. Grekov*. 2012; 171 (2): 74–77.
2. Готье СВ. Трансплантация печени: современное состояние проблемы. *Альманах института хирургии им. А.В. Вишневецкого*. 2008; 3 (3): 9–17. Gautier SV. Liver transplantation: current state of the problem. *Almanac of surgery institute A.V. Vishnevsky*. 2008; 3 (3): 9–17.
3. Готье СВ, Мойсюк ЯГ, Хомяков СМ. Донорство и трансплантация органов в Российской Федерации в 2014 году. VII сообщение регистра Российского трансплантологического общества. *Вестник трансплантологии и искусственных органов*. 2015; 17 (2): 7–22. Gautier SV, Moysuk YG, Homjakov SM. Organ donation and transplantation in Russian Federation in 2014. 7-th report of National Register. *Russian Journal of Transplantation and Artificial Organs*. 2015; 17 (2): 7–22.
4. Затевахин ИИ, Цициашвили МШ, Шиповский ВН и др. Малоинвазивные способы коррекции осложнений синдрома портальной гипертензии. *Анналы хирургической гепатологии*. 2012; 17 (2): 8–13. Zatevakhin II, Ciciashvili MS, Shipovskiy VN et al. Minimally invasive methods for correction complications of portal hypertension syndrome. *Annals of surgical hepatology*. 2012; 17 (2): 8–13.
5. She WH, Chan ACY, Cheung TT et al. Survival outcomes of liver transplantation for hepatocellular carcinoma in patients with normal, high and very high preoperative alpha-fetoprotein levels. *World J. Hepatol*. 2018; 10 (2): 308–318.
6. Simoes P, Varun K, Ahmad J. Spectrum of biliary complications following live donor liver transplantation. *World J. Hepatol*. 2015; 7 (14): 1856–1865.
7. Levicar N, Pai M, Habib NA et al. Long-term clinical results of autologous infusion of mobilized adult bone marrow derived CD34+ cells in patients with chronic liver disease. *Cell Proliferation*. 2008; 41 (1): 115–125.
8. Unger L, Stork T, Bucsics T et al. The role of TIPS in the management of liver transplant candidates. *United Eur. Gastroenterol. J*. 2017; 5 (8): 1100–1107.
9. Garcia-Pagan JC, Caca K, Bureau C et al. Early use of TIPS in patients with cirrhosis and variceal bleeding. *N. Engl. J. Med*. 2010; 362 (25): 2370–2379.
10. Gines P, Colahora B et al. TIPS versus paracentesis plus albumin for refractory ascites in cirrhosis. *Gastroenterology*. 2002; 123 (6): 1839–1847.
11. Freise CE, Gillespie BW, Koffron AJ et al. Recipient morbidity after living and deceased donor liver transplantation: findings from the A2ALL Retrospective Cohort Study. *Am. J. Transplant*. 2008; 8 (12): 2569–2579.
12. Vagefi PA, Parekh J, Ascher NL et al. Outcomes with split liver transplantation in 106 recipients: the University of California, San Francisco, experience from 1993 to 2010. *Arch. Surg*. 2011; 146 (9): 1052–1059.
13. Noack K, Bronk SF, Kato A et al. The greater vulnerability of bile duct cells to reoxygenation injury than to anoxia. Implications for the pathogenesis of biliary strictures after liver transplantation. *Transplantation*. 1993; 56 (3): 495–500.

*Статья поступила в редакцию 21.05.2018 г.
The article was submitted to the journal on 21.05.2018*