

DOI: 10.15825/1995-1191-2015-2-74-76

## НОВАЯ ПРАКТИКА ОРГАНИЗАЦИИ ЛЕЧЕНИЯ КРИТИЧЕСКОЙ СЕРДЕЧНОЙ НЕДОСТАТОЧНОСТИ

С.В. Готье<sup>1, 2</sup>, В.Н. Поццов<sup>1</sup>

<sup>1</sup> ФГБУ «ФНЦ трансплантологии и искусственных органов имени академика В.И. Шумакова» Минздрава России, Москва, Российская Федерация

<sup>2</sup> ГБОУ ВПО «Первый МГМУ им. И.М. Сеченова»,

кафедра трансплантологии и искусственных органов, Москва, Российская Федерация

## NEW PRACTICE OF TREATMENT OF CRITICAL HEART FAILURE

S.V. Gautier<sup>1, 2</sup>, V.N. Poptsov<sup>1</sup>

<sup>1</sup> V.I. Shumakov Federal Research Center of Transplantology and Artificial Organs of the Ministry of Healthcare of the Russian Federation, Moscow, Russian Federation

<sup>2</sup> I.M. Sechenov First Moscow State Medical University, Department of transplantology and artificial organs, Moscow, Russian Federation

Применение временной механической поддержки кровообращения у потенциальных реципиентов сердца с острой и быстро прогрессирующей сердечной недостаточностью (СН), рефрактерной к медикаментозной терапии, остается единственным способом восстановления системной гемодинамики, что обеспечивает сохранение жизнеспособности организма и оставляет перспективы для последующего выполнения трансплантации сердца (ТС). Предложены различные системы и схемы проведения временной механической поддержки кровообращения перед ТС (рис. 1).

В последние годы возрос интерес к использованию вено-артериальной экстракорпоральной мембранной оксигенации (ВА ЭКМО) как метода экстракорпоральной поддержки жизни (extracorporeal life support, ECLS) и одного из вариантов временного вспомогательного кровообращения у пациентов с критической сердечной недостаточностью, многие

из которых являются потенциальными реципиентами сердца [Barth E. et al., 2012]. Отдельные трансплантационные центры демонстрируют высокий процент дотрансплантационного использования ВА ЭКМО и последующего успешного выполнения пересадки сердца у наиболее тяжелой категории реципиентов сердца, нуждающихся в urgentной трансплантации сердца (ТС) [Harmouche M. et al., 2011].

С апреля 2011 г. в ФГБУ «ФНЦТИО им. академика В.И. Шумакова» была начата программа применения ВА ЭКМО как одного из вариантов бивентрикулярного обхода, дополненного экстракорпоральной оксигенацией, с целью коррекции критической сердечной недостаточности, в том числе при подготовке и выполнении ТС. За прошедший период (2011-й – март 2015 г.) периферическую ВА ЭКМО в качестве метода бивентрикулярного обхода сердца при коррекции критической СН применили у 72 потенциальных реципиентов сердца (59 мужчин и 13 женщин, возраст

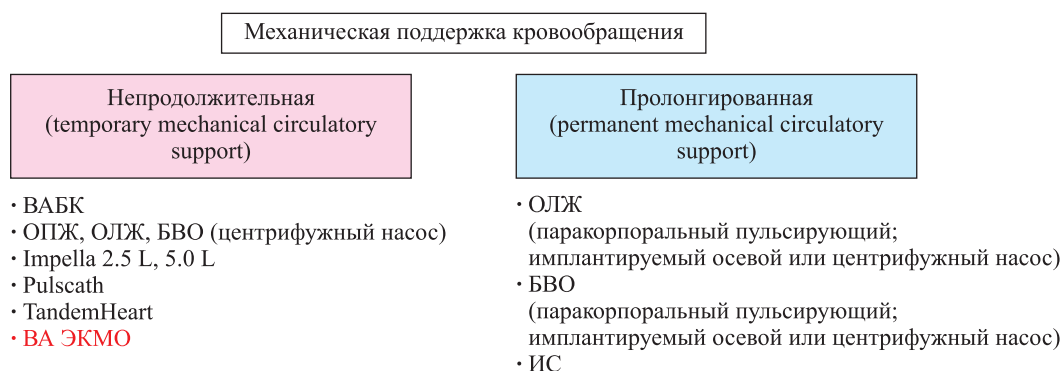


Рис. 1. Варианты и системы механической поддержки кровообращения при лечении критической сердечной недостаточности. ВАБК – внутриартериальная баллонная контрпульсация, ОПЖ – обход правого желудочка, ОЛЖ – обход левого желудочка, БВО – бивентрикулярный обход, ИС – искусственное сердце, ВА ЭКМО – вено-артериальная экстракорпоральная мембранная оксигенация

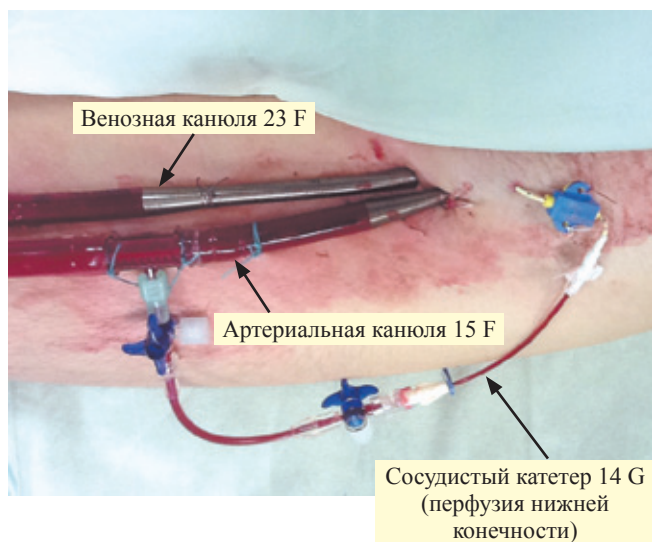


Рис. 2. Пункционная методика канюляции бедренных сосудов при проведении периферической ВА ЭКМО

от 14 до 66 ( $42,5 \pm 4,2$ ) лет). Показаниями к началу периферической ВА ЭКМО считали прогрессирующую жизнеугрожающую СН, клинико-лабораторными проявлениями которой являлись: систолическое АД < 90 мм рт. ст., среднее АД < 60 мм рт. ст., давление в правом предсердии (ДПП) > 10 мм рт. ст., заклинивающее давление легочной артерии (ЗДЛА) > 25 мм рт. ст., индексированный ударный объем (ИУО) < 25 мл/м<sup>2</sup>, сердечный индекс (СИ) < 1,8 л/мин/м<sup>2</sup>, допамин/добутамин > 7,5 мкг/кг/мин или потребность в адреналине, олигурия (< 1,0 мл/кг/ч за последние 6 ч), креатинин > 120 мкмоль/л, мочевины > 12 ммоль/л, об. билирубин > 30 мкмоль/л, лактат крови > 4 ммоль/л, ФИ ЛЖ < 20%. Постановку бивентрикулярного обхода, дополненного ЭКМО, осуществляли в условиях многокомпонентной сбалансированной анестезии, включая интубацию трахеи и ИВЛ.

Канюляцию бедренных сосудов осуществляли открытым хирургическим (86%) и пункционным чрескожным (14%) способом. Для периферической канюляции использовали венозную периферическую канюлю (21–25 F) и однопрсветную артериальную периферическую канюлю (15–17 F) (рис. 2).

При клинико-инструментальных проявлениях перегрузки левых отделов сердца на фоне ВА ЭКМО выполняли чрескожное трансфemorальное дренирование левого предсердия (ЛП) дополнительной дренажной канюлей (15–17 F), проведенной через межпредсердную перегородку (рис. 3).

Большая часть пациентов (n = 56; 77,8%) была активизирована в пределах 1 часа после начала ВА ЭКМО и находилась на самостоятельном дыхании до ТС (рис. 4).

У 29 (40,3%) из 72 потребовалось раннее (n = 19; 64,3%) или отсроченное (n = 10; 35,7%) трансфemorальное дренирование ЛП; 62 (86,1%) из 72 пациен-

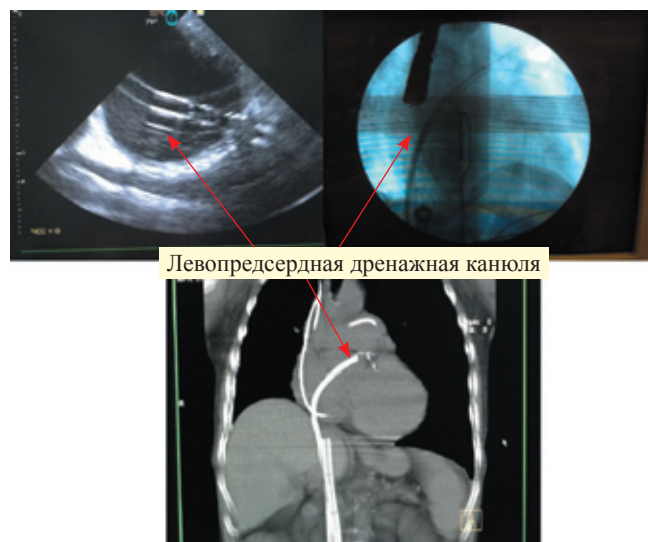


Рис. 3. Чрескожная трансфemorальная канюляция левого предсердия при ВА ЭКМО (n = 29)

тов были успешно доведены до ТС. Продолжительность предтрансплантационного применения ВА ЭКМО составила от 10 ч до 34 ( $6,6 \pm 0,8$ ) сут. Причиной летального исхода у 10 (13,9%) явился синдром полиорганной недостаточности (n = 8) и ОНМК по геморрагическому типу (n = 2). Количество ТС, выполненных на фоне предтрансплантационной ВА ЭКМО за анализируемый период (2011-й – март 2015 г.), составило 62 (19,2%) из 323 пересадок сердца (рис. 5). Госпитальная летальность в данной категории реципиентов сердца составила 16,1% (n = 10).

На основе собственного 4-летнего клинического опыта были сформулированы принципы ве-

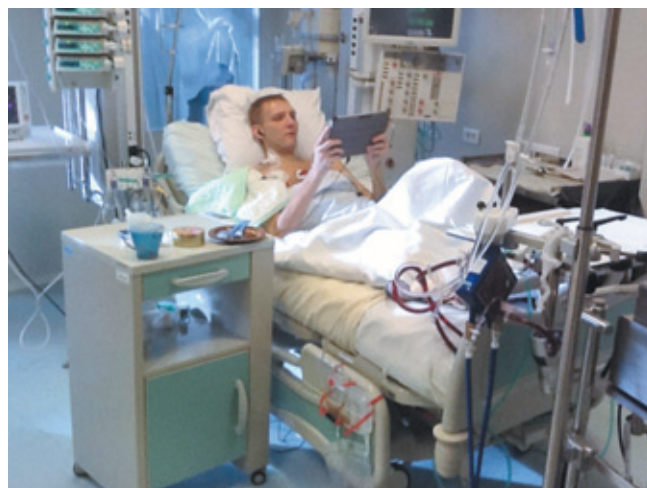

Рис. 4. Ранняя послеоперационная активизация при предтрансплантационной ВА ЭКМО (клинический пример). ВА ЭКМО как метод механической поддержки кровообращения перед ТС. В.К., 25 л., ДКМП. Оперированный аортальный порок. ВПС. Двусторчатый АК. Недостаточность АК. С/п ПАК от 2011 г. Относительная недостаточность МК и ТК. Легочная гипертензия 1-й ст. НК 2б. ФКЗ. преОТС ВА ЭКМО (7 дней)

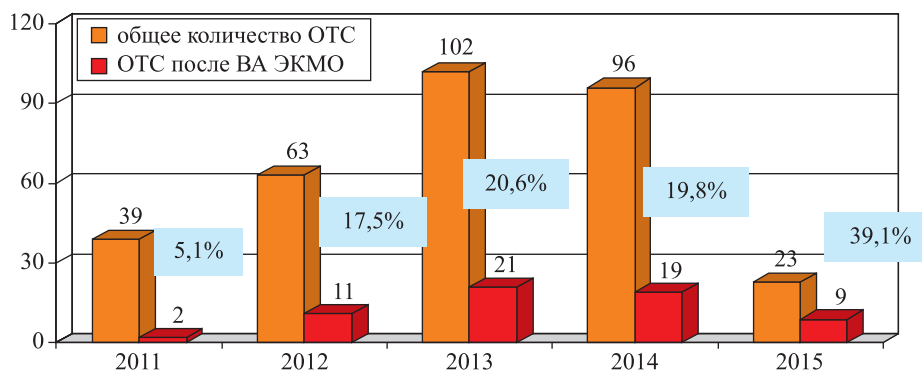


Рис. 5. Количество и доля ТС, выполненных после предтрансплантационного применения ВА ЭКМО. Трансплантация сердца, 2011-й – март 2015 г. (n = 323). 62 (19,2%) ТС после ВА ЭКМО. Апрель 2011 г. – начало программы предтрансплантационного применения ВА ЭКМО

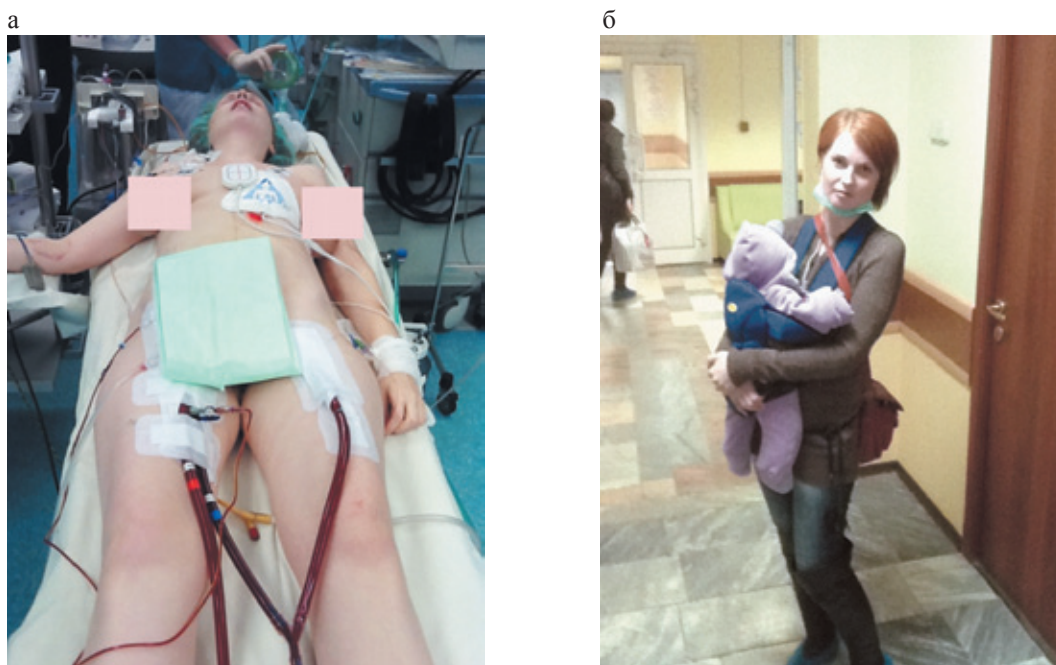


Рис. 6. Эффективность применения ВА ЭКМО перед ТС у пациентки с критической сердечной недостаточностью (клинический пример – Т.Е., 25 лет). а – послеродовая (перипортальная) кардиомиопатия, СЛР (12 мин), преОТС ВА ЭКМО + дренаж ЛП (6 дней); б – 4 мес. после ОТС

дения потенциальных реципиентов сердца, нуждавшихся в предтрансплантационном применении ВА ЭКМО:

- своевременное начало вспомогательного кровообращения;
- периферическая методика ВА ЭКМО;
- пункционная методика канюляции;
- ранняя активизация после начала ВА ЭКМО;
- умеренная гипокоагуляция (АВСК 130–150 сек);
- объемная скорость экстракорпорального кровотока 50–75% от должной величины минутного объема кровообращения;

- своевременное выполнение чрескожного транскатетерного дренирования левого предсердия для профилактики объемной перегрузки левых отделов сердца.

Таким образом, периферическая ВА ЭКМО может рассматриваться в качестве метода предтрансплантационной механической поддержки кровообращения, создающего предпосылки для эффективного лечения потенциальных реципиентов с быстро прогрессирующей, жизнеугрожающей декомпенсацией сердечной деятельности при необходимости неотложного выполнения им пересадки сердца (рис. 6).