

Семейный случай TRAPS-синдрома в российской популяции

Федоров Е.С.¹, Салугина С.О.¹, Соболева М.К.²

¹ФГБНУ НИИР им. В.А. Насоновой, Москва, Россия;

²ГБОУ ВПО «Новосибирский государственный медицинский университет» Минздрава России, Новосибирск, Россия

¹115522, Москва, Каширское шоссе, 34А; ²630091, Новосибирск, Красный проспект, 52

Классическим аутовоспалительным синдромом (АВС) является TRAPS (TNF-receptor-associated periodic syndrome). Представлено наблюдение повторных случаев TRAPS в русской семье. При молекулярно-генетическом обследовании ребенка 9 лет, его матери и бабушки во 2-м экзоне гена TNFRSF1A выявлена мутация c151C>T в гетерозиготном состоянии, которая приводит к замене аминокислоты в последовательности белка pHis51Tyr. Интересно, что данная мутация описана в северо-американской популяции больных, а в европейском регистре пациентов с TRAPS (EuroTRAPS) встретилась только у 2%. Данное наблюдение указывает на наличие в российской популяции семей с TRAPS, которые могут иметь «нетипичные» мутации гена TNFRSF1A. Любопытно, что диагноз у матери и бабушки был поставлен только после того, как TRAPS был выявлен у их 9-летнего внука (т. е. через 34 и 45 лет с момента начала заболевания соответственно). При этом в анализах крови у матери пациента permanently отмечалось значительное повышение острофазовых показателей воспаления, на что врачи по месту жительства не обратили внимания. С каждым последующим поколением в семье наблюдались все более ранний дебют TRAPS и все более тяжелое его течение с увеличением времени атак. Но если у матери и бабушки имелись симптомы в виде центробежно распространяющейся эритемы, фасциита, миалгий и преходящих контрактур суставов, что является отличительным признаком данного синдрома, то у ребенка проявления болезни носили более неспецифический характер. У матери пациента указанные характерные симптомы TRAPS возникли не в начале заболевания, а уже в подростковом возрасте. Не исключено, что при отсутствии адекватного лечения и у сына со временем также развились бы эти симптомы. Интересно, что у ребенка отмечались клинические проявления геморрагического васкулита — состояния, ассоциированного с рядом АВС, в первую очередь с семейной средиземноморской лихорадкой. При этом у ребенка все проявления заболевания, включая геморрагический васкулит, полностью купировались на фоне терапии ингибитором интерлейкина 1 канакинумабом.

Ключевые слова: аутовоспалительные синдромы; TRAPS; семейный случай; русская популяция.

Контакты: Евгений Станиславович Федоров; evg2103@mail.ru

Для ссылки: Федоров ЕС, Салугина СО, Соболева МК. Семейный случай TRAPS-синдрома в российской популяции. Современная ревматология. 2015;(1):60–65.

A familial case of TRAPS in a Russian population

Fedorov E.S.¹, Salugina S.O.¹, Soboleva M.K.²

¹V.A. Nasonova Research Institute of Rheumatology, Moscow, Russia;

²Novosibirsk State Medical University, Ministry of Health of Russia, Novosibirsk, Russia

¹34A, Kashirskoe Shosse, Moscow 115522

²52, Krasnyi Prospect, Novosibirsk 630091

Tumor necrosis factor (TNF) receptor-1-associated periodic syndrome (TRAPS) is a classical autoinflammatory syndrome (AIS). The paper describes repeated cases of TRAPS in an ethnic Russian family. Molecular genetic examination of a 9-year-old boy, his mother and his grandmother has revealed the heterozygous mutation of c151C<T in exon 2 of the TNFRSF1A gene, which gives rise to amino acid substitution in pHis51Tyr protein sequencing. It is interesting that this mutation has been described in a North American population, but it has been encountered in only 2% of the patients with TRAPS in the European Registry (EuroTRAPS). This case alludes to the fact that in the Russian population there are families with TRAPS, which may have atypical mutations in the TNFRSF1A gene. Curiously, his mother and his grandmother were diagnosed with TRAPS only after its identification in the child (i. e. 34 and 45 years after the onset of the disease, respectively). Moreover, maternal blood tests permanently showed a pronounced increase in the acute-phase inflammatory markers missed by their local doctors. With each further generation, the family has exhibited an early onset of TRAPS and its progressively severer course with more time taken for its attacks. But if his mother and his grandmother had symptoms as erythema centrifugum, fasciitis, myalgias, and transient joint contractures, which are a distinguishing feature of this syndrome, the manifestations of the disease in the child were more non-specific. In the patient's mother, the abovementioned characteristic symptoms of TRAPS occurred not at the onset of the disease, but just in adolescence. It is not inconceivable that if her son had not been adequately treated, he could also develop these symptoms with time. It is intriguing that the child was observed to have clinical hemorrhagic vasculitis, a condition associated with a number of AISs, primarily with familial Mediterranean fever. In this case, all the manifestations of the disease, including hemorrhagic vasculitis, were completely abolished in the child treated with the interleukin 1 inhibitor canakinumab.

Key words: autoinflammatory syndromes; TRAPS; familial case; Russian population.

Contact: Evgeny Stanislavovich Fedorov; evg2103@mail.ru

For reference: Fedorov ES, Salugina SO, Soboleva MK. A familial case of TRAPS in a Russian population. *Sovremennaya Revmatologiya=Modern Rheumatology Journal*. 2015;(1):60–65.

DOI: <http://dx.doi.org/10.14412/1996-7012-2015-1-60-65>

РЕВМАТИЧЕСКИЕ ЗАБОЛЕВАНИЯ ДЕТСКОГО ВОЗРАСТА

Бурное развитие медицинской науки, прежде всего генетики, реализация программы «Геном человека» привели в конце XX в. к созданию концепции аутовоспалительной патологии. Аутовоспалительными заболеваниями, или синдромами (ABC), называют гетерогенную группу редких, генетически детерминированных состояний, характеризующихся непровоцируемыми приступами воспаления и манифестирующих лихорадкой и клинической симптоматикой, напоминающей ревматическую, при отсутствии аутоиммунных или инфекционных причин [1]. Большинство ABC имеют моногенную природу, т. е. обусловлены мутацией одного гена, и подчиняются менделевским законам наследования, а общими признаками этой группы заболеваний являются периодически повторяющиеся эпизоды лихорадки, полисистемность и повышение уровня острофазовых маркеров (СОЭ, СРБ и др.). Для большинства ABC характерен дебют в детском возрасте, чаще на первом году и даже в первые недели жизни. «Классическим» представителем ABC является периодический синдром, ассоциированный с мутацией гена рецептора фактора некроза опухоли (ФНО) – TRAPS (TNF-receptor-associated periodic syndrome), который впервые описан в 1982 г. у членов большой ирландской семьи [2]. Примечательно, что концепция аутовоспаления была впервые сформулирована выдающимся американским исследователем D.L. Kastner и соавт. именно на примере TRAPS [3].

TRAPS – моногенное заболевание (MIM 142680), вызванное мутацией гена *TNFRSF1A*, расположенного на коротком плече хромосомы 12 (12p13) [3]. Заболевание наследуется по аутосомно-доминантному типу, т. е. для его развития достаточно наличия одного мутантного гена на одной из двух парных хромосом, а вероятность рождения ребенка, страдающего TRAPS, в семье, в которой у одного из родителей имеется TRAPS (или он является носителем мутантного гена), составляет 50%. Ген *TNFRSF1A* кодирует рецептор I типа с молекулярной массой 55 кДа для ФНО α (важнейший провоспалительный цитокин, продуцируемый главным образом моноцитами/макрофагами, лимфоцитами, NK-клетками, полиморфно-ядерными лейкоцитами) [4–6]. Гиперпродукция ФНО α играет ведущую роль при многих воспалительных заболеваниях, включая ревматические (ревматоидный артрит, группа серонегативных спондилоартритов, ювенильный артрит и др.). Эффекты ФНО α осуществляются посредством соединения с рецепторами I типа с массой 55 кДа и II типа с массой 75 кДа. В результате взаимодействия с рецепторами запускается серия внутриклеточных процессов передачи сигнала, что приводит либо к активации фактора NF κ B и экспрессии генов медиаторов воспаления (провоспалительных цитокинов), либо к индукции апоптоза [4, 5, 7].

На сегодняшний день известно более 70 мутаций гена *TNFRSF1A*, ассоциированных с развитием TRAPS. Все мутации располагаются в тех участках гена, которые кодируют внеклеточную часть молекулы рецептора. Подавляющее большинство мутаций расположено в экзонах 2, 3, 4, кодирующих первые два N-терминально расположенных цистеин-обогащенных домена (CRD1 и CRD2) молекулы рецептора 55 кДа. CRD1 – прелиганд-связывающий домен, обеспечивает самосборку молекулы рецептора при взаимодействии с лигандом, которая делает возможной эффективную рецепцию и передачу сигнала. CRD2 осуще-

ствяет непосредственную связь с молекулой ФНО α . 94% известных мутаций являются миссенс-мутациями, т. е. приводят к замене аминокислот в структуре белковой молекулы [7]. При TRAPS отмечается выраженная (но не абсолютная) генотип-фенотипическая корреляция [7, 8]. Около 50% известных мутаций вызывают замену остатков цистеина – аминокислоты, которая, образуя цистеин-цистеиновые мостики, играет решающую роль в формировании третичной структуры белковой молекулы и обеспечении реализации ее биологических свойств [7, 8]. Самое грозное осложнение TRAPS – амилоидоз почек – отмечается у 24% пациентов с мутациями, затрагивающими цистеиновые остатки, и только у 2% больных с иным типом мутаций. Далее по частоте идут мутации, приводящие к замене или появлению в структуре остатков пролина, которые имеют важное значение для формирования конформации белковой молекулы за счет водородных связей. Существует две мутации с низкой пенетрантностью: R92Q и P46L, особенностью которых является более частое позднее начало заболевания (в подростковом и взрослом возрасте) и мягкое благоприятное течение. Клинические проявления развиваются далеко не у всех носителей данных мутаций, частота их в европейской популяции составляет 1–5%, часто эти мутации рассматриваются как полиморфизмы [7].

Механизмы патогенеза TRAPS раскрыты неполностью. Предложенная ранее концепция, в соответствии с которой мутация гена рецептора I типа приводит к его длительной избыточной активации в результате либо нарушения слущивания, либо усиления аффинности к лиганду, сегодня представляет лишь исторический интерес и полностью отвергнута [7]. Ведущими являются следующие гипотезы. Одна из них заключается в том, что мутации приводят к нарушению металлопротеиназ-зависимого расщепления молекулы рецептора, и как следствие – ее слущивания с поверхности клетки, результатом чего становится снижение содержания растворимого рецептора ФНО, являющегося естественным антагонистом молекулы лиганда, в биологических жидкостях, в первую очередь в сыворотке крови. Именно такой механизм экспериментально продемонстрирован для мутаций E33Y, T50M, C52F [7, 8]. Другими установленными механизмами патогенеза являются снижение ФНО α -индуцированного апоптоза нейтрофилов и фибробластов, что показано для мутаций, затрагивающих цистеиновые остатки молекулы рецептора, а также нарушение движения молекулы рецепторов I из цитоплазмы к клеточной поверхности. [7, 9]. Последняя гипотеза начинает преобладать. Продемонстрировано, что мутантная молекула рФНО55 с измененной укладкой пептидной цепи накапливается в эндоплазматическом ретикулуме, воспринимается как внутренний фактор повреждения и, являясь провоспалительным стимулом, приводит к снижению порога чувствительности к внешним стимулам естественного иммунитета, например липополисахариду грамотрицательных бактерий, результатом чего становятся гиперпродукция других провоспалительных цитокинов, а также нарушение функции митохондрий с усилением продукции активных форм кислорода [10, 11].

При изучении цитокинового профиля сыворотки крови у пациентов с TRAPS, имевших «классическую» мутацию

РЕВМАТИЧЕСКИЕ ЗАБОЛЕВАНИЯ ДЕТСКОГО ВОЗРАСТА

СЗЗУ, отмечено возрастание уровня интерлейкина (ИЛ) 6 и 8, но уровень ИЛ1 β и ФНО α достоверно не отличался от контрольного. Более того, при лечении пациентов с TRAPS ингибитором ФНО этанерцептом (ЭТЦ, рекомбинантные растворимые рецепторы к ФНО II типа, р75 кДа) на фоне клинического улучшения наблюдалось парадоксальное нарастание уровня ФНО α [12]. Это еще раз свидетельствует о том, что сывороточный уровень цитокинов, многие из которых характеризуются «близкодействием» (т. е. действуют там, где вырабатываются), не всегда отражает значение того или иного цитокина при конкретной нозологии.

Возраст начала заболевания варьирует от 2 нед до 53 лет (в среднем 3 года), нередко случаи развития заболевания у взрослых пациентов, что отличает TRAPS от большинства других ABC.

Атаки заболевания характеризуются фебрильной лихорадкой, сохраняющейся продолжительное время — от 1–3 до 5–6 нед, средний промежуток между атаками — 21 день, но он может варьировать в широких пределах, описаны случаи коротких интервалов — 2–3 дня [4–7]. Среди типичных признаков TRAPS — сыпь (эритематозная, макулопапулезная, кольцевидная, уртикарная), конъюнктивит, периорбитальная эритема с отеком (часто односторонние), иногда увеит, миалгии, артралгии, боль в животе. В редких случаях может отмечаться неэрозивный артрит, затрагивающий, как правило, крупные суставы. Одно из характерных клинических проявлений TRAPS, позволяющее отличить его от других ABC, — центробежные миалгии, морфологической основой которых является фасциит (может быть выявлен с помощью магнитно-резонансной томографии). Очень часто над зоной миалгий располагается распространяющаяся центробежно эритема [5, 7, 13].

До начала эры генно-инженерных биологических препаратов (ГИБП) у пациентов с TRAPS для купирования приступов использовали нестероидные противовоспалительные препараты (НПВП) и глюкокортикоиды (ГК) в дозе >20 мг/сут [4–6]. Этот подход приемлем и в настоящее время при легком течении заболевания, редких атаках и наличии мутации, не затрагивающей цистеиновые остатки в молекуле белка, когда риск развития амилоидоза невелик. Однако необходимо помнить, что указанный подход является симптоматическим и не влияет на прогноз заболевания. Эффект колхицина при TRAPS значительно ниже, чем при семейной средиземноморской лихорадке. При использовании этого препарата у пациентов с TRAPS отмечается значительное количество терапевтических неудач, но в то же время существуют данные об эффективности колхицина у ряда пациентов [6, 14]. Первыми ГИБП, которые начали применять для лечения TRAPS, были ингибиторы ФНО α . Препараты, представляющие собой моноклональные антитела к ФНО α (инфликсимаб, адалимумаб), продемонстрировали неудовлетворительную эффективность и даже вызывали обострение заболевания. Применение препарата на основе рекомбинантных рецепторов (ЭТЦ) было значительно более успешным, приводило к улучшению состояния или ремиссии у большей части пациентов, но в процессе терапии в среднем через 3,3 года развивалась вторичная неэффективность [15, 16]. Наиболее эффективными ГИБП у пациентов с TRAPS оказались ингибиторы ИЛ1 [17]. В мире накоплен наибольший опыт применения препарата анакинры (рекомбинантный антагонист рецепторов ИЛ1). Боль-

шинство пациентов с исходно успешной терапией ЭТЦ в последующем, в силу вторичной неэффективности этого препарата, были переведены на ингибитор ИЛ1 анакинру. Неэффективность или вторичная неэффективность у пациентов с TRAPS крайне редко является причиной отмены анакинры. В настоящее время получен опыт успешного применения моноклональных антител к ИЛ1 β — канакинумаба. Одним из преимуществ этого препарата является применение 1 раз в 8 нед (в отличие от ежедневных инъекций при использовании анакинры) [15, 17].

Первоначально TRAPS был описан на примере большой ирландской семьи и получил название семейной ирландской лихорадки, по аналогии с семейной средиземноморской лихорадкой (периодической болезнью). В последующем случаи TRAPS были выявлены в самых разных как европейских, так и неевропейских (афроамериканцы, пуэрториканцы, арабы) этнических группах [4–6]. Мы хотели бы поделиться наблюдением повторных случаев TRAPS в русской семье.

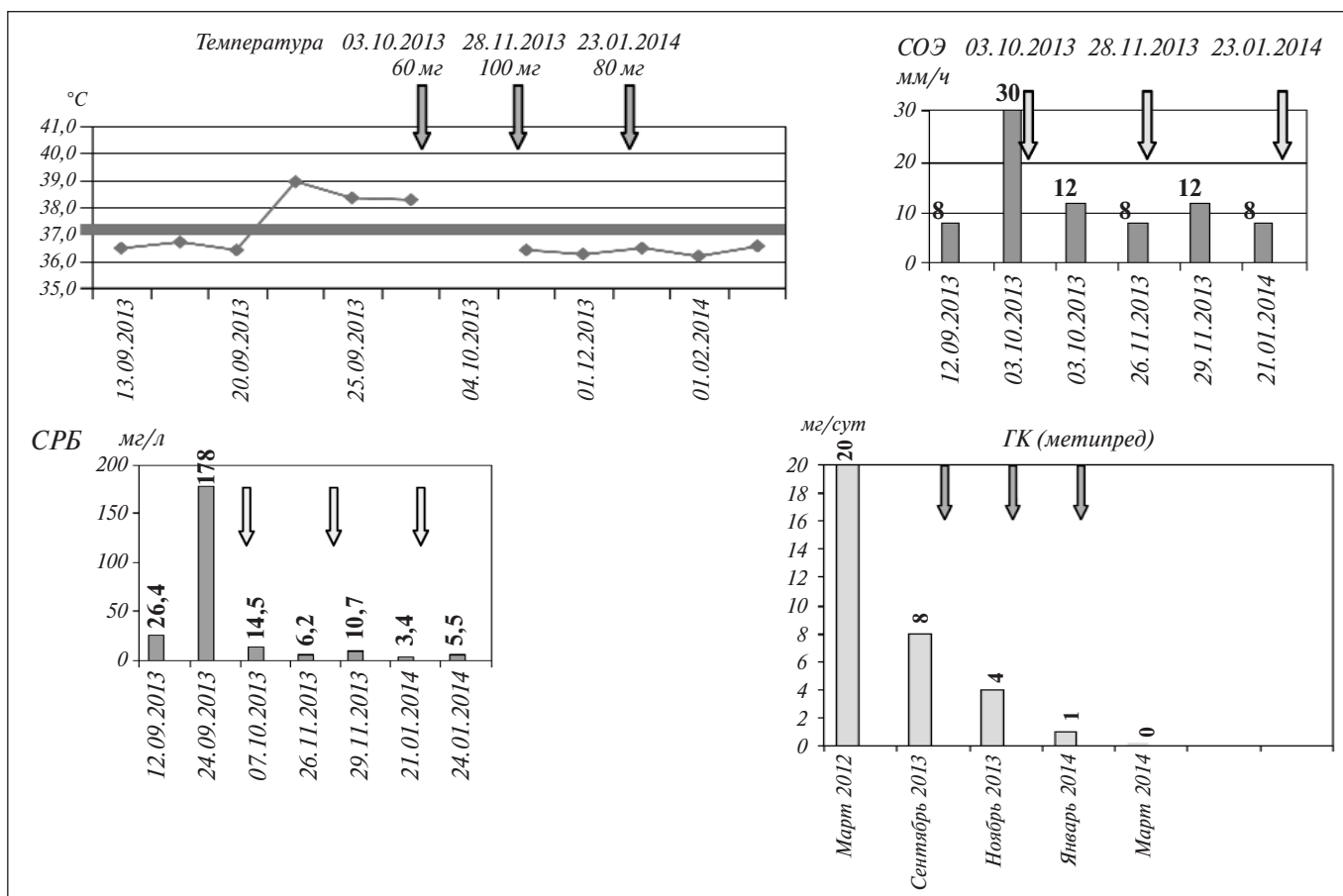
Пациент Д.В., 2003 года рождения, родился от первой нормально протекавшей беременности, роды путем планового кесарева сечения. В возрасте 1 мес перенес гнойный парапроктит, в дальнейшем — хронический тонзиллит, частые острые респираторные заболевания.

TRAPS развился в 6 мес, в июне 2004 г., после перенесенного в мае остро го гнойного перфоративного отита, когда возник рецидив лихорадки до 38,0 °С. С этого времени эпизоды лихорадки приняла регулярный периодический характер: продолжались 7–10 дней с интервалами в 3–4 нед; температура повышалась ступенчато с субфебрильных цифр в первые 3 дня до фебрильных (39–39,5 °С) в последующем, иногда возникала интенсивная, но кратковременная боль в животе. Температура и боль в животе хорошо купировались НПВП (ибупрофен), но период снижения температуры под влиянием препарата был нестойким. На эхокардиограммах, выполненных во время атак, выявлялись невыраженные признаки перикардита (незначительный выпот в перикарде). Указанные эпизоды сопровождался значительным повышением уровня острофазовых маркеров воспаления: л. 12–13 · 10⁹/л, СОЭ до 43 мм/ч (в течение 7–9 дней СОЭ могла снизиться до 5–13 мм/ч); анемией (Hb 88–105 г/л). Неоднократно проводились курсы антибиотикотерапии, однако без эффекта.

В августе 2010 г. появились сильная боль в животе, повторная рвота «кофейной гущей». Выполнена лапаротомия, обнаружена спаечная болезнь.

В феврале 2012 г. на фоне лихорадки возникли геморрагическая сыпь с начальной локализацией над голеностопными суставами, постепенно распространившаяся вверх по нижним конечностям, интенсивная боль в животе, суставах нижних конечностей. Заболевание расценено как геморрагический васкулит. С марта 2012 г. назначен преднизолон в стартовой дозе 20 мг/сут. На фоне снижения дозы ГК отмечались рецидивы геморрагической сыпи. В мае 2012 г. выявлена микрогематурия (200 тыс. эритроцитов в 1 мл в анализе мочи по Нечипоренко), которую удалось быстро купировать ГК, антикоагулянтами и антиагрегантами. Посевы крови на стерильность на пике лихорадки отрицательные. С мая по август 2012 г. на фоне приема преднизолона наблюдались рецидивы геморрагической сыпи и гематурии. Попытка снижения дозы ГК приводила к рецидиву лихорадки. В 2012 г. впервые высказано предположение об ABC и в сентябре начата программная пульс-терапия цикло-

РЕВМАТИЧЕСКИЕ ЗАБОЛЕВАНИЯ ДЕТСКОГО ВОЗРАСТА



Динамика клинических и лабораторных показателей у пациента Д.В., 2004 года рождения, страдающего TRAPS, на фоне лечения канакинумабом (инъекции препарата отмечены стрелкой)

фосфаном внутривенно, которую ребенок получал до января 2013 г. Кожные высыпания рецидивировали, но персистировало повышение уровня острофазовых маркеров.

Диагноз TRAPS поставлен в НИИР им. В.А. Насоновой в марте 2013 г. (на 9-м году заболевания). Первая госпитализация в отделение ревматических заболеваний детского возраста - сентябрь-октябрь 2013 г. В этот период отмечались признаки медикаментозного синдрома Кушинга, фебрильная лихорадка, увеличение печени. Выявлено повышение уровня острофазовых маркеров: л. 19,4–20,5 · 10⁹/л, СОЭ 30 мм/ч, СРБ 178 мг/л (норма до 5 мг/л); анемия (Hb 103 г/л), микрогематурия (эритроциты в моче 2500 в 1 мл при норме до 1000). Осмотрен офтальмологом, патологии не выявлено. С учетом достоверности диагноза TRAPS и серьезности прогноза, наличия данных о высокой и устойчивой эффективности ингибиторов ИЛ1 при этом заболевании принято решение начать терапию канакинумабом (единственным ингибитором ИЛ1, зарегистрированным и доступным в России) в дозе 2,5 мг/кг 1 раз в 8 нед (1-я инъекция канакинумаба – 03.10.2013 г.). На фоне этой терапии отмечались полное купирование симптомов, исчезновение микрогематурии, нормализация лабораторных маркеров активности воспаления. Динамика основных клинических и лабораторных проявлений заболевания отражена на рисунке. В феврале 2014 г. полностью отменены ГК. На фоне первых трех инъекций канакинумаба у пациента наблюдался рецидивирующий фурункулез, расцененный как неблагоприятная реакция на терапию. Проведено стандартное лечение фурунку-

леза, который в дальнейшем не рецидивировал. В начале терапии канакинумабом обращено внимание на появление у пациента некоторой эйфоричности и расторможенности. В течение первых 4 мес лечения канакинумабом отмечались также эпизоды легких артралгий в суставах нижних конечностей без внешних изменений суставов, которые в дальнейшем регрессировали. К январю 2015 г. пациент получил 9 инъекций канакинумаба, достигнута полная ремиссия, которая сохранялась более 1,5 лет, исчезли явления синдрома Кушинга.

При изучении семейного анамнеза ребенка выяснилось, что у его матери (Ю.В., 1977 г. рождения) с 4 лет отмечаются повторяющиеся подъемы температуры до 40,0 °С, сопровождающиеся сильной болью в животе, в околопупочной области, отеком и легким покраснением вокруг глаз, увеличением уровня острофазовых показателей. Продолжительность атак – до 5–7 дней. В детстве отмечалось 3–4 таких эпизода в год, которые трактовались врачами как пиелонефрит. Лечение антибиотиками эффекта не давало. В 11 лет перенесла тонзиллэктомию, после чего эти эпизоды возникали существенно реже.

В 14 лет один из подобных эпизодов расценен как проявление острого аппендицита, произведена аппендэктомия. Пациентка была выписана из стационара с температурой около 40,0 °С, приступы боли в животе после операции не прекратились.

В 16 лет после физической нагрузки в левой аксиллярной области и над левым плечом появилось покраснение кожи с уп-

РЕВМАТИЧЕСКИЕ ЗАБОЛЕВАНИЯ ДЕТСКОГО ВОЗРАСТА

Наиболее типичные проявления TRAPS у представителей одной семьи

Симптом	Ребенок	Мать	Бабушка
	ранний детский (6 мес)	возраст начала болезни детский (4 года)	подростковый (13–14 лет)
Затяжная периодическая фебрильная лихорадка	+	+	+
Центробежная эритема	–	+	+
Другие варианты сыпи	+	+	+
Параорбитальный отек	–	+	–
Центробежные миалгии, фасциит	–	+	+
Конъюнктивит	–	–	–
Интенсивная абдоминальная боль	+	+	–
Тошнота, рвота	+	+	–
Боль в груди, поражение серозных оболочек грудной полости (плеврит, перикардит)	+	–	–
Артралгии	+	+	+
Преходящие болевые контрактуры суставов	–	+	+
Артрит	–	–	– (?)

лотнением, которое увеличилось и распространилось на левое плечо и предплечье, до уровня лучезапястного сустава, развилась болевая разгибательная контрактура на стороне поражения, повысилась температура до 38,0 °С, державшаяся 3–5 дней, данная симптоматика сопровождалась болью в животе и горле. Атака продолжалась около 3 нед. До 2014 г. подобные атаки регулярно рецидивировали (2 раза в год).

Постоянно отмечались повышение лабораторных маркеров активности воспаления (л. 11,7·10⁹/л, СОЭ 58 мм/ч, СРБ 62 мг/л), анемия (Hb 100 г/л). С весны 2014 г. пациентка получает терапию колхицином, на фоне которой рецидивов заболевания нет, но сохраняется повышение уровня острофазовых маркеров.

Бабушка пациента по материнской линии с 14 лет страдает повторяющимися атаками лихорадки до 39,0 °С, продолжительностью 3–4 нед, сопровождающимися появлением красных растущих по периферии пятен, акнеподобной сыпи, боли в горле и суставах с развитием преходящих болевых контрактур и повышением уровня острофазовых маркеров (СОЭ 55–60 мм/ч). В молодом возрасте число атак доходило до 5–6 в год. С возрастом они стали реже (1–2 в год).

Основные симптомы TRAPS, имевшие место у представителей этой семьи, отражены в таблице.

При молекулярно-генетическом обследовании пациента, его матери и бабушки во 2-м экзоне гена *TNFRSF1A* выявлена мутация c151C>T в гетерозиготном состоянии, которая приводит к замене аминокислоты в последовательности белка pHis51Tyr (замена гистидина на тирозин в 151-й позиции аминокислотной последовательности белка). Данная мутация зафиксирована в международной электронной базе данных INFEVERS, в которой аккумулируются сведения о мутациях генов, ассоциированных с развитием ABC [18]. Интересно, что данная мутация описана в северо-американской популяции больных, а в евро-

пейском регистре пациентов с TRAPS (EuroTRAPS) встретилась только у 2% [19, 20].

Таким образом, данное наблюдение указывает на наличие в российской популяции семей с TRAPS, которые могут иметь «нетипичные» мутации гена *TNFRSF1A*. Любопытно, что диагноз у матери и бабушки был поставлен только после того, как TRAPS был выявлен у ребенка (через 34 и 45 лет с момента начала заболевания соответственно). При этом в анализах крови у матери пациента перманентно отмечалось значительное повышение острофазовых показателей, которое врачами по месту жительства никак не интерпретировалось. Обращает на себя внимание и то, что с каждым последующим поколением в семье наблюдались все более ранний дебют TRAPS и все более тяжелое его течение с увеличением времени атак. Но если у матери и бабушки имелись симптомы в виде центробежно распространяющейся эритемы, фасциита, миалгий и преходящих контрактур суставов, что является отличительным признаком данного синдрома, то у ребенка проявления болезни носили более неспецифический характер. В то же время у матери пациента указанные характерные симптомы TRAPS возникли не в начале заболевания, а уже в подростковом возрасте. Не исключено, что при отсутствии адекватного лечения и у сына со временем также развились бы эти симптомы. Интересно, что у ребенка отмечались клинические проявления геморрагического васкулита — состояния, ассоциированного с рядом ABC, в первую очередь с семейной средиземноморской лихорадкой. При этом у нашего пациента все проявления заболевания, включая геморрагический васкулит, полностью купировались на фоне терапии ингибитором ИЛ1 канакинумабом.

Таким образом, наше исследование демонстрирует наличие в российской популяции семей с TRAPS, полиморфизм

клинических проявлений у представителей одной семьи, их динамику по мере увеличения длительности болезни, а также

терапевтические возможности, которые открывает применение ингибитора ИЛ1 канакинумаба у таких пациентов.

Л И Т Е Р А Т У Р А

1. Fietta P. Autoinflammatory disease: the hereditary periodic fever syndromes. *Acta Biomed.* 2004 Aug;75(2):92–9.
2. Williamson LM, Hull D, Mehta R. et al. Familial Hibernian fever. *Q J Med.* 1982;51(204):469–80.
3. Galon J, Aksentijevich I, Mc Dermott F, et al. TNFRSF1A mutations and autoinflammatory syndromes. *Curr Opin Immunol.* 2000 Aug;12(4):479–86.
4. Кузьмина НН Федоров ЕС, Мовсисян ГР, Салугина СО. Аутовоспалительные заболевания – современный взгляд на проблему. Научно-практическая ревматология. 2009;(1):63–75. [Kuz'mina NN Fedorov ES, Movsisyan GR, Salugina SO. Autoinflammatory diseases – modern view on the problem. *Nauchno-prakticheskaya revmatologiya = Rheumatology Science and Practice.* 2009;(1):63–75. (In Russ.)] DOI: <http://dx.doi.org/10.14412/1995-4484-2009-144>
5. Кузьмина НН, Салугина СО, Федоров ЕС. Аутовоспалительные заболевания и синдромы у детей. Учебно-методическое пособие. Москва: ИМА-ПРЕСС; 2012. 104 с. [Kuz'mina NN, Salugina SO, Fedorov ES. *Autovospalitel'nye zabolevaniya i sindromy u detei. Uchebno-metodicheskoe posobie* [Autoinflammatory diseases and syndromes in children. Educational-methodical manual]. Moscow: IMA-PRESS; 2012. 104 p.]
6. Drenth JP, van der Meer JW. Hereditary periodic fever. *N Engl J Med.* 2001 Dec 13;345(24):1748–57.
7. Cantarini L, Lucherini OM, Muscari I, et al. Tumor necrosis factor receptor-associated syndrome (TRAPS): State of the art and future perspectives. *Autoimmun Rev.* 2012 Nov;12(1):38–43. doi: 10.1016/j.autrev.2012.07.020. Epub 2012 Aug 2.
8. Aganna E, Hammond L, Hawkins PN, et al. Heterogeneity among patients with tumor necrosis factor receptor-associated periodic syndrome phenotypes. *Arthritis Rheum.* 2003 Sep;48(9):2632–44.
9. Lobito AA1, Kimberley FC, Muppidi JR, et al. Abnormal disulfid-linked oligomerization results in ER retention and altered signaling by TNFR-1-associated periodic fever syndrome (TRAPS). *Blood.* 2006 Aug 15;108(4):1320–7. Epub 2006 May 9.
10. Simon A, Park H, Maddipati R, et al. Concerted action of wild-type and mutant TNF receptor 1-associated periodic syndrome (TRAPS). *Proc Natl Acad Sci USA.* 2010 May 25;107(21):9801–6. doi: 10.1073/pnas.0914118107. Epub 2010 May 10.
11. Bulua AC, Simon A, Maddipati R, et al. Mitochondrial reactive oxygen species promote production of proinflammatory cytokines and are elevated in TNFR 1-associated periodic syndrome (TRAPS). *J Exp Med.* 2011 Mar 14;208(3):519–33. doi: 10.1084/jem.20102049. Epub 2011 Jan 31.
12. Nowlan ML, Drewe E, Bulsara H, et al. Systemic cytokine levels and the effects of etanercept in TNF receptor-associated periodic syndrome (TRAPS) involved a C33Y mutation in TNFRSF1A. *Rheumatology (Oxford).* 2006 Jan;45(1):31–7. Epub 2005 Nov 15.
13. Гатторно М. Аутовоспалительные заболевания у детей. Вопросы современной педиатрии. 2014;(13):55–64. [Gattorno M. Autoinflammatory diseases in children. *Voprosy sovremennoi pediatrii.* 2014;(13):55–64. (In Russ.)]
14. Hull KM, Drewe E, Aksentijevich I, et al. The TNF receptor-associated autoinflammatory syndrome (TRAPS): emerging concepts of an autoinflammatory disorders. *Medicine (Baltimore).* 2002 Sep;81(5):349–68.
15. Bulua AC, Mogul DB, Aksentijevich I, et al. Efficacy of Etanercept in the Tumor Necrosis Factor Receptor – Associated Periodic Syndrome: A Prospective Open-Label, Dose-Escalation Study. *Arthritis Rheum.* 2012 Mar;64(3):908–13. doi: 10.1002/art.33416.
16. Caorsi R, Federici S, Gattorno M. Biologic drugs in autoinflammatory syndromes. *Autoimmun Rev.* 2012 Nov;12(1):81–6. doi: 10.1016/j.autrev.2012.07.027. Epub 2012 Aug 2.
17. Ter Haar N, Lachmann H, Ezen S, et al. Treatment of autoinflammatory disease: results from the Eurofever Registry and a literature review. *Ann Rheum Dis.* 2013 May;72(5):678–85. doi: 10.1136/annrheumdis-2011-201268. Epub 2012 Jun 29.
18. <http://fmf.igh.cnrs.fr/ISSAID/infervers/index.php>
19. Aksentijevich I, Galon J, Soares M, et al. The tumor-necrosis-factor receptor-associated periodic syndrome: new mutations in TNFRSF1A, ancestral origins, genotype-phenotype studies, and evidence for further genetic heterogeneity of periodic fevers. *Am J Hum Genet.* 2001 Aug;69(2):301–14. Epub 2001 Jul 6.
20. Lachmann HJ, Papa R, Gerhold K, et al. The phenotype of TNF receptor-associated autoinflammatory syndrome (TRAPS) at presentation: a series of 158 cases from the Eurofever/EUROTRAPS international registry. *Ann Rheum Dis.* 2014 Dec;73(12):2160–7. doi: 10.1136/annrheumdis-2013-204184. Epub 2013 Aug 21.

Исследование не имело спонсорской поддержки. Авторы несут полную ответственность за предоставление окончательной версии рукописи в печать. Все авторы принимали участие в разработке концепции статьи и написании рукописи. Окончательная версия рукописи была одобрена всеми авторами.