

Серопозитивный ювенильный ревматоидный артрит с синдромом Шёгрена: особенности диагностики и выбора терапии (описание случая)

Каледа М.И., Никишина И.П., Латыпова А.Н.

ФГБНУ «Научно-исследовательский институт ревматологии им. В.А. Насоновой», Москва, Россия
115522, Москва, Каширское шоссе, 34А

Представлено клиническое наблюдение серопозитивного по ревматоидному фактору полиартикулярного варианта ювенильного ревматоидного артрита (ЮРА) в сочетании с впервые диагностированным синдромом Шёгрена (СШ) у девочки-подростка. Обсуждаются особенности клинической картины и проблемы диагностики СШ в педиатрической практике. Наличие эрозивного артрита с быстрым прогрессированием деструкции суставов в сочетании с высокоактивным по данным биопсии СШ, а также характер иммунологических показателей послужили основанием для назначения ритуксимаба (РТМ) — моноклонального химерного антитела к CD20- антигену. Хотя РТМ не зарегистрирован для применения по этому показанию в детском возрасте, в данной клинической ситуации ему не было альтернативы среди генно-инженерных биологических препаратов. Отмечалась высокая эффективность терапии. Уже после 1-го курса лечения РТМ нормализовались значения острофазовых маркеров, уменьшились артралгии и экссудативные явления в суставах, купировалась утренняя скованность. Через 12 мес после начала терапии достигнута ремиссия ЮРА с положительной динамикой, подтвержденной при контрольной сиалографии и сиалометрии.

Приведенный клинический пример убедительно демонстрирует целесообразность применения РТМ у больных ЮРА в сочетании с СШ при резистентности к терапии классическими иммунодепрессантами и нежелательности использования ингибиторов фактора некроза опухоли α из-за повышенного риска лимфопролиферации при СШ.

Ключевые слова: серопозитивный ювенильный ревматоидный артрит; синдром Шёгрена; ритуксимаб; детский возраст.

Контакты: Мария Игоревна Каледа; kaleda-mi@yandex.ru

Для ссылки: Каледа МИ, Никишина ИП, Латыпова АН. Серопозитивный ювенильный ревматоидный артрит с синдромом Шёгрена: особенности диагностики и выбора терапии (описание случая). Современная ревматология. 2019;13(3):60–65.

Seropositive juvenile rheumatoid arthritis with Sjögren's syndrome: features of diagnosis and treatment choice (a case report)

Kaleda M.I., Nikishina I.P., Latypova A.N.

*V.A. Nasonova Research Institute of Rheumatology, Moscow, Russia
34A, Kashirskoe Shosse, Moscow 115522*

The paper describes a clinical case of rheumatoid factor-seropositive polyarticular juvenile rheumatoid arthritis (JRA) concurrent with new-onset Sjögren's syndrome (SS) in a teenage girl. It discusses the clinical features of SS and the problems of its diagnosis in pediatric practice. Erosive arthritis with rapidly progressive joint destruction concurrent with SS that was highly active according to biopsy findings, as well as the nature of the immunological parameters served as the basis for using rituximab (RTM), a chimeric anti-CD20 monoclonal antibody. Although RTM is not registered for use for this disease in childhood, an alternative biological agent was unavailable in this clinical situation. The therapy was observed to be highly effective. Just after the first cycle of RTM therapy, the values of acute-phase markers became normal, arthralgias and exudative joint phenomena diminished, and morning stiffness ceased. Twelve months after therapy initiation, the patient achieved remission of JRA with positive changes confirmed by control sialography and sialometry.

The given clinical example convincingly demonstrates the feasibility of using RTM in patients with JRA concurrent with SS with resistance to therapy with classical immunosuppressive drugs and with the undesirability of using tumor necrosis factor- α inhibitors due to the increased risk of lymphoproliferation in SS.

Keywords: seropositive juvenile rheumatoid arthritis; Sjögren's syndrome; rituximab; childhood.

Contact: Maria Igorevna Kaleda; kaleda-mi@yandex.ru

For reference: Kaleda MI, Nikishina IP, Latypova AN. Seropositive juvenile rheumatoid arthritis with Sjögren's syndrome: features of diagnosis and treatment choice (a case report). *Sovremennaya Revmatologiya=Modern Rheumatology Journal*. 2019;13(3):60–65.

DOI: 10.14412/1996-7012-2019-3-60-65

Ювенильный артрит (ЮА) является одним из наиболее распространенных ревматических заболеваний детского возраста, которое может существенно ограничивать физическую активность ребенка, ухудшать качество жизни и

оказывать значительное влияние на перспективы полноценной социализации [1–3]. К числу прогностически неблагоприятных субтипов ЮА относится серопозитивный по ревматоидному фактору (РФ) ювенильный ревматоидный

КЛИНИЧЕСКИЕ НАБЛЮДЕНИЯ

артрит (ЮРА). У детей он встречается довольно редко (3–10% всех случаев ЮА) [2] и протекает, как правило, агрессивно. Даже при своевременно начатой адекватной терапии частота ремиссии составляет от 42 до 65% [1, 3, 4]. Серопозитивный ЮРА наиболее близок к классическому ревматоидному артриту (РА) взрослых [1], который является очень гетерогенным по патогенетическим механизмам, что находит отражение в большом разнообразии фенотипов и позволяет рассматривать РА не как «одну болезнь», а как клиничко-иммунологический синдром [5]. В связи с этим большой интерес как во взрослой, так и в педиатрической ревматологической практике представляет особый фенотип заболевания, сочетающий в себе РА и синдром Шёгрена (СШ), что накладывает отпечаток на клиническую картину и возможности эффективной и безопасной терапии у подобных пациентов.

Представляем клиническое наблюдение серопозитивного по РФ полиартикулярного варианта ЮРА в сочетании с СШ с анализом особенностей диагностики и эффективности терапии ритуксимабом (РТМ); длительность наблюдения составила 3 года.

Больная Н., 15,5 года, впервые была госпитализирована в детское ревматологическое отделение ФГБНУ НИИР им. В.А. Насоновой в 2016 г. с жалобами на боль в лучезапястных суставах, суставах кистей, утреннюю скованность продолжительностью более 1 ч, субфебрилитет.

Обычное раннее развитие, неотягощенный семейный анамнез. Из детских инфекций перенесла ветряную оспу. Профилактическая вакцинация проведена в полном объеме.

Дебют настоящего заболевания — после тонзиллэктомии в конце 2011 г., когда появились длительный субфебрилитет, артралгии, по данным лабораторного обследования повышение СОЭ до 25 мм/ч, гипергаммаглобулинемия до 22%. В сентябре 2012 г. возникла припухлость лучезапястных суставов. Впервые госпитализирована в стационар по месту жительства в октябре 2012 г, по данным обследования установлен диагноз ЮРА, полиартикулярный вариант, серопозитивный по РФ. Назначены терапия метотрексатом (МТ) по 15 мг/нед, повторные пролонгированные курсы терапии нестероидными противовоспалительными препаратами (диклофенак, нимесулид). С начала 2014 г. стали беспокоить эпизоды (до 4–6 раз в год) припухания околушной области с локальной болезненностью, которые расценивали как лимфаденит, по поводу чего получала антибактериальную терапию с неоднократными перерывами в лечении МТ. В апреле 2015 г. перенесла плевропневмонию, по этой причине длительно (более 1 мес) не получала терапию МТ, развилось обострение полиартрита. После возобновления приема МТ полностью достичь контроля над активностью полиартрита не удалось, в связи с чем в августе 2015 г. в стационаре по месту жительства проводилась пульс-терапия глюкокортикоидами (метилпреднизолон по 500 мг №3), назначен диклофенак для постоянного приема без стойкого эффекта.

Впервые госпитализирована в детское отделение ФГБНУ НИИР им. В.А. Насоновой через 4,5 года после дебюта заболевания. Данные физикального обследования: состояние средней тяжести за счет поражения опорно-двигательного аппарата и признаков общей интоксикации. Правильного телосложения, масса тела — 44 кг, рост — 150 см. Кожные покровы и видимые слизистые оболочки чистые. Пальпируются увеличенные тонзиллярные, подмышечные, кубитальные, паховые лимфатиче-

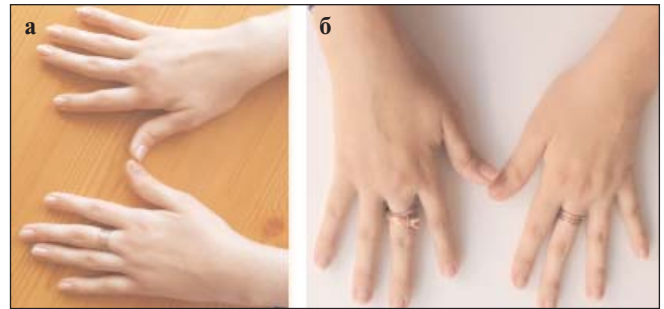


Рис. 1. Кисти до (а) и через 12 мес (б) терапии РТМ

ские узлы. Околоушные железы уплотнены. При физикальном обследовании патологии внутренних органов не выявлено. Суставной статус: припухлость лучезапястных суставов, больное левого, с ограничением объема движений и болевым компонентом при движениях, справа — тенденция к ультраярной девиации; сгибательная контрактура правого локтевого сустава; припухлость II–IV пястно-фаланговых суставов правой кисти, проксимальных межфаланговых суставов II–V пальцев обеих кистей (рис. 1, а), ограничение движений в этих суставах с болевым компонентом; ограничение объема движений в правом тазобедренном суставе; припухлость коленных суставов, ограничение сгибания, боль при максимальном сгибании; припухлость левого голеностопного сустава, ограничение объема движений, симптом сжатия предплюсны положительный слева; припухлость II–IV проксимальных межфаланговых суставов стоп; ограничение движений в височно-нижнечелюстных суставах с болевым компонентом при максимальной апертуре. Число активных суставов — 25, число суставов с ограничением функции — 27. Небольшая микрогнатия. Утренняя скованность до 15–30 мин. Миопатического синдрома, очаговой неврологической симптоматики не выявлено. Физиологические отправления не нарушены.

Проведено лабораторно-инструментальное обследование. В клиническом анализе крови: Hb — 108 г/л, л. — $3,1 \times 10^9$ /л; СОЭ — 28 мм/ч (норма до 15 мм/ч). В биохимическом анализе крови: общий белок — 87,9 г/л (норма 66,0–87,0 г/л), γ -глобулины — 36,9% (норма 9,5–19,8%). В иммунологическом анализе крови: СРБ — 18,8 мг/л (норма до 5,0 мг/л), антинуклеарный фактор (АНФ) — 1/1280 гомогенного и крапчатого свечения (норма до 1/160), РФ — 29,8 МЕ/мл (норма до 15,0), антитела к SS-A(Ro) >200 Ед/мл (норма до 25,0 Ед/мл), IgG — 30,8 г/л (норма 8,0–17,0 г/л). УЗИ суставов подтвердило синовиты локтевых, лучезапястных, пястно-фаланговых суставов II–IV пальцев справа, II и III пальцев слева, голеностопных суставов с пролиферацией синовиальной оболочки и умеренным усилением васкуляризации, теносиновиты сухожилий общего разгибателя пальцев, большие слева, сухожилия локтевого разгибателя запястья справа, сухожилий сгибателей II–IV пальцев с обеих сторон, большие справа; наличие жидкости в пястно-фаланговых суставах II–IV пальцев справа и II, III пальцев слева с небольшим усилением васкуляризации. При рентгенологическом исследовании выявлены эрозии, большие в области правого запястья и левой стопы, сужение щелей многих суставов, ультраярная девиация пястно-фаланговых суставов, снижение высоты запястий (рис. 2, а). УЗИ показало наличие диффузных изменений околушных желез, патогномоничных для СШ (рис. 3), региональной лимфаденопатии. По данным мультиспиральной компьютерной томографии органов грудной клетки — вы-

КЛИНИЧЕСКИЕ НАБЛЮДЕНИЯ

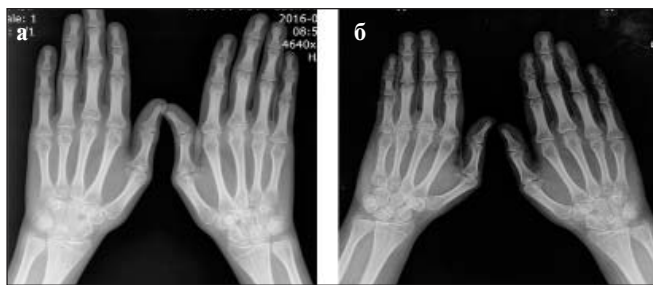

Рис. 2. Рентгенограммы кистей до (а) и после 5 курсов (б) лечения РТМ

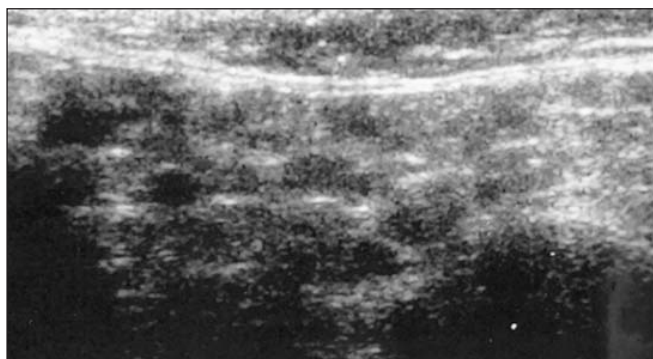


Рис. 3. УЗИ. Признаки СШ до начала терапии РТМ

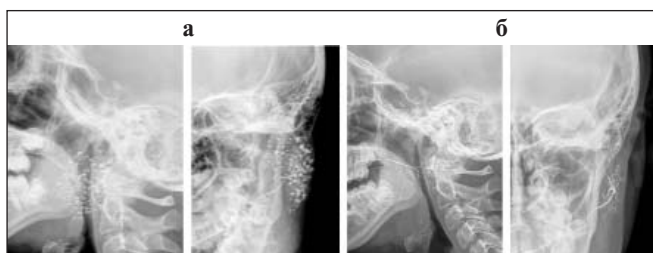

Рис. 4. Сиалография до (а) и после 5 курсов (б) терапии РТМ

раженная медиастинальная и аксиллярная лимфаденопатия. При комплексном стоматологическом обследовании, включавшем консультацию стоматолога, проведение сиалометрии и сиалографии (рис. 4, а), установлен паренхиматозный паротит выраженной стадии со снижением функции слюнных желез. Пациентке была выполнена биопсия малой слюнной железы, выявлены морфологические проявления СШ, выраженная нестабильность ядерного материала. При иммунохимическом анализе крови и мочи обнаружена поликлональная гипергаммаглобулинемия, пациентка была обследована онкогематологом, данных в пользу лимфопролиферативного заболевания не выявлено.

В период стационарного обследования у пациентки было зафиксировано выраженное обострение двустороннего паротита с нарастанием припухлости околоушных слюнных желез (рис. 5) с болезненностью при пальпации и системной лимфаденопатией, сопровождавшееся повышением СОЭ до 28 мм/ч, уровня СРБ до 45,9 г/л, общего белка до 96,8 г/л, γ -глобулинов до 40,3%, купировавшееся в течение суток без дополнительных назначений.

С учетом клинической картины заболевания и результатов дополнительного обследования верифицирован диагноз: ЮРА, полиартикулярный вариант, серопозитивный по РФ, активность 2, стадия III, функциональный класс 2 (M 08.0) в сочетании со СШ (паренхиматозный паротит, выраженная стадия со снижением функции слюнных желез, лимфаденопатия, антитела к Ro+, активность высокая).

Принимая во внимание сочетание серопозитивного по РФ полиартикулярного варианта ЮРА (эрозивная стадия) с высокоактивным СШ с риском лимфопрлиферации, высокой иммунологической активностью, а также предшествующий фармакологический анамнез, на консилиуме было принято решение о назначении терапии РТМ из расчета 375 мг/м² поверхности тела на инфузию в виде 2 инфузий с интервалом 2 нед, продолжении терапии МТ 15 мг/нед, назначении метилпреднизолона в дозе 8 мг/сут. Терапия РТМ была начата по решению консилиума в соответствии с федеральным законом №323 после подписания информированного согласия родителем и самой пациенткой и одобрения локальным этическим комитетом. После выполнения инфузий наблюдалась положительная клиническая и лабораторная динамика. В дальнейшем состояние оставалось стабильным в течение 6 мес с последующим обострением полиартрита суставов кистей, потребовавшим проведения повторного курса лечения РТМ, после чего к 12-му месяцу наблюдения была достигнута стойкая ремиссия (см. рис. 1, б). Всего за время наблюдения до достижения 18-летнего возраста пациентка получила 5 курсов лечения РТМ с интервалами в 6 мес с хорошей эффективностью. После 4-го курса лечения РТМ возникла распространенная герпес-вирусная инфекция, назначены противовирусная терапия, внутривенный иммуноглобулин в заместительной дозе.

В период последней госпитализации в детское отделение, перед достижением 18-летнего возраста (через 2,5 года наблюдения и 7 лет после клинической манифестации заболевания), клинических признаков активности артрита не выявлено, изменения в суставах пролиферативного характера. При лабораторном обследовании: Hb – 135 г/л, л. – $6,8 \times 10^9$ /л; СОЭ – 11 мм/ч (норма до 15 мм/ч), общий белок – 67,3 г/л, γ -глобулины – 16,45%. В иммунологическом анализе крови: СРБ – 1,6 мг/л, АНФ – 1/1280 гомогенного и крапчатого свечения, РФ <9,5 МЕ/мл, антитела к SS-A(Ro) >200 Ед/мл, IgG – 14,2 г/л. Лимфаденопатия отсутствовала. При сиалометрии не выявлено снижения функции слюнных желез, при сиалографии отмечалась положительная динамика проявлений паренхиматозного паротита (см. рис. 4, б). По данным УЗИ признаки СШ сохранялись. Рентгенологически прогрессирования артрита не установлено (см. рис. 2, б). Продолжена терапия МТ 10 мг/нед, метилпреднизолоном 4 мг/сут. При контрольном амбулаторном обследовании через 3 года после начала наблюдения клинических признаков активности заболевания не выявлено.

Обсуждение. Представленное наблюдение интересно с точки зрения как диагностики сочетания ревматических заболеваний у одной пациентки, так и выбора оптимальной терапевтической тактики. Во-первых, безусловно, заслуживает внимания одновременное наличие у пациентки двух редких аутоиммунных болезней – ЮРА, серопозитивного по РФ, и СШ. С учетом соответствия пациентки критериям EULAR для диагностики серопозитивного ЮРА (симметричный эрозивный полиартрит, серопозитивный по РФ) [1,

КЛИНИЧЕСКИЕ НАБЛЮДЕНИЯ

3], СШ может рассматриваться как вторичный. Согласно данным литературы, у взрослых больных вторичный СШ развивается в 4–31% случаев [6]. У детей с ЮРА частота подобного варианта болезни составляет до 20%, уступая только сочетанию ЮРА и аутоиммунного тиреоидита, который может выявляться в 30% наблюдений [7]. При последовательном развитии подобных нарушений, по данным С. Malagon и соавт. [7], медиана возраста дебюта первого заболевания составила 11,93 года, медиана интервала до манифестации второго аутоиммунного заболевания – $23,45 \pm 32,88$ мес, что сопоставимо с соответствующими показателями у нашей пациентки [8].

Во-вторых, СШ в целом крайне редко выявляется в детском возрасте, в связи с чем практически нет данных об особенностях клинической картины, течения и диагностики этой нозологии у таких пациентов [8, 9]. В нашем наблюдении манифестация первого эпизода паротита произошла приблизительно через 2 года после дебюта суставной патологии. Отсутствие настороженности в отношении развития СШ, несмотря на неоднократные рецидивы локальной симптоматики, обусловило нерегулярность лечения МТ по поводу ЮРА, что привело к прогрессированию эрозивного полиартрита и ухудшению прогноза из-за формирования стойкой функциональной недостаточности. Кроме рецидивов паротита, настораживающим в плане развития СШ у данной пациентки можно считать гипергаммаглобулинемию в сочетании с лимфаденопатией и общеконституциональными нарушениями, что весьма характерно для дебюта СШ, по данным нашего исследования, и согласуется с результатами других авторов [8–11].

Для верификации диагноза СШ мы использовали Российские диагностические критерии, опубликованные в 2001 г. [12]. Классификационные критерии болезни Шёгрена ACR/EULAR, которые были предложены в 2016 г. [13], сложны для применения у детей, так как далеко не во всех случаях возможно выполнение биопсии малой слюнной железы, а также адекватное проведение нестимулированного теста Ширмера и определение нестимулированной секреции слюнной железы. По мнению N. Yokogawa и соавт. [14], диагностическая значимость критериев СШ для взрослых в педиатрической практике невысока, что может влиять на выявляемость СШ в этой возрастной группе. В последнее время большую роль в диагностике СШ играют результаты УЗИ слюнных желез, которое является неинвазивным, необлучающим методом визуализации, продемонстрировавшим, согласно заключению ряда авторов, хорошую чувствительность и высокую специфичность (до 94%) [9, 15]. По данным нашего ранее опубликованного исследования, 100% пациентов, у которых был верифицирован СШ, имели патогномичные УЗИ-признаки [8]. Результаты УЗИ, рецидивирующий паротит и обязательное выполнение биопсии малой слюнной железы для выявления специфической морфологической картины предложены N. Yokogawa и соавт. [14] в качестве дополнительных критериев для пациентов детского возраста. У нашей пациентки на основании

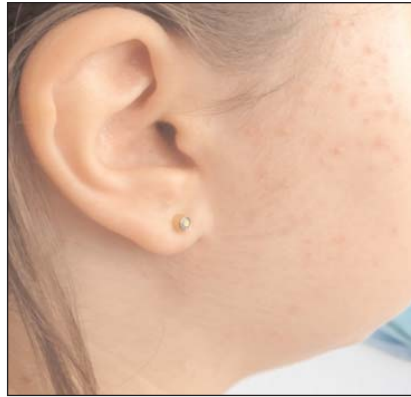

Рис. 5. Припухлость правой околоушной области в период обострения паротита

патоморфологического исследования биоптата малой слюнной железы был подтвержден СШ с высокой нестабильностью ядерного материала. Принимая во внимание эти данные, генерализованную лимфаденопатию и гипергаммаглобулинемию, а также сообщения о повышенном риске лимфопрлиферации в подобных случаях [9, 10, 16], пациентке было проведено дополнительное обследование для исключения онкогематологической патологии. Из иммунологических маркеров выявлены АНФ, РФ и антитела к Ro, что согласуется с данными M. Stiller и соавт. [11] о большей частоте такого сочетания у детей с вторичным СШ по сравнению с первичным.

Особый интерес для педиатров-ревматологов представляет терапевтическая тактика у подобных больных. Современная концепция терапии ЮРА предусматривает незамедлительное назначение патогенетической терапии после установления диагноза, в качестве препарата первой линии обычно используется МТ [1, 3]. При неэффективности или непереносимости МТ применяют генно-инженерные биологические препараты (ГИБП) с разными механизмами действия, среди которых чаще используются ингибиторы фактора некроза опухоли α (ФНО α) [1, 3]. Однако у пациентов с ЮРА в сочетании с СШ их применение нежелательно в связи с повышенным риском онкологической патологии [10, 16], а также с учетом ранее опубликованных сообщений о недостаточной эффективности указанного лечения при СШ [17]. При выборе ГИБП мы в первую очередь учитывали наличие высокоактивного СШ и данные литературы об эффективности РТМ именно при этой нозологии, хотя формально у РТМ нет официально зарегистрированных показаний для СШ, особенно первичного [18, 19].

РТМ – моноклональное химерное антитело к CD20-антигену, который экспрессируется как на зрелых В-лимфоцитах, так и на их предшественниках, но отсутствует на гемопозитивных и нормальных плазматических клетках. В результате антителозависимой клеточной цитотоксичности, комплемент-связанного лизиса, апоптоза, ингибирования клеточного роста происходит деструкция В-лимфоцитов [20]. Хороший клинический ответ на терапию РТМ у больных с ревматическими заболеваниями обусловлен длительной деплецией В-лимфоцитов в периферической крови [21]. С 2006 г. РТМ зарегистрирован по показанию «ревматоидный артрит» у взрослых пациентов. В клинических исследованиях были показаны достаточные эффективность и безопасность РТМ при РА. Результаты исследования DANCER (Dose-ranging Assessment International Clinical Evaluation of Rituximab in RA) и REFLEX (Randomized Evaluation of Long-Term Efficacy of Rituximab in RA), которые включали пациентов с неэффективностью или непереносимостью по крайней мере одного ингибитора ФНО α , показали, что в группе РТМ клинически значимый ответ по критериям Американской коллегии ревматологов (ACR) и достоверное улучшение качества жизни отмечались значительно чаще, чем в группе плацебо. Анализ результатов исследования REFLEX свидетельствует о том, что комбиниро-

К Л И Н И Ч Е С К И Е Н А Б Л Ю Д Е Н И Я

ванная терапия РТМ + МТ более эффективно тормозит деструкцию суставов, чем монотерапия МТ [22, 23]. В связи с рефрактерностью к стандартной терапии РТМ, несмотря на отсутствие соответствующих зарегистрированных показаний, успешно применяется у детей для лечения как лимфо-пролиферативных, так и аутоиммунных заболеваний, например синдрома Эванса, аутоиммунной гемолитической анемии, идиопатической тромбоцитопенической пурпуры, системной красной волчанки, ювенильного идиопатического артрита, ювенильного дерматомиозита, васкулитов [24]. В исследовании Е.И. Алексеевой и соавт. [25], в котором изучались эффективность и безопасность РТМ у детей с полиартикулярным вариантом ЮРА, продемонстрирован его хороший эффект и благоприятный профиль безопасности, аналогичные результаты получены нами в работе, посвященной применению РТМ у детей с СШ [8].

Назначение РТМ нашей пациентке подтвердило его высокую эффективность и возможность достижения ме-

дикаментозной ремиссии как ЮРА, так и СШ. В течение всего наблюдения у ребенка отсутствовали рецидивы паротита, нормализовались показатели секреции слюнных желез, достигнута положительная динамика по данным сиалографии, нормализовались острофазовые маркеры. Из нежелательных явлений зафиксирована генерализованная герпетическая инфекция после 4-го курса лечения РТМ, которая была успешно купирована назначением противовирусной терапии и заместительной дозы внутривенного иммуноглобулина.

Таким образом, приведенное клиническое наблюдение демонстрирует необходимость настороженности педиатров-ревматологов в отношении СШ у детей. Наличие этой патологии, чаще всего в сочетании с ЮРА или системной красной волчанкой, существенно влияет на выбор терапевтической тактики. Современные возможности лечения позволяют улучшить перспективы достижения ремиссии у подопечных пациентов.

Л И Т Е Р А Т У Р А

1. Petty RE, Laxer RM, Lindsley CB, Wedderburn LR, editors. Textbook of Pediatric Rheumatology. Philadelphia: Elsevier Saunders; 2016. P. 223-7.
2. Ravelli A, Martini A. Juvenile idiopathic arthritis. *Lancet*. 2007 Mar 3;369(9563):767-778. doi: 10.1016/S0140-6736(07)60363-8.
3. Алексеева ЕИ. Ювенильный идиопатический артрит: клиническая картина, диагностика, лечение. Вопросы современной педиатрии. 2015;14(1):78-94. [Alekseeva EI. Juvenile idiopathic arthritis: clinical picture, diagnosis, treatment. *Voprosy sovremennoi pediatrii*. 2015;14(1):78-94. (In Russ.)].
4. Wallace CA, Giannini EH, Spalding SJ, et al. Trial of early aggressive therapy in polyarticular juvenile idiopathic arthritis. *Arthritis Rheum*. 2012 Jun;64(6):2012-21. doi: 10.1002/art.34343. Epub 2011 Dec 19.
5. Насонов ЕЛ, Лиля АМ. Ревматоидный артрит: достижения и нерешенные проблемы. Терапевтический архив. 2019;91(5):4-7. [Nasonov EL, Lila AM. Rheumatoid arthritis: achievements and unresolved problems. *Terapevticheskii arkhiv*. 2019;91(5):4-7. (In Russ.)].
6. Ramos-Casals M, Brito-Zeron P, Font J. The overlap of Sjögren's syndrome with other systemic autoimmune diseases. *Semin Arthritis Rheum*. 2007 Feb;36(4):246-55. Epub 2006 Sep 22.
7. Malagon C, Gomez M, Mosquera C, et al. Juvenile polyautoimmunity in a rheumatology setting. *Autoimmun Rev*. 2019 Apr;18(4):369-381. doi: 10.1016/j.autrev.2018.11.006. Epub 2019 Feb 14.
8. Каледя МИ, Никишина ИП, Латыпова АН. Опыт диагностики и лечения синдрома Шёгрена у детей. Педиатрия. Журнал им. Г.Н. Сперанского. 2019;98(3):99-104. [Kaledia MI, Nikishina IP, Latypova AN. Experience in diagnosis and treatment of Sjögren's syndrome in children. *Pediatriya. Zhurnal im. G.N. Speranskogo*. 2019;98(3):99-104. (In Russ.)].
9. Petty RE, Laxer RM, Lindsley CB, Wedderburn LR, editors. Textbook of Pediatric Rheumatology. Philadelphia: Elsevier Saunders; 2016. P. 431.
10. Movva S, Carsons S. Review of pediatric Sjögren's syndrome. *Pediatr Allergy Immunol Pulmonol*. 2014;27(3):1141-6. doi: 10.1089/ped.2013.0326;
11. Stiller M, Golder W, Doring E, Biedermann T. Primary and secondary Sjögren's syndrome in children—a comparative study. *Clin Oral Investig*. 2000 Sep;4(3):176-82.
12. Васильев ВИ. Клиника, диагностика и дифференциальная диагностика болезни Шёгрена. Русский медицинский журнал. 2008;16(10):638-48. [Vasil'ev VI. Clinic, diagnosis and differential diagnosis of Sjögren's disease. *Russkii meditsinskii zhurnal*. 2008;16(10):638-48. (In Russ.)].
13. Shiboski CH, Shiboski SC, Seror R, et al. 2016 American College of Rheumatology/European League Against Rheumatism classification criteria for primary Sjögren's syndrome: a consensus and data-driven methodology involving three international patient cohorts. *Ann Rheum Dis*. 2017 Jan;76(1):9-16. doi: 10.1136/annrheumdis-2016-210571. Epub 2016 Oct 26.
14. Yokogawa N, Lieberman SM, Sherry DD, Vivino FB. Features of childhood Sjögren's syndrome in comparison to adult Sjögren's syndrome: considerations in establishing child-specific diagnostic criteria. *Clin Exp Rheumatol*. 2016. Mar-Apr;34(2):343-51. Epub 2016 Jan 20.
15. Mossel E, Delli K, van Nimwegen JF, et al; EULAR US-pSS Study Group. Ultrasonography of major salivary glands compared with parotid and labial gland biopsy and classification criteria in patients with clinically suspected primary Sjögren's syndrome. *Ann Rheum Dis*. 2017 Nov;76(11):1883-1889. doi:10.1136/annrheumdis-2017-211250. Epub 2017 Jul 28.
16. Zintzaras E, Voulgarelis M, Moutsopoulos HM. The risk of lymphoma development in autoimmune diseases: a meta-analysis. *Arch Intern Med*. 2005 Nov 14;165(20):2337-44.
17. Pessler F, Monash B, Rettig P, et al. Sjögren syndrome in a child: favorable response of the arthritis to TNFalpha blockade. *Clin Rheumatol*. 2006 Sep;25(5):746-8. Epub 2006 Jan 4. doi: 10.1007/s10067-005-0042-z.
18. Valim V, Trevisani VF, Pasoto SG, et al. Recommendations for the treatment of Sjögren's syndrome. *Rev Bras Reumatol*. 2015 Sep-Oct;55(5):446-57. doi: 10.1016/j.rbr.2015.07.004. Epub 2015 Aug 12.
19. Carsons SE, Vivino FB, Parke A, et al. Treatment Guidelines for Rheumatologic Manifestations of Sjögren's Syndrome: Use of Biologic Agents, Management of Fatigue, and Inflammatory Musculoskeletal Pain. *Arthritis Care Res (Hoboken)*. 2017 Apr;69(4):517-527. doi: 10.1002/acr.22968. Epub 2017 Mar 3.
20. Shan D, Ledbetter JA, Press OW. Signaling events involved in antiCD20 – induced apoptosis of malignant human B cells. *Cancer Immunol Immunother*. 2000 Mar;48(12):673-83. doi: 10.1007/s002620050016;
21. Boye J, Elter T, Engert A. An overview of the current clinical use of the anti-CD20 monoclonal antibody rituximab. *Ann Oncol*. 2003 Apr;14(4):520-35. doi: 10.1093/annonc/mdg175;
22. Van Vollenhoven RF, Schechtman J, Szczepanski LJ, et al. Safety and tolerability of rituximab in patients with moderate to severe rheumatoid arthritis: Results from the

dose-ranging assessment international clinical evaluation of rituximab in rheumatoid arthritis (DANCER) study. Presented at the Annual Scientific Meeting of the American College of Rheumatology in San Diego, California. November 12-17, 2005. ACR Abstract #1922;
23. Fleischmann RM, Racewicz AJ, Schechtman J, et al. Rituximab efficacy in rheumatoid arthritis is independent of coad-

ministration of glucocorticoids: Results from the doseranging assessment international clinical evaluation of rituximab in rheumatoid arthritis (DANCER) study. Presented at the 2005 ACR/ARHP Annual Scientific Meeting in San Diego, California. November 12-17, 2005. ACR/ARHP Abstract #263;
24. El-Hallak M, Binstadt BA, Leichtner AM, et al. Clinical effects and safety of rituximab for treatment of refractory

pediatric autoimmune diseases. *J Pediatr.* 2007 Apr;150(4):376-82.. doi: 10.1016/j.jpeds. 2006.10.067F
25. Alexeeva EI, Valieva SI, Bzarova TM, et al. Efficacy and safety of repeat courses of rituximab treatment in patients with severe refractory juvenile idiopathic arthritis. *Clin Rheumatol.* 2011 Sep;30(9):1163-72. doi: 10.1007/s10067-011-1720-7. Epub 2011 Mar 8.

Поступила 24.06.2019

Исследование не имело спонсорской поддержки. Авторы несут полную ответственность за предоставление окончательной версии рукописи в печать. Все авторы принимали участие в разработке концепции статьи и написании рукописи. Окончательная версия рукописи была одобрена всеми авторами.