

Артрит как манифестное проявление системного васкулита, ассоциированного с антинейтрофильными цитоплазматическими антителами: трудности диагностики

Бекетова Т.В.¹, Сыгырта В.С.¹, Чичасова Н.В.¹, Фролова Н.Ф.², Столяревич Е.С.², Котенко О.Н.²

¹ФГБНУ «Научно-исследовательский институт ревматологии им. В.А. Насоновой», Москва, Россия;

²ГБУЗ «Городская поликлиника № 52 Департамента здравоохранения г. Москвы», Москва, Россия

¹115522, Москва, Каширское шоссе, 34А; ²117546, Москва, ул. Медынская, 7, корп. 1

Клиническая картина манифестной фазы системных васкулитов, ассоциированных с антинейтрофильными цитоплазматическими антителами (АНЦА-СВ), может широко варьировать и сопровождаться поражением суставов, что затрудняет раннюю диагностику заболевания. Представлено описание случая АНЦА-СВ с тяжелым поражением почек, проявления манифестной фазы которого ограничивались поражением суставов, миалгиями и синдромом Рейно, что привело к запоздалой диагностике на стадии почечной недостаточности с потребностью в гемодиализе (ГД). Неотложное назначение адекватной индукционной терапии позволило сохранить функцию почек, несмотря на 10 дней анурии и 5 нед ГД.

Обсуждаются необходимость планомерного подробного обследования пациентов с дебютом воспалительного поражения суставов, особенно с системными проявлениями, и включение исследования АНЦА в сыворотке крови в стандарты диагностики при раннем артрите.

Ключевые слова: системный васкулит; антинейтрофильные цитоплазматические антитела; микроскопический полиангиит; гранулематоз с полиангиитом; эозинофильный гранулематоз с полиангиитом; ревматоидный артрит; ранний артрит.

Контакты: Татьяна Валентиновна Бекетова; tvbek@rambler.ru

Для ссылки: Бекетова ТВ, Сыгырта ВС, Чичасова НВ и др. Артрит как манифестное проявление системного васкулита, ассоциированного с антинейтрофильными цитоплазматическими антителами: трудности диагностики. Современная ревматология. 2018;12(2):93–96.

Arthritis as a clinical manifestation of antineutrophil cytoplasmic antibody-associated systemic vasculitis: diagnostic difficulties

Beketova T.V.¹, Sygyrta V.S.¹, Chichasova N.V.¹, Frolova N.F.², Stolyarevich E.S.², Kotenko O.N.^{1,2}

¹V.A. Nasonova Research Institute of Rheumatology, Moscow, Russia;

²City Polyclinic Fifty-Two, Moscow Healthcare Department, Moscow, Russia

¹34A, Kashirskoe Shosse, Moscow 115522; ²7, Medynskaya St., Build. 1, Moscow 117546

The clinical picture of the symptomatic phase of antineutrophil cytoplasmic antibody-associated systemic vasculitis (ANCA-SV) can vary widely and be accompanied by joint damage, which complicates the early diagnosis of the disease. The paper presents a case of ANCA-SV with acute kidney injury, the manifestations of the symptomatic phase of which were confined to joint damage, myalgia, and Raynaud's syndrome, which led to delayed diagnosis at the stage of renal failure requiring hemodialysis (HD). Urgent adequate induction therapy could preserve kidney function, despite 10-day anuria and 5-week HD.

The paper discusses the need for a systematic detailed examination of patients with the onset of a joint inflammatory lesion, especially in those with its systemic manifestations, and the inclusion of serum ANCA tests in the standards of diagnosis in early arthritis.

Keywords: systemic vasculitis; antineutrophil cytoplasmic antibodies; microscopic polyangiitis; granulomatosis with polyangiitis; eosinophilic granulomatosis with polyangiitis; rheumatoid arthritis; early arthritis.

Contact: Tatiana Valentinovna Beketova; tvbek@rambler.ru

For reference: Beketova TV, Sygyrta VS, Chichasova NV, et al. Arthritis as a clinical manifestation of antineutrophil cytoplasmic antibody-associated systemic vasculitis: diagnostic difficulties. *Sovremennaya Revmatologiya=Modern Rheumatology Journal*. 2018;12(2):93–96.

DOI: [10/14412/1996-7012-2018-2-93-96](https://doi.org/10/14412/1996-7012-2018-2-93-96)

Гетерогенность клинико-морфологических форм и разнообразие манифестных вариантов системных васкулитов (СВ), ассоциированных с антинейтрофильными цитоплазматическими антителами (АНЦА), представляющих собой жизнеугрожающие редкие заболевания, обуславливают сложность их ранней диагностики. Артрит и/или арт-

ралгии нередко встречаются при АНЦА-СВ и могут становиться манифестным проявлением, доминирующим в клинической картине заболевания, что следует учитывать, обсуждая случаи раннего артрита. В критериях ревматоидного артрита (РА) Американской коллегии ревматологов/Европейской антиревматической лиги (ACR/EULAR)

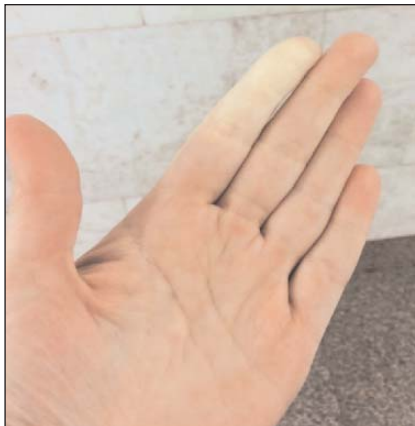

Рис. 1. Синдром Рейно у пациентки с дебютом АНЦА-СВ

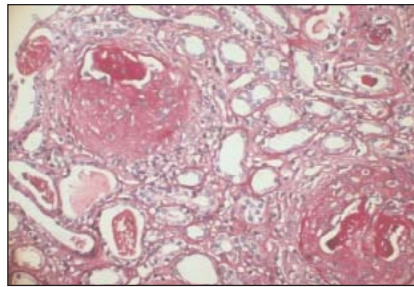


Рис. 2. Патоморфологические изменения в почке у пациентки с дебютом АНЦА-СВ. Клеточные и клеточно-фиброзные полулуния в клубочках почки (биопсия почки, окраска гематоксилином и эозином)

полнено исследование АНЦА, выявившее гиперпродукцию антител к протеиназе 3 (аПРЗ) >40 норм.

Пациентка экстренно госпитализирована в отделение гемодиализа ГБ г. Москвы, где начата заместительная почечная терапия. Первоначально отмечены протеинурия 3 г/сут и массивная микрогематурия, в дальнейшем диурез прогрессивно снижался вплоть до анурии. Сохранялась лихорадка до 39 °С, вскоре присоединилось кровохарканье. При рентгенографии выявлены двусторонние очаговые изменения в легких. В общем анализе крови СОЭ – 93 мм/ч, Нв – 66 г/л. На основании клинической картины, включающей быстропрогрессирующий гломерулонефрит (ГН), геморрагический альвеолит в сочетании с высокой гиперпродукцией аПРЗ, диагностирован АНЦА-СВ. На фоне программного ГД начата индукционная терапия метипредом внутривенно 1000 мг, циклофосфаном (ЦФ) внутривенно 800 мг, преднизолоном внутрь 60 мг/сут, внутривенно вводили человеческий иммуноглобулин, эритроцитарную массу, назначали эритропоэтин, антибактериальные и противогрибковые препараты. Несмотря на лечение, диурез не превышал 150 мл/сут, присоединились кровавистые выделения из носа.

2010 г. [1] поражение суставов охарактеризовано как «синовит (припухание) ≥1 сустава, который нельзя объяснить другими заболеваниями». Пренебрежение исследованием АНЦА-СВ в ходе дифференциальной диагностики РА может приводить к тяжелым последствиям. Диагностика АНЦА-СВ на поздних стадиях, когда развивается полиорганная недостаточность, ассоциируется с низкой почечной и общей выживаемостью.

Представляем описание случая АНЦА-СВ с тяжелым поражением почек, проявления манифестной фазы которого ограничивались поражением суставов, миалгиями и синдромом Рейно, что привело к запоздалой диагностике уже на стадии почечной недостаточности с потребностью в гемодиализе (ГД).

Пациентка, 40 лет, в декабре 2016 г. на позднем сроке беременности появились общая слабость, миалгии, артралгии с утренней скованностью более 1 ч, затем присоединились артрит мелких суставов кистей и эпизоды синдрома Рейно (рис. 1). В январе 2017 г. – благополучные роды. В марте 2017 г. по-прежнему сохранялся полиартрит с преимущественным симметричным вовлечением мелких суставов кистей и стоп, присоединилось повышение температуры тела до субфебрильных цифр. При обследовании в «Научно-исследовательский институт ревматологии им. В.А. Насоновой» (НИИР им. В.А. Насоновой) были исключены реактивный артрит, системная красная волчанка, системная склеродермия, полимиозит, криоглобулинемический васкулит, IgA-васкулит Шенлейна–Геноха. Уровень СРБ превышал норму в 8 раз, в общем анализе мочи, а также при мультиспиральной компьютерной томографии (МСКТ) легких патологические изменения не выявлены. Результаты определения в сыворотке крови ревматоидного фактора (РФ), антител к циклическому цитруллинированному пептиду (АЦЦП), антиядерных антител, антител к дезоксирибонуклеиновой кислоте, кардиолипинам и β₂-гликопротеидам IgM + A + G были отрицательными, АНЦА не исследовали. Диагностирован серонегативный РА, назначен метотрексат, от лечения которым пациентка воздержалась.

Состояние прогрессивно ухудшалось, 20 марта 2017 г. отметила снижение диуреза, отеки ног. Через день, 22 марта, при повторном обращении в НИИР им. В.А. Насоновой выявлено повышение уровня креатинина до 827 мкмоль/л, вы-

полнено исследование АНЦА, выявившее гиперпродукцию антител к протеиназе 3 (аПРЗ) >40 норм. Пациентка экстренно госпитализирована в отделение гемодиализа ГБ г. Москвы, где начата заместительная почечная терапия. Первоначально отмечены протеинурия 3 г/сут и массивная микрогематурия, в дальнейшем диурез прогрессивно снижался вплоть до анурии. Сохранялась лихорадка до 39 °С, вскоре присоединилось кровохарканье. При рентгенографии выявлены двусторонние очаговые изменения в легких. В общем анализе крови СОЭ – 93 мм/ч, Нв – 66 г/л. На основании клинической картины, включающей быстропрогрессирующий гломерулонефрит (ГН), геморрагический альвеолит в сочетании с высокой гиперпродукцией аПРЗ, диагностирован АНЦА-СВ. На фоне программного ГД начата индукционная терапия метипредом внутривенно 1000 мг, циклофосфаном (ЦФ) внутривенно 800 мг, преднизолоном внутрь 60 мг/сут, внутривенно вводили человеческий иммуноглобулин, эритроцитарную массу, назначали эритропоэтин, антибактериальные и противогрибковые препараты. Несмотря на лечение, диурез не превышал 150 мл/сут, присоединились кровавистые выделения из носа.

В апреле 2017 г. госпитализирована в ГКБ № 52, где при МСКТ легких и придаточных пазух носа выявлены признаки геморрагического альвеолита, двустороннего неструктивного гайморита. Выполнена биопсия почки: наблюдалась морфологическая картина экстракапиллярного ГН с наличием в 100% клубочков клеточных или фиброзно-клеточных полулуний (рис. 2). При иммунофлюоресцентном исследовании свечение отсутствовало. Выявленная патоморфологическая картина раиси-иммунного ГН с полулуниями характерна для АНЦА-СВ. Биопсия почки осложнилась крупной гематомой (до 9 см), потребовавшей проведения суперселективной эмболизации почечной артерии, в связи с чем терапия ЦФ была приостановлена. Последующее возобновление лечения ЦФ способствовало обратному развитию клинических проявлений с улучшением функции почек и прекращением ГД, продолжительность которого составила 5 нед. Снижение уровня креатинина крови до 291 мкмоль/л сопровождалось исчезновением лихорадки, артралгий и миалгий, обратным развитием поражения верхних дыхательных путей и легких, но персистировала микрогематурия (в анализе мочи по Нечипоренко эритроциты – до 1700). После достижения суммарной дозы ЦФ 6 г был назначен микофенолата мофетил, но отмечена его плохая переносимость (диспепсия).

В декабре 2017 г. в НИИР им. В.А. Насоновой присоединена анти-В-клеточная терапия ритуксимабом с достижением полной деплеции CD19+ В-клеток, назначен азатиоприн. Доза преднизолона постепенно уменьшена до 20 мг/сут. В дальнейшем на фоне отсутствия клинических признаков активности АНЦА-СВ и нормализации общего анализа мочи отмечено снижение уровня креатинина в крови до 194 мкмоль/л.

В представленном наблюдении сложности диагностики были связаны с нетипичной манифестацией АНЦА-СВ с артритом, миалгиями, синдромом Рейно и более поздним

КЛИНИЧЕСКИЕ НАБЛЮДЕНИЯ

Частота поражения органов/систем и прогноз при различных нозологических формах АНЦА-СВ, по данным наиболее крупных когортных исследований и собственного наблюдения

Показатель	G.S. Hoffmaп и соавт., 1992 [4]	ГПА E. Reinhold-Keller и соавт., 2000 [5]	Собственные данные, 2017	L. Guillevin и соавт., 1999 [6]	МПА J.K. Ahn и соавт., 2011 [7]	Собственные данные, 2017	R. Sable-Fourtassou и соавт., 2005 [8]	ЭГПА C. Comarmond и соавт., 2013 [9]	Собственные данные, 2017
Число больных, п	158	155	134	85	55	94	112	108	240
АНЦА+, %	88	84	100	75	—	100	38	100	0
Средний возраст, годы	41	48	40	57	59	48	—	52	50
Мужчины/женщины	1/1	1/1,04	1/1,35	1,2/1	1,5/1	1/1,47	—	1,25/1	1,1/1

Клинические проявления за весь период заболевания, %

Суставы	67	77	54	51	38	66	37	34	27	55
ЛОР-органы	92	99	98	—	—	69	62	59	44	81
Легкие	85	66	78	35	42	78	73	92	91	80
Почки	77	70	63	69	75	94	16	27	16	55
Кожа	46	33	38	73	51	56	52	45	36	75
Сердце	8	25	13	20	18	15	35	18	30	20
Желудочно-кишечный тракт	—	6	5	31	20	10	32	22	23	13
Периферическая нервная система	15	40	40	58	40	31	72	63	44	70

присоединением быстро прогрессирующего ГН, других характерных системных проявлений заболевания, включая геморрагический альвеолит, риносинусит. Такой вариант дебюта АНЦА-СВ потребовал проведения дифференциальной диагностики прежде всего с РА, системными заболеваниями соединительной ткани, миопатиями. Отсутствие планомерного обследования и наблюдения, во многом обусловленное низким комплаенсом у недавней роженицы, способствовало запоздалой диагностике АНЦА-СВ на этапе почечной недостаточности с потребностью в ГД. Наряду с исследованием АНЦА биопсия почки, выявившая картину *pauci*-иммунного ГН с полулунными, позволила верифицировать диагноз АНЦА-СВ, но сопровождалась дополнительными серьезными рисками. Сочетание эпитопной специфичности АНЦА к ПР3 с отсутствием клинических эквивалентов гранулематозного воспаления, что отличает микроскопический полиангиит от гранулематоза с полиангиитом (ГПА) Вегенера и наблюдалось у пациентки, ассоциируется с наиболее неблагоприятным прогнозом. Лишь неотложное назначение адекватной индукционной терапии позволило сохранить функцию почек, несмотря на 10 дней анурии и 5 нед ГД.

АНЦА-СВ представляют собой группу заболеваний, включающую ГПА, микроскопический полиангиит (МПА) и эозинофильный гранулематоз с полиангиитом Черджа–Строс (ЭГПА), объединенных ключевой патогенетической ролью АНЦА, преимущественным поражением сосудов мелкого калибра [2], общностью морфологических изменений в почках в виде *pauci*-иммунного ГН с полулунными, полиорганым поражением и фатальным прогнозом в отсутствие своевременного адекватного лечения [3].

К Л И Н И Ч Е С К И Е Н А Б Л Ю Д Е Н И Я

Следует отметить, что на ранней стадии различия между ГПА и МПА могут быть неочевидны.

По данным наиболее крупных когортных исследований, поражение суставов за весь период заболевания при различных нозологических формах встречается в 27–77% (см. таблицу) и наблюдается чаще при МПА иАНЦА-позитивном ЭГПА [4–9]. У пациентов с АНЦА-СВ и быстро прогрессирующим ГН частота поражения суставов и/или мышц может достигать 93% [10]. Поскольку АНЦА-СВ порой сопровождается гиперпродукцией РФ и редко – АЦЦП [11–13], это создает дополнительные затруднения при дифференциальной диагностике АНЦА-СВ и раннего РА.

У больных АНЦА-СВ, наблюдающихся в НИИР им. В.А. Насоновой, спектр дебютных клинических проявлений характеризовался прежде всего симптомами поражения ЛОР-органов (30–81%) и легких/бронхов (27–69%) в сочетании с повышением температуры тела (52–63%) и патологией суставов (18–44%), при ЭГПА и МПА – чаще с артритом, чем с артралгиями. Так, по нашим данным, в первый месяц болезни в 39% случаев МПА присутствовало поражение крупных и мелких суставов, в большинстве наблюдений – артрит, а не изолированные артралгии.

При сравнении больных МПА с различной эпитопной специфичностью АНЦА отмечено, что в дебюте МПА с аПРЗ чаще, чем при МПА с антителами к миелопероксидазе, наблюдалось вовлечение суставов (35 и 25%; $p>0,05$). В свою очередь, ЭГПА в 44% случаев манифестировал поражением суставов, чаще артритом преимущественно крупных суставов, чем артралгиями, у 25% присутствовали миалгии в основном в икроножных мышцах. В дебюте ГПА поражение суставов отмечалось у 18% пациентов, как правило, это были артралгии, реже – артрит, как правило, крупных суставов. Миалгии при ГПА и МПА встречались редко (7–5%).

Таким образом, клиническая картина манифестной фазы АНЦА-СВ может широко варьировать и примерно у каждого третьего пациента сопровождаться артритом/артралгиями, что затрудняет раннюю диагностику заболевания и обостряет необходимость планомерного подорожного обследования пациентов с дебютом воспалительного поражения суставов, особенно в случаях с системными проявлениями, исследование в сыворотке крови АНЦА следует включать в стандарты диагностики при раннем артрите.

Л И Т Е Р А Т У Р А

1. Aletaha D, Neogi T, Silman A, et al. 2010 Rheumatoid arthritis classification criteria: an American College of Rheumatology/ European League Against Rheumatism collaborative initiative. *Arthritis Rheum.* 2010 Sep;62(9):2569–81. doi: 10.1002/art.27584.
2. Jennette JC, Falk RJ, Bacon PA, et al. 2012 revised International Chapel Hill Consensus Conference Nomenclature of Vasculitides. *Arthritis Rheum.* 2013 Jan; 65(1):1–11. doi: 10.1002/art.37715.
3. Moroni G, Ponticelli C. Rapidly progressive crescentic glomerulonephritis: Early treatment is a must. *Autoimmun Rev.* 2014 Jul;13(7):723–9. doi: 10.1016/j.autrev.2014.02.007. Epub 2014 Mar 19.
4. Hoffman GS, Kerr GS, Leavitt RY, et al. Wegener granulomatosis: An analysis of 158 patients. *Ann Intern Med.* 1992 Mar 15; 116(6):488–98.
5. Reinhold-Keller E, Beuge N, Latza U, et al. An interdisciplinary approach to the care of patients with Wegener's granulomatosis: Long-term outcome in 155 patients. *Arthritis Rheum.* 2000 May;43(5):1021–32.
6. Guillemin L, Durand-Gasselin B, Cevallos R, et al. Microscopic polyangiitis: clinical and laboratory findings in eighty-five patients. *Arthritis Rheum.* 1999 Mar;42(3): 421–30.
7. Ahn JK, Hwang JW, Lee J, et al. Clinical features and outcome of microscopic polyangiitis under a new consensus algorithm of ANCA-associated vasculitides in Korea. *Rheumatol Int.* 2012 Oct;32(10):2979–86. Epub 2011 Sep 7.
8. Sable-Fourtassou R, Cohen P, Mahr A, et al. Antineutrophil cytoplasmic antibodies and the Churg Strauss syndrome. *Ann Intern Med.* 2005 Nov 1;143(9):632–8.
9. Comarmond C, Pagnoux C, Khellaf M, et al. Eosinophilic granulomatosis with polyangiitis (Churg-Strauss): clinical characteristics and long-term followup of the 383 patients enrolled in the French Vasculitis Study Group cohort. *Arthritis Rheum.* 2013 Jan;65(1):270–81. doi: 10.1002/art.37721.
10. Фролова НФ. Быстро прогрессирующий гломерулонефрит-ассоциированный с АНЦА васкулитом, лечение, прогноз. Автореф. дисс. канд. мед. наук. Москва; 2017. 24 с. [Frolova NF. Rapidly progressive glomerulonephritis associated with ANCA vasculitis, treatment, prognosis. Autoref. diss. cand. med. sci. Moscow; 2017. 24 p.]
11. Rodgers H, Guthrie J, Brownjohn A, Turney J. Microscopic polyarteritis: clinical features and treatment. *Postgrad Med J.* 1989 Aug;65(766):515–8.
12. Pagnoux C, Seror R, Berezne A, et al. Remittent non-destructive polyserositis in P-ANCA-positive vasculitis patients with anti-CCP antibodies. *Joint Bone Spine.* 2010 Dec;77(6):604–7. doi: 10.1016/j.jbspin.2010.02.013. Epub 2010 May 18.
13. Фролова НФ, Корсакова ЛВ, Столяревич ЕС, Бекетова ТВ. Дебют АНЦА-ассоциированного системного васкулита под маской ревматоидного артрита. Научно-практическая ревматология. 2015;53(6): 653–6. [Frolova NF, Korsakova LV, Stolyarevich ES, Beketova TV. The onset of ANCA-associated systemic vasculitis masking rheumatoid arthritis. *Nauchno-prakticheskaya revmatologiya = Rheumatology Science and Practice.* 2015;53(6):653–6. (In Russ.)]. doi: 10.14412/1995-4484-2015-633-656

Поступила 18.04.2018

Исследование не имело спонсорской поддержки. Авторы несут полную ответственность за предоставление окончательной версии рукописи в печать. Все авторы принимали участие в разработке концепции статьи и написании рукописи. Окончательная версия рукописи была одобрена всеми авторами.