

ЛЕКЦИЯ

ЛИТЕРАТУРА

- Braun J. et al. Therapy of ankylosing spondylitis Part I: Conventional medical treatment and surgical therapy. *Scand J Rheumatol* 2005;34(2):97–108.
- Kitchlin C. Newer therapeutic approaches: spondyloarthritis and uveitis. *Rheum Dis Clin North Am* 2006;32(1):75–90.
- Borenstein D. Inflammatory arthritis of the spine: surgical versus nonsurgical treatment. *Clin Orthop Relat Res* 2006;443:208–21.
- Ramsey D.K. et al. A mechanical theory for the effectiveness of bracing for medial compartment osteoarthritis of the knee. *J Bone Joint Surg Am* 2007;89(11):2398–407.
- Pollo E.E. et al. Knee bracing for unicompart-ment osteoarthritis. *J Am Acad Orthop Surg* 2006;14(1):5–11.
- Cole B.J. et al. Degenerative arthritis of the knee in active patients: evaluation and management. *J Am Acad Orthop Surg* 1999;7(6):389–409.
- Krohn K. Footwear alterations and bracing as treatment for the knee arthritis. *Curr Opin Rheumatol* 2005;17(5):653–6.
- Michalko W.M. et al. Controversies and tech- niques in the surgical management of patellofemoral arthritis. *Instr Course Lect* 2008;57:365–80.
- Астапенко М.Г., Эрялис П.С. Внесуставные заболевания мягких тканей опорно-двигательного аппарата. М.: Медицина, 1975.
- Day C.S. et al. Basal joint osteoarthritis of the thumb: a prospective trial of steroid injection and splinting. *J Hand Surg (Am)*;29(2):247–51.
- Singh G. Treatment options osteoarthritis. *Surg Technol Int* 2003;11:287–92.

Цервикалгия: ревматологические аспекты

Н.А. Шостак, Н.Г. Правдюк, Д.Н. Магомедова

ГОУ ВПО РГМУ Росздрава, Москва

Представлены ревматологические аспекты синдрома боли в шее, а также современный взгляд на ведение и лечение пациентов с цервикалгиями.

Ключевые слова: боль в шее, цервикалгия.

Контакты: Надежда Александровна Шостак shostakkaf@yandex.ru

CERVICALGIA: RHEUMATOLOGICAL ASPECTS

N.A. Shostak, N.G. Pravdyuk, D.N. Magomedova

Russian State Medical University, Russian Agency for Health Care, Moscow

The paper presents the rheumatological aspects of the neck pain syndrome and the current view of the management and treatment of patients with cervicalgias.

Key words: pain in the neck, cervicalgia.

Цервикалгия (боль в шее) является одним из наиболее часто встречающихся синдромов в клинической практике. По результатам популяционного исследования, проведенного среди жителей Дании в возрасте от 20 до 71 года ($n=34\ 902$), распространенность цервикалгий составила 32% с возрастным пиком в 35–45 лет [1].

Симптомы цервикалгий присутствуют в клинической картине целого спектра неврологических, ревматологических, терапевтических, травматологических и других заболеваний, дифференциальная диагностика которых подробно представлена в нашей предыдущей работе [2].

Наиболее распространенными причинами возникновения болей в шее являются следующие.

- **Неспецифические причины:**
 - дисфункция дугоотростчатых суставов;
 - миофасциальный синдром (МФС).
- **Травма межпозвоночных суставов и дисков, мышц и связок, переломы и вывихи позвонков (в том числе «хлыстовая» травма).**
- **Ревматические заболевания:**
 - спондилез (включая протрузии и грыжи межпозвоночного диска – МПД) и артроз фасеточных суставов;
 - ревматоидный артрит (РА);
 - ювенильный хронический артрит;

- серонегативные спондилоартриты (анкилозирующий спондилит, псориатический артрит, артриты при воспалительных заболеваниях кишечника, синдром Рейтера);

- ревматическая полимиалгия;

- фибромиалгия;

- идиопатический диффузный гиперостоз скелета.

- **Инфекционные заболевания:**

- костей — остеомиелит, туберкулез (в том числе дисцит);
- иной локализации — шейный лимфаденит, полиомиелит, столбняк, опоясывающий герпес, менингит, менингизм, малярия, абсцесс глотки или заглоточного пространства.

- **Новообразования:**

- первичные;
- метастатические (15%);
- рак Панкоста (сдавление плечевого сплетения при раке верхней доли легкого);

- миелома;

- опухоль глотки или заглоточного пространства.

- **Эндокринные заболевания:**

- острый тиреоидит;

- болезнь Педжета.

- **Психогенная боль.**

- **Отраженная боль:**

Л Е К Ц И Я

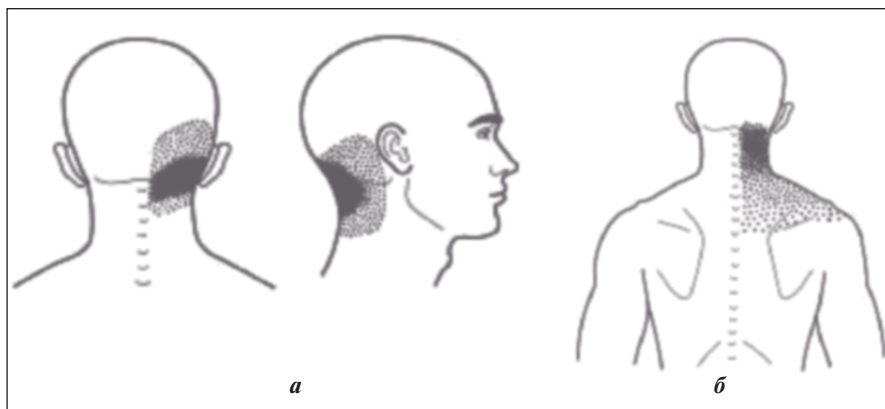


Рис. 1. Локализация боли при дисфункции фасеточных суставов на уровне: а — С₁; б — С₃ [3]

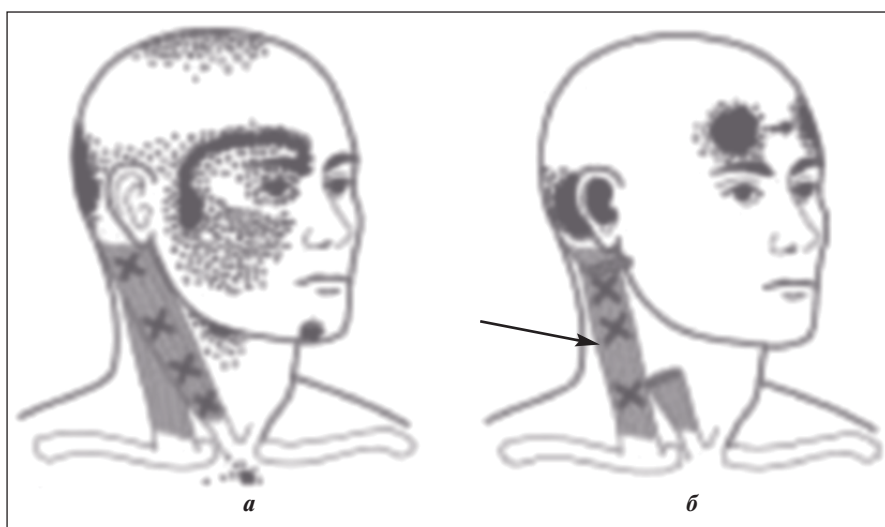


Рис. 2. Локализация боли при МФС грудино-ключично-сосцевидной мышцы (стрелкой показана локализация ТТ) [3]

— при заболеваниях внутренних органов — сердечно-сосудистые (ишемическая болезнь сердца — ИБС), болезни пищевода (в том числе инородное тело в пищеводе), рак легкого;

— при внутричерепных объемных образованиях — субарахноидальное кровоизлияние, опухоль, абсцесс;

— при других заболеваниях — кривошея, синдром подязычной кости.

К наиболее распространенным причинам возникновения болей в шее относят дисфункцию дугоотростчатых суставов и связочного аппарата (функциональные блоки), МФС, объединенные в группу неспецифических цервикалгий, а также дегенеративные поражения позвоночника — спондилез, артроз фасеточных суставов.

Для дисфункции дугоотростчатых суставов характерны [3]:

- тупая (реже острая) боль в шее, чаще по утрам, после сна в неудобном положении (больные нередко говорят, что их «продуло»). Боль усиливается при движениях и уменьшается в покое;

- иррадиация боли в затылок, ухо, лицо и висок (при поражении верхнешейного отдела позвоночника) или плечо, особенно в надлопаточную область (при поражении нижнешейного отдела), иррадиация боли в руку не характерна (рис. 1);

- усиление боли при движениях и ослабление ее в покое.

При осмотре :

- напряжение мышц шеи, односторонняя болезненность в проекции пораженного сустава;

- изменения на рентгенограммах отсутствуют.

МФС мышц шеи и плечевого пояса (грудино-ключично-сосцевидной, трапециевидной мышц, мышцы, поднимающей лопатку, многораздельной мышцы, мышцы, выпрямляющей позвоночник и др.) играет немаловажную роль в происхождении цервикалгий. Например, МФС грудино-ключично-сосцевидной мышцы развивается при охлаждении, длительном позном напряжении (сон в неудобном положении). Триггерные точки (ТТ) в верхней порции мышцы имеют характерный оттенок боли с возникновением цервикобрахиалгии (рис. 2) [3].

Спондилез объединяет весь комплекс поражений позвоночно-двигательного сегмента (снижение высоты МПД, остеофитоз, протрузии и грыжи МПД) дегенеративного характера, который чаще всего затрагивает верхне- и нижнешейные позвонки. Клиническое значение при спондилезе имеют задние остеофиты, которые могут служить источником развития радикулопатии, миелопатии и компрессии позвоночных артерий. Симптоматическая грыжа МПД наиболее распространена у лиц молодого и среднего возраста, локализуется на уровне С_v—С_{vi} и С_{vi}—С_{vii}. Болевой синдром при грыжевом выпячивании шейного МПД имеет следующие особенности [4]:

• острое начало после физической нагрузки, неловкого движения или травмы;

- усиление боли в шее и руке при кашле, чиханье, натуживании, сдавлении яремных вен (за счет повышения давления в эпидуральном пространстве);

- усиление боли в шее и руке при наклоне головы, при вращении головы в большую сторону с ее запрокидыванием;

- «вынужденное» положение головы с легким наклоном вперед и сторону, противоположную локализации боли;

- нарушение чувствительности (парестезии) в руке, а иногда и мышечная слабость свидетельствуют о присоединении радикулопатии (диагностические тесты на определение радикулопатии представлены в табл. 1).

Вклад артроза фасеточных суставов в происхождение болей в шее увеличивается с возрастом. Особенности болевого синдрома при спондилоартрозе шейного отдела представлены ниже [6]:

- боль в шее провоцируется легкой травмой, неудачным движением, переохлаждением, длительным пребыванием в неудобной позе (в том числе во время сна). У части больных отмечается постоянный характер цервикалгий;

Л Е К Ц И Я

- боль усиливается при разгибании шеи и/или наклоне в сторону более пораженного сустава;
- при вовлечении верхнешейных суставов боль иррадирует в область затылка и лба, среднешейных суставов — в область надплечья и плеча, нижнешейных — в лопатку и межлопаточную область;
- ограничение подвижности шейного отдела, особенно при разгибании. Сгибание и ротация, как правило, сохранены. Пальпация фасеточных суставов болезненна (обычно с двух сторон);
- выявляются рентгенологические признаки спондилеза (снижение высоты МПД, остеофиты), артроз фасеточных суставов.

Среди других причин развития цервикалгий в рамках дегенеративного поражения позвоночника выделяют *диффузный идиопатический гиперостоз скелета*. При интенсивной оссификации передней продольной связки могут появиться выраженные ограничения подвижности в шейном отделе позвоночника и дисфагия со сдавлением пищевода, а оссификация задней продольной связки на шейном уровне нередко осложняется миелопатией с квадриплегией [7].

При РА цервикалгии возникают вследствие вовлечения в патологический процесс атлантоаксиального комплекса (C_I—C_{II}) с передним или задним подвывихом с или без эрозивно-деструктивного процесса в зубовидном отростке, артритах латерального фасеточного сустава на уровне C_I—C_{II} и/или атлантозатылочного сустава с латеральным подвывихом, а также по причине ревматоидного поражения диска — спондилодисцита на уровне C_{II}—C_{VII}. Симптомы поражения шейного отдела позвоночника варьируют от локальной боли в области шеи, затылка до неврологических проявлений в виде парестезий, иррадирующих в руку, усиливающихся при сгибании, разгибании и ротации головы. Тяжелые неврологические осложнения, проявляющиеся симптомами «длинного пути»: недержанием мочи, кала, слабостью нижних конечностей, — при РА встречаются достаточно редко. Диагностика смещения позвонков проводится при рентгенографии шейного отдела позвоночника в положении максимального сгибания и разгибания.

Среди других причин возникновения атлантоаксиального подвывиха следует упомянуть травму, псориатический и идиопатический спондилит, заглоточный абсцесс.

При *анкилозирующем спондилите* в 5—10% случаев боль в шее развивается в отсутствие болей в нижней части спины. Дебют заболевания с поражением шейного отдела позвоночника наиболее характерен для лиц женского пола, в связи с чем в клинической практике выделен «женский» вариант этой болезни [8]. Цервикалгия, обусловленная спондилодисцитом, у пациентов с анкилозирующим спондилитом может развиваться в первые 10 лет болезни, при этом рентгенологические признаки поражения диска отмечают у 1—28% больных. Среди редких осложнений спондилита выделяют перелом

Таблица 1. *Клинические диагностические тесты компрессии нервного корешка на уровне шейного отдела позвоночника [5]*

Тест	Методика проведения
Компрессия шеи	Пациент в положении сидя, врач осуществляет латеральное сгибание в шейном отделе позвоночника с давлением на голову. Усугубление боли на стороне поражения или парестезии свидетельствуют о положительном тесте
Отведение плеча	Пациент в положении сидя, врач отводит руку пациента к голове. Тест считается положительным при исчезновении симптомов

Таблица 2. *Симптомы и признаки, требующие безотлагательного обследования и лечения пациентов с цервикалгией*

Клинический признак	Возможная причина
Лихорадка	Септический дисцит, эпидуральный абсцесс
Снижение массы тела, онкологические заболевания в анамнезе	Метастатическое поражение (10% всех случаев метастатического поражения позвоночника) — рак молочной и предстательной железы, легкого, несколько реже — меланомы, рак почки и щитовидной железы
Синдром Горнера (птоз, миоз, энофтальм) и атрофия мышц кисти на стороне поражения	Рак Панкоста (сдавление плечевого сплетения при раке верхней доли легкого)

позвоночника, развивающийся у мужчин старше 55 лет при продолжительности болезни в среднем 25 лет [6].

Микрористаллические артриты также могут сопровождаться цервикалгиями. При подагре депозиты мочевой кислоты определяются в МПД интрадурально. При пирофосфатной артропатии кристаллы гидроксипатита определяются в продольной связке, синовиальной оболочке дугоотростчатых суставов, в желтой связке [6].

При клиническом обследовании больного с цервикалгией предложено использовать набор симптомов и признаков, отражающих патологию, требующую безотлагательно обследования и лечения (табл. 2) [3].

Специальной *комиссией по изучению проблемы болей в шее* (Neck Pain Task Force, 2008) предложены рекомендации по ведению и лечению больных с цервикалгиями (табл. 3, 4) [9].

В отсутствие серьезной патологии лечение цервикалгии в первую очередь должно быть направлено на купирование болевого синдрома. В программу лечения как можно раньше (1—2-й день от начала заболевания) должны включаться нестероидные противовоспалительные препараты (НПВП). Противовоспалительная и анальгетическая активность НПВП связана с уменьшением продукции простагландинов. Показано, что НПВП обеспечивают длительную (включая ночную) анальгезию без появления зависимости, как при применении наркотических анальгетиков. Однако развитие НПВП-гастропатий, являющихся одним из самых частых осложнений НПВП и развивающихся у 45—60% больных, требует поиска эффективного и безопасного препарата. Преодоление такого серьезного осложнения стало возможным благодаря разработке нового класса НПВП — селективных ингибиторов циклооксигеназы 2 (ЦОГ 2). Препарат Мовалис компании «Boehringer Ingelheim» — новый НПВП, обладающий высокой селективностью в отношении

Л Е К Ц И Я

Таблица 3. Рекомендации по ведению больных с болью в шее

Градация	Характеристика
I	Нет симптомов и признаков, свидетельствующих о серьезной структурной патологии, нет или незначительное ограничение повседневной активности, не требуется дополнительных исследований и лечения, вероятность ответа на минимальные вмешательства
II	Нет симптомов и признаков, свидетельствующих о серьезной структурной патологии, повседневная активность ограничена, необходимы противовоспалительная терапия и ранняя активация для предотвращения длительной недееспособности
III	Нет симптомов и признаков, свидетельствующих о серьезной структурной патологии, однако присутствуют неврологические проблемы, требуются дополнительные методы обследования и комплексная терапия
IV	Признаки органического поражения (травма, миелопатия, опухолевое поражение, системные заболевания), показаны безотлагательное обследование и специализированная терапия

Таблица 4. Рекомендации по лечению больных с I и II типами цервикалгии (кроме «хлыстовой» травмы)

Рекомендовано использовать	Сомнительный эффект
Образовательные программы	Воротник (корсет)
Кратковременное ограничение двигательной активности	Ультразвуковая терапия, электростимуляция мышц, чрескожная нервная стимуляция (TENS)
Физические упражнения	Введение глюкокортикоидов в область фасеточных суставов
Мануальные методики	Радиочастотная денервация (термоденервация)
Акупунктура	Хирургические вмешательства не показаны при I и II типах боли в шее
Анальгетики (парацетамол, НПВП)	
Массаж	
Низковольтная лазерная терапия	

Примечание. Проведение рентгенографии, компьютерной и магнитно-резонансной томографии показано только пациентам с болью в шее III и IV градаций.

ЦОГ 2, подтвержденной благодаря использованию различных стандартных методов *in vitro*, *in vivo*, что объясняет высокий профиль его гастроинтестинальной безопасности [10]. Международные и российский опыт изучения Мовалиса продемонстрировал его высокую эффективность при остеоартрозе, в том числе спондилоартрозе, при низком числе побочных реакций [11, 12]. Большое значение имеет появление первого ЦОГ 2-селективного ингибитора в инъекционной форме, которая содержит 15 мг мелоксикама/1,5 мл раствора для глубоких инъекций. Наличие инъекционной формы Мовалиса позволяет использовать принцип ступен-

чатой терапии болевых синдромов: в остром периоде показано внутримышечное введение препарата в суточной дозе 15 мг (в течение 3 дней) с последующим переходом на пероральную терапию им в той же дозе в течение 2 нед.

Необходимо помнить, что цервикалгия — синдромальный диагноз, поэтому в каждом конкретном случае врач должен следовать алгоритму обследования больных, стремиться к нозологической идентификации, чтобы с позиций мультидисциплинарного подхода к данной проблеме составить индивидуальную программу лечения и реабилитации пациента, основанную на принципах доказательной медицины.

Л И Т Е Р А Т У Р А

1. Leboeuf-Yde C., Nielsen J., Kyvik O.K. et al. Pain in the lumbar, thoracic or cervical regions: do age or gender matter? A population-based study of 34 902 Danish twins 20—71 years of age. BMC Musculoskel Disord 2009;10:39.
2. Шостак Н.А., Правдюк Н.Г. Боль в шее (цервикалгия) — подходы к диагностике и терапии. Справ поликлин врача 2008;2:73—7.
3. Murphy D.R. Clinical model for the diagnosis and management of patients with cervical spine syndromes. ACO 2004;12(2):57—71.
4. Левин О.С. Диагностика и лечение боли в шее и верхних конечностях. РМЖ 2006;14(9):713—8.
5. Hardin J.G., Jr., Halla James T. Cervical spine syndromes. Arthritis and allied conditions: a textbook of rheumatology, 13th ed. Ed. by William J. Koopman. Williams & Wilkins, 1997;2:1803—11.
6. Мерта Дж. Боль в шее. Справочник общей практики. М.: Практика, 1998.
7. Kritzer R.O., Rose J.E. Diffuse idiopathic skeletal hyperostosis presenting with thoracic outlet syndrom and dysphagia. Neurosurgery 1988;22:1072—4.
8. Imboden B.J., Hellmann D.B., Stone J.H. Current rheumatology diagnosis and treatment. NY: Mc Graw Hill, 2004.
9. Haldeman S., Carroll L., Cassidy J.D., Schubert J. The bone and joint decade 2000—2010 task force on neck pain and its associated disorders. Executive Summary. Spine 2008;33(4):5—7.
10. Bosch H., Sigmund R., Hettich M. Efficacy and tolerability of intramuscular meloxicam and oral meloxicam in patients with acute lumbago: comparison with intramuscular and oral piroxicam. Curr Med Res Opin 1997;14(1):29—38.
11. Насонов Е.Л., Цветкова Е.С. Селективные ингибиторы циклооксигеназы-2: новые перспективы лечения заболеваний человека. Тер арх 1998;5:8—14.
12. Euler-Ziegler L., Velicitat P., Bluhmki E. et al. Meloxicam: a review of its pharmacokinetics, efficacy and tolerability following intramuscular administration. Inflamm Res 2001;50(1):5—9.