

ФАРМАКОТЕРАПИЯ

ческого обеспечения на клеточном уровне. Образовавшиеся свободные радикалы оказывают непосредственное действие на ткани мозга и запускают процессы будущих повреждений клеточных мембран, приводя к митохондриальной дисфункции [13]. В связи с этим важнейшее значение в резистентности нервной ткани играет состояние биоэнергетики митохондрий.

Для улучшения перфузии ткани мозга и защиты клеток от повреждения используется нейропротекция. К нейропротекторам относятся вещества разных фармакологических групп, оказывающие антигипоксическое и антиоксидантное действие, которые, устраняя гипоксию, обеспечивают аэробный путь гликолиза и активацию метаболизма с образованием высокоэнергетических макроэргов, опасность появления свободных радикалов нивелируется их антиоксидантными свойствами. Выбор препаратов определяется не только их патогенетическими механизмами, но и клинической эффективностью и, что не менее важно, безопасностью.

Актовегин, оказывающий комплексное действие на клетки, широко применяется в лечении различных заболеваний нервной системы. Было установлено, что в клетках различного происхождения под влиянием актовегина увеличивается потребление глюкозы и улучшается утилиза-

ция кислорода. Это способствует активизации энергетических процессов в клетке и влияет на ее функциональный метаболизм. Эффективность применения актовегина доказана у больных с выраженным кислородным дефицитом, очаговой неврологической симптоматикой, диффузной церебральной ишемией. Актовегин воздействует непосредственно на клеточный метаболизм путем увеличения потребления глюкозы, которая особенно необходима клеткам головного мозга. Способность актовегина активизировать обмен веществ и восстанавливать метаболизм нервной ткани делает патогенетически оправданным его применение при различных повреждениях головного мозга. Широта терапевтического действия, а также близость химико-биологической структуры к составу плазмы делают применение актовегина практически безопасным, в том числе в комбинации с препаратами других фармакологических групп. Совместное действие актовегина с целым рядом препаратов позволяет достоверно увеличить антигипоксический эффект терапии.

Таким образом, патология нервной системы при РЗ нередко определяет прогноз, клиническую картину и качество жизни больных, а также требует обязательного сочетанного применения базисной противовоспалительной терапии, ангио- и нейропротекторов.

ЛИТЕРАТУРА

1. Грачев Ю.В. Нейроревматология — междисциплинарное клиническое направление. Характеристика и классификация неврологических проявлений системных ревматических заболеваний. *Нейронауки* 2005;1:54–7.
2. Михеев В.В. Коллагенозы в клинике нервных заболеваний. М.: Медицина, 1971.
3. Насонова В.А. Системная красная волчанка. М.: Медицина, 1972.
4. American college of rheumatology nomenclature and case definitions for neuropsychiatric lupus syndromes. *Arthr Rheum* 1999;42:599–608.
5. Шилкина Н.П., Спирин Н.Н., Дряженкова И.В. Диагностика и лечение поражения нервной системы при ревматических заболеваниях. *Леч врач* 2009;4:16–8.
6. Нейроэндокринология. Под ред. Е.И. Маровой. Ярославль: Диа-пресс, 1999.
7. Stenberg E.M. Neuroendocrine regulation of autoimmune inflammatory diseases. *J Endocrinol* 2001;169(3):429–35.
8. Насонова В.А., Иванова М.М., Калашникова Е.А. и др. Актуальные проблемы нейроиммунологии. *Вестн РАМН* 1994;1:4–7.
9. Мотовилов А.А., Травина И.В., Проказова Н.В. и др. Антитела к нейтральным гликофинголипидам и ганглиозидам у больных системной красной волчанкой с поражением центральной нервной системы. *Клин ревматол* 1995;1:36–8.
10. Иванова М.М. ЦНС-люпус: проблемы и достижения (результаты 10-летнего клинико-инструментального исследования) *Тер арх* 2001;5:25–9.
11. Kawakatsu S., Wada T. Rheumatic disease and depression. *Nippon Rinsho* 2001;59(8):1578–82.
12. Пизова Н.В., Спирин Н.Н. Острые нарушения мозгового кровообращения при системных ревматических заболеваниях. *Журн неврол и психиатр* 2006;6:16–9.
13. Калвах П. Гибель ишемизированной ткани: сопоставления визуализации и гистологии. *Журн неврол и психиатр* (приложение «Инсульт») 2003;9:26.

Нестероидные противовоспалительные препараты: основа лечения анкилозирующего спондилита

А.А. Годзенко

Российская медицинская академия последипломного образования, Москва

Представлены патоморфологические аспекты анкилозирующего спондилита (АС), значение нестероидных противовоспалительных препаратов в терапии АС. Данные клинических исследований демонстрируют высокую эффективность и хорошую переносимость ацеклофенака (азртал) при АС.

Ключевые слова: анкилозирующий спондилит, нестероидные противовоспалительные препараты, ацеклофенак.

Контакты: Алла Александровна Годзенко alla1106@mail.ru

Nonsteroidal anti-inflammatory drugs: a basis for the treatment of ankylosing spondylitis

A.A. Godzenko

Russian Medical Academy of Postgraduate Education, Moscow

The paper describes the pathomorphological aspects of ankylosing spondylitis (AS) and the value of nonsteroidal anti-inflammatory drugs in its therapy. Clinical trials demonstrate the high efficacy of aceclofenac (aertal) in AS.

Key words: ankylosing spondylitis, nonsteroidal anti-inflammatory drugs, aceclofenac.

Contact: Alla Aleksandrovna Godzenko alla1106@mail.ru

В течение последнего десятилетия проводились серьезные исследования, касающиеся морфогенеза, клинических проявлений и других теоретических и клинических аспектов анкилозирующего спондилита (АС). Данные магнитно-резонансной томографии и гистологические исследования позволяют предполагать, что главная мишень иммунного ответа при АС — граница хрящевой и костной ткани, включая инсерции сухожилий и связок в кости (энтезисы), а также субхондральная кость [1]. При этом воспалительный процесс первично наблюдается в костной ткани (остеит), и лишь позже поражаются суставной хрящ, синовиальная оболочка, капсула сустава и связки. Кроме того, к особенностям патоморфологических изменений при АС можно отнести развитие хронического синовиита пролиферативного типа, хондронидной метаплазии суставной капсулы, синовиальной оболочки, связок с их последующей оссификацией, возможность анкилозирования «корневых» и периферических суставов без выраженного синовиита [2]. Таким образом, развитие патологического процесса при АС отличается от такового при ревматоидном артрите (РА), при котором воспаление первично локализовано в синовии.

При АС, согласно данным недавних исследований, инфильтрация мононуклеарами и остеокластами связана с присутствием хрящевой ткани на поверхности сустава. Помимо воспаления, АС характеризуется новообразованием костной ткани с формированием синдесмофитов, которое чаще развивается в аксиальном скелете в местах воспалительного костного отека.

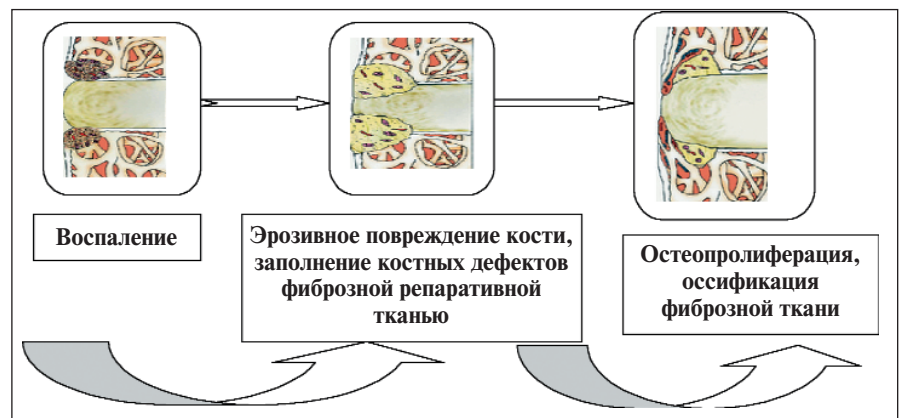
Упрощенно последовательность структурных изменений в позвоночнике можно представить следующим образом: активный воспалительный процесс в углах тел позвонков (спондилит) сменяется эрозивным повреждением костной ткани; вследствие репаративных процессов костные дефекты заполняются фиброзной тканью; последующая стадия — костная пролиферация с оссификацией фиброзной ткани и образованием синдесмофитов (см. рисунок).

В соответствии с этой схемой костеобразование невозможно без предшествующего воспаления. Однако ряд исследований показывает, что оссификация может развиваться в отсутствие явных признаков воспаления — при так называемом low grade (субклиническом) воспалении, тем более что воспаление, как известно, в целом тормозит остеопролиферацию [3]. Как взаимосвязаны воспаление и костеобразование при АС, является ли чрезмерное костеобразование специфиче-

ским свойством АС или это часть физиологического репаративного механизма — вопрос, требующий длительного изучения.

По-видимому, патоморфологические особенности АС обуславливают отличный от РА ответ на проводимую медикаментозную терапию. Давно известно, что у большинства пациентов с АС традиционная терапия нестероидными противовоспалительными препаратами (НПВП) дает хороший результат, в то время как при системном применении глюкокортикоидов (ГК) редко наблюдается яркий эффект, особенно при преобладании воспалительного процесса в осевом скелете. Действие НПВП настолько отчетливо, что этот признак служит одним из критериев постановки диагноза спондилоартрита.

Вместе с тем существует мнение о способности НПВП оказывать не только симптоматическое действие, но и положительное влияние на рентгенологическое прогрессирование АС. В 2004 г. van der Heijde D. и соавт. [4] сообщили о результатах проспективного изучения влияния длительной терапии НПВП на рентгенологические проявления АС. Исследование проведено у 215 пациентов с АС, которым для длительного приема назначали целекоксиб в дозе 200 мг/сут или кетопрофен 200 мг/сут. Одной группе пациентов рекомендовали принимать НПВП постоянно, а другой — только по мере необходимости. Наблюдение продолжалось 2 года. В динамике оценивали рентгенограммы шейного и поясничного отделов позвоночника, а также активность АС, функцию позвоночника и нежелательные явления. Установлено, что средние величины рентгенологических изменений были достоверно меньше у пациентов, принимавших НПВП постоянно. При этом существенных различий в степени клинической активности АС и частоте нежелательных явлений в двух группах пациентов не выявлено. НПВП при АС придается более важная роль, чем при ревматоидном артрите (РА) или



Последовательность структурных изменений в позвоночнике (J. Sieper, 2008)

Ф А Р М А К О Т Е Р А П И Я

Эффективность ацеклофенака (А) по сравнению с теноксикамом (Т), индометацином (И) и напроксеном (Н) у больных АС (результаты двойных слепых рандомизированных многоцентровых исследований)

Исследование	Препарат	Боль по ВАШ, мм	Утренняя скованность, мин	Тест Шобера, см	Боковое сгибание позвоночника, см	Расстояние от затылка до стены, см
E. Battle-Gualda и соавт. [7] (3 мес)	A 100 мг 2 раза в день (n=155)	60,2/-22,4*	60,1/-30,4*	3,4/+0,7*	9,9/+0,6***	4,5/-0,5*
	И 25 мг 2 раза в день и 50 мг на ночь (n=153)	61,2/-25*	65,1/-30*	3,7/+0,6*	10,2/+1*	3,8/-0,4***
G. Paseto и соавт. [9] (3 мес)	A 100 мг 2 раза в день (n=47)	54,4/-27,2**	12,9/+0,7**	—	—	21,9***/-4,7**
	Н 500 мг 2 раза в день (n=57)	54,4/-23,3**	12,9/+0,9**	—	—	27/-7,2**
L.E. Villa Alcazar и соавт. [8] (3 мес)	A 100 мг 2 раза в день (n=120)	57,9/-25,7**	55,3/-31,4**	4,7/+0,9***	11,5/+0,8***	3,4/-0,6**
	Т 20 мг 1 раз в день (n=115)	58,1/-27,5**	61,1/-38,9**	4,8/+1,1**	11,5/+1,5**	3,4/-0,4***

Примечание. Представлены исходные данные/показатели после лечения.

n — число пациентов; * — p<0,001 по сравнению с исходным показателем; ** — p<0,01 по сравнению с исходным показателем; *** — p<0,05 по сравнению с исходным показателем; — — p<0,05 по сравнению с Н.

остеоартрозе, при которых эти препараты рассматриваются исключительно как симптоматические. У больных АС терапия НПВП позволяет достигнуть лечебного эффекта в среднем значительно чаще, чем при РА. Нельзя исключить возможность влияния терапии этими препаратами на течение и исходы АС. Поэтому проблема совершенствования применения НПВП у больных АС остается актуальной.

Отмечено, что наибольшей эффективностью при АС обладают фенилбутазон и производные индолуксусной кислоты. Тем не менее значительное число побочных эффектов этих препаратов (в первую очередь нарушения деятельности желудочно-кишечного тракта — ЖКТ, отрицательное нефрогенное действие, гемодинамические нарушения), а также необходимость их многолетнего приема при этом заболевании делает важным поиск новых препаратов, одновременно эффективно уменьшающих боль и воспаление и обладающих хорошей переносимостью. Шагом вперед на пути поиска относительно безопасных НПВП явилось внедрение в клиническую практику препаратов, преимущественно подавляющих продукцию циклооксигеназы (ЦОГ) 2 — изофермента, катализирующего синтез простагландинов, участвующих в воспалительном процессе. Это так называемые селективные НПВП: мелоксикам, целекоксиб, нимесулид. Применение этих препаратов позволяет существенно снизить частоту побочных эффектов, главным образом гастропатий и нефропатий.

Тем не менее установлено, что селективное ингибирование ЦОГ 2 оказывает незначительный эффект при острой боли, поскольку в этих случаях концентрация ЦОГ 1 возрастает в 3–4 раза [5]. При воспалительных ревматических заболеваниях селективные ингибиторы ЦОГ 2 эффективны только в очень высоких дозах. При этом происходит одновременное подавление синтеза ЦОГ 1 и нивелируется преимущество этих препаратов. Таким образом, оптимальным сочетанием анальгетического и противовоспалительного эффекта обладают препараты, ингибирующие как ЦОГ 1, так и ЦОГ 2. Одним из таких препаратов с выраженным противовоспалитель-

ным и анальгетическим действием и хорошей переносимостью является производное фенилуксусной кислоты ацеклофенак (аэртал).

Аэртал выпускается в таблетках по 100 мг. Рекомендуемая суточная доза составляет 100 мг 2 раза в день. Ацеклофенак имеет простой фармакокинетический профиль, он быстро и полностью всасывается после перорального приема, даже если таблетка принимается вместе с пищей. Пик концентрации препарата в плазме достигается через 1–3 ч после приема, период полувыведения — 4 ч. Как и другие НПВП, ацеклофенак активно связывается с белками плазмы (>99%). Ацеклофенак циркулирует в организме преимущественно в виде метаболитов, из которых наиболее значимым является 4-гидроксиацеклофенак, и элиминируется преимущественно с мочой [6]. Фармакокинетический профиль препарата практически не различается после приема однократной дозы и при повторных приемах, а также в разных возрастных группах. У больных с недостаточностью функции печени отмечено замедление фармакокинетики ацеклофенака, в связи с чем таким пациентам рекомендуется принимать половину стандартной дозы. Существенных изменений фармакокинетики препарата при умеренной почечной недостаточности не обнаружено, но, поскольку ацеклофенак экскретируется преимущественно почками, в этом случае рекомендуется тщательный контроль функции почек. Препарат проникает в синовиальную жидкость, где его концентрация составляет 50% плазменной. Терапевтическая эффективность ацеклофенака сопоставлялась с таковой плацебо и других НПВП в ряде исследований при различных ревматических заболеваниях, в том числе при серонегативных спондилоартритах. При АС ацеклофенак сравнивали с индометацином, теноксикамом, напроксеном (см. таблицу).

В 12-недельном сравнительном исследовании ацеклофенака и индометацина 310 пациентов с АС рандомизированно получали ацеклофенак 200 мг/сут или индометацин 100 мг/сут [7]. В обеих группах значительно улучшились все клинические параметры, включая боль,

Ф А Р М А К О Т Е Р А П И Я

утреннюю скованность, боковое сгибание позвоночника, тест Шобера. Кроме того, общее состояние при оценке врачом и пациентом достоверно улучшилось по сравнению с исходным. Достоверных различий между двумя группами не выявлено. Хороший и отличный результат в отношении боли был отмечен у 52% пациентов, получавших ацеклофенак, и у 64% больных, леченных индометацином, уменьшение утренней скованности — соответственно у 70 и у 68%.

В многоцентровом двойном слепом рандомизированном исследовании 235 пациентов с АС получали ацеклофенак 100 мг 2 раза в день или теноксикам 20 мг/сут в течение 3 мес [8]. В обеих группах достоверно уменьшились утренняя скованность, боль, улучшились показатели теста Шобера и боковое сгибание позвоночника, увеличилась экскурсия грудной клетки и другие характеристики подвижности позвоночника. Достоверных различий в эффективности лечения между двумя группами не выявлено.

При сравнительной оценке эффективности ацеклофенака и напроксена при АС, проведенной у 104 пациентов, также не отмечено существенных различий между группами [9]. В ходе исследований продемонстрирована не только высокая эффективность, но и хорошая переносимость ацеклофенака.

Побочные эффекты у пациентов, лечившихся аэрталом, встречались реже, чем при лечении индометацином, напроксеном, диклофенаком, что подтверждено в ряде сравнительных исследований. Так, из 310 пациентов с АС, лечившихся ацеклофенаком 100 мг дважды в день или индометацином 100 мг/сут, побочные эффекты отмечены у 30,3% в группе ацеклофенака и у 46,6% в группе индометацина [7]. Достоверных различий в отношении осложнений со стороны ЖКТ (1,3% случаев при лечении ацеклофенаком и 3,26% при лечении индометацином) и нарушения кроветворения (1,9 и 5,9% соответственно) в двух группах не установлено. В то же время частота неврологических на-

рушений (главным образом, головная боль и головокружение) была достоверно меньше у пациентов, получавших ацеклофенак (2,6% против 13,7%; $p < 0,001$). У 104 больных АС в течение 3 мес сравнивали переносимость ацеклофенака в дозе 100 мг дважды в день и напроксена в дозе 500 мг дважды в день [9]. Общее число побочных эффектов было меньше у пациентов, получавших ацеклофенак (25%), чем у больных, леченных напроксеном (33%). Нарушения со стороны ЖКТ (в том числе боль в животе, тошнота, изжога, диарея) были отмечены у 18% пациентов в группе ацеклофенака и у 21% в группе напроксена, прервать лечение были вынуждены 1,6 и 6% больных соответственно. Общая оценка переносимости терапии как пациентом, так и врачом была лучше при использовании ацеклофенака.

Спектр нежелательных явлений при лечении ацеклофенаком оказался близок к таковому при лечении другими НПВП, однако существенно различалась частота их развития. Это продемонстрировано в исследовании SAMM (Safety Assessment of Marketed Medicines), в котором участвовали 10 142 больных, страдающих РА, ОА и АС (7890 пациентам назначали ацеклофенак, 2252 — диклофенак) [10]. Результаты исследования свидетельствовали о лучшем профиле переносимости ацеклофенака по сравнению с диклофенаком. Авторы пришли к заключению, что применение ацеклофенака сопровождалось меньшим риском развития НПВП-гастропатий и лучшей переносимостью даже с учетом того, что среди больных, получавших ацеклофенак, было значительно больше пациентов с патологией ЖКТ в анамнезе.

Таким образом, ацеклофенак (аэртал) является высокоэффективным НПВП, не уступающим по выраженности противовоспалительного и анальгетического эффекта индометацину и диклофенаку и отличающимся хорошей переносимостью. Аэртал может с успехом применяться в качестве терапии первого ряда для лечения АС и других спондилоартритов.

Л И Т Е Р А Т У Р А

- Appel H., Kuhne M., Spiekermann S. et al. Immunohistochemical analysis of hip arthritis in ankylosing spondylitis: evaluation of the bone-cartilage interface and subchondral bone marrow. *Arthr Rheum* 2006;54(6):1805–13.
- Mc Gonagle D., Khan M.A., Mazzo-Ortega H. Enthesitis in spondyloarthritis. *Curr Opin Rheum* 1999;11: 244–50.
- Baraliakos X., Listing J., Rudwaleit M. The relationship between inflammation and new bone formation in patients with ankylosing spondylitis. *Arthr Res Ther* 2008;10:R104doi:10.
- Van der Heijde D. Non-steroidal anti-inflammatory drugs inhibit radiographic progression in patients with ankylosing spondylitis: a randomized clinical trial. *EULAR* 2004, Abstr SP0077.
- Bannwarth B., Demotes-Mainard F., Shaeverbeke T. et al. Central analgesic effects of aspirin-like drugs. *Fund Clin Pharm* 1995;9:1–7.
- Wood S.G., Fitzpatrick K. Pharmacokinetics and metabolism of a new NSAID/analgesic aceclofenac in man (abstract). *Pharm Res* 1990;7(9):S212.
- Battle-Gualda E., Figueroa M., Ivarra J. et al. The efficacy and tolerability of aceclofenac in the treatment of patients with ankylosing spondylitis: a multicenter controlled clinical trial. *Aceclofenac Indomethacin Study Group. J Rheumatol* 1996;23:1200–6.
- Villa Alcazar L.F., De Buergo M.A., Rigo Lenza H. et al. Aceclofenac is as safe and effective as tenoxicam in the treatment of ankylosing spondylitis: a 3 month multicenter comparative trial. Spanish Study Group on Aceclofenac in Ankylosing Spondylitis. *J Rheumatol* 1996;23:1194–9.
- Pasero G. et al. Aceclofenac versus naproxen in the treatment of ankylosing spondylitis: a double-blind, controlled study. *Curr Ther Res Clin Exp* 1994;55:833–42.
- Huskisson E., Irani M., Murray F. A large prospective open-label, multicentre SAMM study, comparing the safety of aceclofenac in patients with rheumatic disease. *Eur J Rheumatol Inflamm* 2000;7:1–7.