

## Чрескожная эндоскопическая электрорезекция опухолей лоханки

Б.К. Комяков, Б.Г. Гулиев, А.И. Маковская, В.Е. Ким, Ш.Н. Идрисов

Кафедра урологии Санкт-Петербургской государственной медицинской академии им. И.И. Мечникова

Контакты: Бахман Гидаятович Гулиев [gulievbg@mail.ru](mailto:gulievbg@mail.ru)

В статье приведены результаты чрескожной электрорезекции стенки лоханки с опухолью, выполненной у 4 пациентов. Операция была проведена по абсолютным показаниям: трое больных имели единственную почку, а четвертый – единственно функционирующую левую почку (правая тазовидистопированная почка не функционировала). Первичным симптомом заболевания у всех пациентов являлось наличие макрогематурии, при обследовании по поводу которой была выявлена опухоль лоханки размерами от 1,2 до 2,5 см. Осложнений после осуществления перкутанной электрорезекции стенки лоханки с опухолью не наблюдали. В послеоперационном периоде проведена интратенальная БЦЖ-терапия. При опухолях лоханки и верхней трети мочеточника единственной почки показана их перкутанная электрорезекция.

**Ключевые слова:** верхние мочевыводящие пути, почечная лоханка, опухоль, чрескожная эндоскопическая электрорезекция

### Percutaneous endoscopic electroresection of renal pelvic tumors

B.K. Komayakov, B.G. Guliev, A.I. Makovskiy, V.E. Kim, Sh.N. Idrisov

Department of Urology, I.I. Mechnikov Saint Petersburg State Medical Academy

The paper gives the results of percutaneous electroresection of the renal pelvic wall with a tumor in 4 patients. The operation has been made for absolute indications: 3 patients had a single kidney and the fourth patient had a single functioning left kidney (the right pelvic dystopic kidney failed to function). In all the patients, the primary symptom of the disease was macrohematuria, the examination for which revealed a renal pelvic tumor measuring 1.2 to 2.5 cm in size. There were no complications after percutaneous electroresection of the renal pelvic wall with a tumor. Intrarenal BCG therapy was performed in the postoperative period. Percutaneous electroresection is indicated for tumors of the renal pelvis and the upper third of the ureter of the single kidney.

**Key words:** upper urinary tract, renal pelvis, tumor, percutaneous endoscopic electroresection

### Введение

Новообразования верхних мочевыводящих путей (ВМП) встречаются относительно редко и составляют 5% всех уротелиальных опухолей. Они чаще локализованы в почечной лоханке, чем в мочеточнике (данное соотношение составляет 3:1), а билатеральное поражение наблюдается в 2–8% случаев [1, 2]. Открытая радикальная нефруретерэктомия, выполняемая в сочетании с резекцией мочевого пузыря и подробно описанная еще в 1907 г. Альбараном, стала золотым стандартом оперативного лечения больных с опухолями ВМП [1, 3–6]. При этом необходимость удаления вместе с почкой мочеточника и осуществления резекции стенки мочевого пузыря вокруг устья обоснована тем обстоятельством, что уротелиальный рак имеет склонность к мультифокальному росту и распространению в каудальном направлении. Внедрение новых методов диагностики и лечения в урологии привело к пересмотру техники выполнения данной операции. Вместо открытых хирургиче-

ских вмешательств наиболее распространенными становятся лапароскопические и эндоурологические операции [7–11]. Благодаря внедрению перкутаных и уретероскопических эндоскопических методов лечения опухолей ВМП, кроме осуществления открытой резекции мочеточника, стало возможным выполнение органосохраняющих операций. Так, при локализации новообразований в полостной системе почки и верхней трети мочеточника их можно удалить чрескожным доступом в процессе нефроскопии, а при расположении опухоли в нижних отделах мочеточника выполняют трансуретральную уретероскопию с электрорезекцией опухоли [4, 7, 10–14].

В отличие от уретероскопии при перкутанном лечении имеется возможность применения эндоскопических инструментов более широкого диаметра, которые обеспечивают хорошую визуализацию полостной системы почки и самого новообразования. Это позволяет удалять опухоли большего размера, а также выполнять более глубокую резекцию, чем

при уретеропиелоскопии [11, 13, 15, 16]. Недостатком перкутанного доступа является риск возможного обсеменения нефростомического хода с развитием в нем рецидива рака. В литературе описаны 2 случая появления имплантационных метастазов низкодифференцированных опухолей после осуществления их перкутанной электрорезекции [5, 17].

### Материалы и методы

В период с 1996 по 2010 г. в клинике урологии Санкт-Петербургской медицинской академии им. И.И. Мечникова наблюдалось 145 больных с опухолями ВМП, которым были выполнены различные операции. Среди них было 103 (71%) мужчины, женщин — 42 (29%). Возраст больных колебался от 19 до 80 лет и в среднем составил  $61,4 \pm 9,6$  года. Из них 134 (93,7%) пациента поступили в стационар в плановом порядке и 9 (6,3%) — по экстренным показаниям в связи с развитием у них гематурии. Новообразования почечной лоханки выявлены у 102 (70,3%), мочеточника — у 43 (29,7%) больных, а их соотношение составило 2,3:1. Нефруретерэктомия с резекцией мочевого пузыря по стандартной или предложенной нами методике проведена 129 (89%) пациентам [3]. Органосохраняющие вмешательства выполнены в 16 (11%) случаях. У 12 (8,3%) пациентов опухоль располагалась в нижней трети мочеточника, и функция контралатеральной почки была удовлетворительной, а у 4 (2,7%) новообразование находилось в лоханке единственной или единственно функционирующей почки. Этим 4 пациентам по абсолютным показаниям была выполнена перкутанная электрорезекция лоханки с опухолью. Двое из них имели единственную, а 1 — единственно функционирующую почку. Первичным проявлением заболевания у всех была макрогематурия, по поводу которой они были обследованы. Диагноз устанавливали на основании данных цитологического исследования осадка мочи, экскреторной урографии, реносцинтиграфии, компьютерной (КТ) и магнитно-резонансной (МРТ) томографии, цистоскопии с уретеропиелоскопией и биопсией опухоли. Размеры новообразований устанавливали на основании результатов спиральной КТ (СКТ) почек с контрастированием и МРТ. Они составили от 1,2 до 2,5 см. У всех пациентов опухоль была локализована только в лоханке, отсевов в мочеточник и мочевой пузырь не было. У последнего больного образование размером  $2,5 \times 2,5$  см располагалось в зоне пиелоуретерального сегмента, поэтому, наряду с макрогематурией, оно стало причиной нарушения уродинамики ВМП.

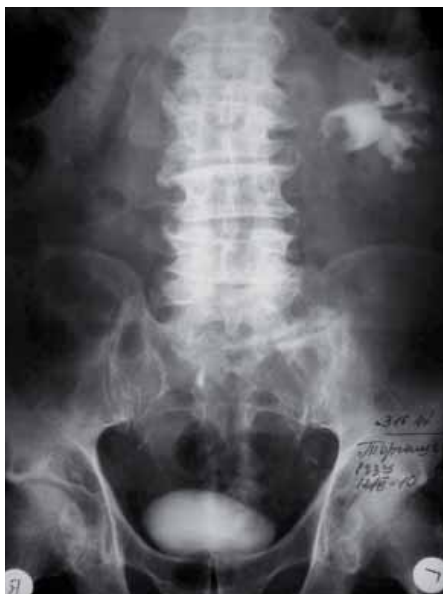Всем пациентам выполнена перкутанная эндоскопическая электрорезекция стенки лоханки с опухолью в пределах здоровых тканей. Техника операции заключалась в следующем. Вначале осуществляли цистоскопию с ретроградной установкой баллонного катетера в зону пиелоуретерального сегмента. Мочеточниковый катетер позволяет при необходимости выполнить ретро-

градную пиелографию и током введенной по нему жидкости частично расширить полостную систему почки, что облегчает выполнение ее пункции. Также при этом исключается миграция резецированной ткани вниз по мочеточнику. Далее цистоскоп извлекают, устанавливают уретральный катетер, и пациент переключается на живот. Пункцию полостной системы почки осуществляли посредством ультразвукового (УЗ) наведения. Затем под рентгенологическим контролем бужировали нефростомический ход и устанавливали кожух Amplatz. После этого выполняли нефропиелоскопию, проводили тщательный осмотр полостной системы почки и уточняли локализацию и размеры опухоли. Резекцию стенки лоханки с опухолью до параллельвикальной клетчатки и коагуляцию кровоточащих сосудов осуществляли монополярным резектоскопом 26 Шр. Операцию завершали антеградным стентированием мочеточника и дренированием полостной системы почки нефростомой.

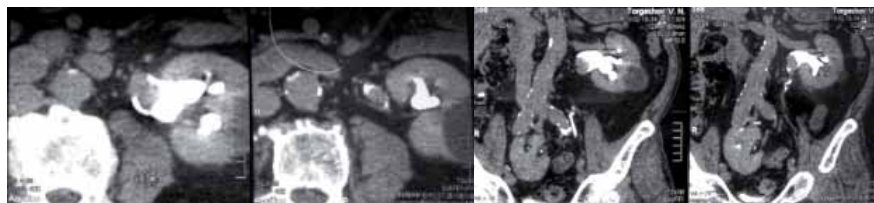
### Результаты и обсуждение

Результаты перкутанной резекции были успешными у всех пациентов. Интра- и послеоперационных осложнений не зарегистрировано. Время операции колебалось от 30 до 65 мин и в среднем составило  $46 \pm 12,5$  мин. Кровотечения, потребовавшего проведения гемотрансфузии, не было. У оперированных больных имело место явление умеренной гематурии, по поводу чего им была проведена гемостатическая терапия. Во всех случаях гистологически верифицирован высокодифференцированный переходно-клеточный рак уротелия. Приводим одно из таких клинических наблюдений.

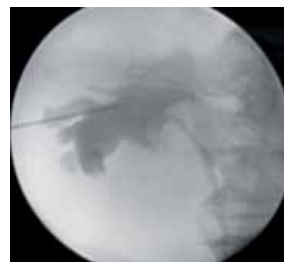*Больной, 72 лет, был госпитализирован в нашу клинику с жалобами на наличие тупых болей в пояснице слева и гематурии. Впервые примесь крови в моче отметил несколько месяцев назад. При обследовании по данным экскреторной урографии и КТ брюшной полости с внутривенным контрастированием выявлены опухоль лоханки и солитарная киста левой почки с расширением ее полостной системы (рис. 1, 2), тазовая дистопия правой почки со значительным снижением ее функции. Выполнена цистоскопия с уретероскопией слева: опухолей в мочевом пузыре и мочеточнике нет, визуализируется образование почечной лоханки размером 2,5 см, локализованное в области пиелоуретерального сегмента и нарушающее уродинамику ВМП. Проведена биопсия, установлен высокодифференцированный переходно-клеточный рак. С учетом локализации и размеров опухоли лоханки левой почки, отсутствия ее отсевов вниз по мочеточнику, а также плохой функции правой почки было решено выполнить перкутанную электрорезекцию лоханки с новообразованием. 17.03.2010 г. больной взят на операцию. Ретроградно установлен мочеточниковый катетер. Под УЗ-контролем в положении на животе проведена пункция кисты левой почки со склеротерапией. Затем через среднюю чашку пунктирована полостная система левой почки, выполнена антеградная пиелография (рис. 3).*



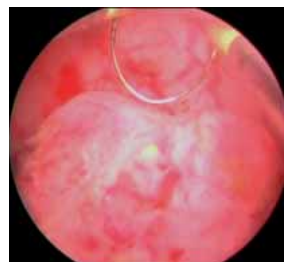**Рис. 1.** Экскреторная урограмма больного, 72 года. Видна функция только левой почки. Визуализируются опухолевое образование в области пиелoureтерального сегмента, расширение полостной системы почки



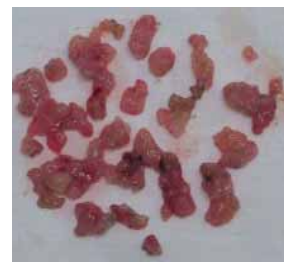**Рис. 2.** КТ брюшной полости того же больного. Нарушение уродинамики левой почки, обусловленное наличием опухоли лоханки. Вторичный нефросклероз тазоводистопированной правой почки



**Рис. 3.** Антеградная пиелограмма слева. Видны ретроградно установленный мочеточниковый катетер и дефект наполнения в области пиелoureтерального сегмента



**Рис. 4.** Интраоперационное фото. Опухоль лоханки левой почки

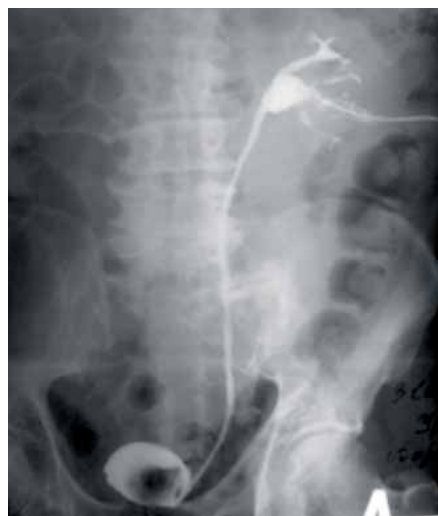

**Рис. 5.** Объем перкутанно удаленной опухоли лоханки

По жесткой струне свищ бужирован до 28 Шр, установлен кожух Amplatz. При нефроскопии визуализируется опухоль в зоне пиелoureтерального сегмента на широком основании (рис. 4). Осуществлены электрорезекция стенки лоханки с опухолью в пределах здоровых тканей и коагуляция кровотока сосудов. Антеградно установлен стент 7 Шр. Нефроскоп извлечен, установлен нефростомический дренаж. Объем резецированной опухолевой ткани представлен на рис. 5. Послеоперационных осложнений не было. Перед выпиской пациенту выполнена антеградная пиелография: проходимость ВМП удовлетворительная, затеков контрастного вещества нет (рис. 6). Больной выписан на амбулаторное лечение. В стационаре по месту жительства проведен курс иммунотерапии вакциной БЦЖ, которая вводилась в мочевой пузырь и путем рефлюкса попадала в лоханку. После лечения стент извлечен. При контрольном обследовании, проведенном через 8 мес, данных, подтверждающих наличие рецидива опухоли, не зарегистрировано.

Данное клиническое наблюдение свидетельствует о том, что при наличии опухолевого образования расширенной почечной лоханки единственной или единственно функционирующей почки и отсутствии опухолевых отсеков в нижележащих мочевых путях методом выбора может служить перкутанная электрорезекция образования.

Всем больным проводили БЦЖ-терапию. У 3 пациентов вакцину вводили по нефростомическому дренажу, а у последнего — ретроградно путем рефлюкса по стенту. За время наблюдения (8–26 мес) развития рецидива опухоли не зафиксировано.



**Рис. 6.** Антеградная пиелoureтерограмма слева после перкутанной электрорезекции опухоли лоханки

Нефруртерэктомия с резекцией мочевого пузыря остается основным и радикальным методом лечения больных с опухолями ВМП. Абсолютными показаниями к органосохраняющим операциям является наличие опухолей лоханки и мочеточника единственной почки или развитие хронической почечной недостаточности [4–7, 11, 18]. Вместе с тем появились сообщения об эффективности выполнения органосохраняющих операций (полное излечение или длительное отсутствие рецидива) у больных с нормально функционирующей контралатеральной почкой [10, 12, 13]. Органосохраняющие операции могут быть выполнены открытыми и эндоскопическими доступами. В первом случае осуществляют резекцию мочеточника с уретероуретро- или уретероцистоанастомозом или замещение об-

разовавшегося дефекта участком подвздошной кишки. Эндоскопически можно резецировать опухоль из ретроградного (трансуретральная уретеропиелоскопия) или антеградного (чрескожная нефропиелоуретероскопия) доступов.

R. Zigeuner и K. Pummer в своей обзорной статье, посвященной лечению и прогностическим факторам опухолей ВМП [6], приводят результаты 124 публикаций по перкутанному лечению этих новообразований. По данным авторов, оптимальными для выполнения этих операций являются новообразования лоханки размерами  $>1,5$  см и поясничного отдела мочеточника, недоступные для уретероскопического лечения. Основное преимущество перкутанного доступа — хорошая визуализация чашечно-лоханочной системы почки и широкая резекция опухоли. Среди недостатков антеградного доступа можно отметить возможность развития рецидива рака по ходу нефростомического свища. В литературе имеются только 2 сообщения о подобных осложнениях, возникших при выполнении перкутанной резекции опухоли почечной лоханки [5, 17]. Интерес представляют данные клиники Mayo об эндоскопическом лечении 21 больного с солитарными высокодифференцированными опухолями ВМП размерами  $>2$  см. У 33% пациентов за время наблюдения в среднем 6,1 года были диагностированы рецидивы, в 19% случаев потребовавшие проведения радикальной нефруретерэктомии. Несмотря на возникновение рецидивов опухоли у трети оперированных больных, авторами был сделан вывод о том, что эндоскопические вмешательства при опухолях ВМП у определенной группы пациентов являются альтернативой радикальным операциям [12]. D.W. Soderdahl et al. [14] опубликовали результаты уретероскопического лечения небольших папиллярных образований ВМП высокой степени дифференцировки. По их данным, доля рецидивов, развившихся после трансуретрального лечения (31–65%) коррелировала с аналогичными результатами, полученными при перкутанном удалении опухоли. Так, H.R. Plancke et al. [19] выявили рецидив только у 1 из 10 больных через 7 мес после выполнения у них перкутанной резекции новообразования лоханки. A. Patel et al. [20] в течение 45 мес наблюдали 26 больных, подвергнутых перкутанному лечению по поводу опухолей ВМП. Возникновение рецидива уротелиального рака отмечено у 5 пациентов в среднем через 11 мес (опухолеспецифическая выживаемость — 91%). J. Palou et al. [21] выполнили перкутанную резекцию опухоли 34 больным, которых наблюдали в течение 51 мес [21]. Рецидив опухоли, развившийся через 24 мес, был диагностирован у 15 из оперированных (опухолеспецифическая выживаемость — 94%). P.E. Clark et al. [15] перкутанным доступом оперировали 18 больных, после чего наблюдали их на протяжении 21 мес. У 6 пациентов через 11 мес был выявлен рецидив. Данные этих авторов показывают, что при проведении

перкутанного лечения опухолей ВМП можно добиться хороших отдаленных результатов. Известно, что 5-летняя опухолеспецифическая выживаемость после радикальной нефруретерэктомии при Tis, Ta и T1 колеблется от 60 до 90%, что сравнимо с результатами перкутанной резекции опухолей ВМП, выживаемость после которой составляет 84–100%.

С учетом высокой вероятности рецидивирования опухоли ВМП после эндоскопического лечения большинство авторов рекомендуют проведение местной химио- или иммунотерапии [4, 6, 11, 16]. В этих целях, так же как и при раке мочевого пузыря, применяют вакцину БЦЖ и митомицин С. После выполнения перкутанной резекции опухоли существует 2 способа введения препарата в полостную систему почки: первый — посредством перфузии разбавленного химиопрепарата, осуществляемой через нефростомический дренаж, и второй — за счет ретроградного рефлюкса из мочевого пузыря, возникшего на фоне нахождения мочеточникового стента. По данным разных авторов, частота рецидивирования после местной терапии может снизиться с 65 до 16%. К сожалению, наличие небольшого числа больных с опухолями ВМП, подвергнутых эндоскопическому лечению, препятствует проведению рандомизированных исследований по изучению эффективности этих вмешательств и применению местной химио- и иммунотерапии в качестве их адьювантного лечения. В основном, это обусловлено тем, что онкоурологи не обладают достаточным опытом перкутанного лечения заболеваний почек и ВМП, а врачи общемуралогических отделений реже сталкиваются с подобными пациентами.

### Заключение

Благодаря современному развитию перкутанной эндоскопической хирургии ВМП стало возможным эффективное удаление новообразований чашечно-лоханочной системы почки и верхней трети мочеточника. Абсолютными показаниями к выполнению подобных органосохраняющих операций являются наличие единственной или единственно функционирующей почки и развитие хронической почечной недостаточности. Резекцию стенки лоханки вместе с опухолью в пределах здоровых тканей в стадии не выше T1 с последующим проведением чресфистульной химиотерапии можно расценивать как радикальное оперативное вмешательство, поэтому его можно выполнять и при наличии противоположной здоровой почки. По нашему мнению, чем выше располагается опухоль и чем больше ее размеры, тем предпочтительнее для ее удаления применение антеградного доступа (нефропиелоуретероскопия) с использованием широких эндоскопов. Операция может быть проведена как паллиативное вмешательство при любой стадии и различных размерах опухоли по жизненным показаниям в связи с развитием макрогематурии и обструктивной уропатии.

Л И Т Е Р А Т У Р А

1. Hall M.C., Womack S., Sagalowsky A.I. et al. Prognostic factors, recurrence and survival in transitional cell carcinoma of upper urinary tract: a 30-year experience in 252 patients. *Urology* 1998;52:594–601.
2. Jemal A., Siegel R., Ward E., Murray T. et al. Cancer statistics, 2007. *Cancer J Clin* 2007;57:43–66.
3. Комяков Б.К., Идрисов Ш.Н., Новиков А.И. и др. Оперативное лечение эпителиальных опухолей верхних мочевыводящих путей. *Урология* 2004;4:12–6.
4. Oosterlink W., Solsona E., Van der Meijden A.P. et al. EAU guidelines on diagnosis and treatment of upper urinary tract transitional cell carcinoma. *Eur Urol* 2004;46:147–54.
5. Argyropoulos A.N., Tolley D.A. Upper urinary tract transitional cell carcinoma: current treatment overview of minimally invasive approach. *BJU Int* 2007;99:982–7.
6. Zigeuner R., Pummer K. Urothelial carcinoma of the upper urinary tract: Surgical approach and prognostic factors. *Eur Urol* 2008;53:720–31.
7. Лопаткин Н.А., Мартов А.Г., Ергаков Д.В. Эндоскопические методы диагностики и лечения папиллярных опухолей верхних мочевыводящих путей. *Урология* 2001;36:46–51.
8. Shalhav A.L., Portis A.J., Mc Dougall E.M. et al. Laparoscopic nephroureterectomy. A new standard for the surgical management of upper tract transitional cell cancer. *Urol Clin North Am* 2000;27:761–73.
9. Simone G., Papalia R., Guaglianone S., Ferriero M. et al. Laparoscopic versus open nephroureterectomy: perioperative and oncologic outcomes from a randomized prospective study. *Eur Urol* 2009;56:520–6.
10. Roupret M., Traxer O., Tligui M. et al. Upper urinary tract transitional cell carcinoma: recurrence rate after percutaneous endoscopic resection. *Eur Urol* 2007;51:709–14.
11. Irwin B.H., Berger A.K., Brandina R. et al. Complex percutaneous resections of upper tract urothelial carcinoma. *J Endourol* 2010;24:367–70.
12. Elliott D.S., Segura J.W., Lighter D. et al. Is nephroureterectomy necessary in all cases of upper tract transitional cell carcinoma? Long-term results of conservative endourologic management of upper tract transitional cell carcinoma in individuals with a normal contralateral kidney. *Urology* 2001;58:174–8.
13. Goel M.C., Mahendra V., Roperts J.G. Percutaneous management of renal pelvic urothelial tumors: long-term followup. *J Urol* 2003;169:925–9.
14. Soderdahl D.W., Fabrizio M.D., Rahman N.U. et al. Endoscopic treatment of upper tract transitional cell carcinoma. *Urol Oncol* 2005;23:114–22.
15. Clark P.E., Stroom S.B., Geisinger M.A. 13-year experience with percutaneous management of upper tract transitional cell carcinoma. *J Urol* 1999;161:772–6.
16. Rastinehad A.R., Ost M.C., VanderBrink B.A. et al. A 20-year experience with percutaneous resection of upper tract transitional carcinoma: Is there an oncologic benefit with adjuvant bacillus Calmette-Guerin therapy? *Urology* 2009;73:27–31.
17. Yamada Y., Kobayashi Y., Yao A. et al. Nephrostomy tract tumor seeding following percutaneous manipulation of a renal pelvic carcinoma. *Acta Urol Japan* 2002;48:415–8.
18. Schenberg M.P., Van Arsdalen K.N., Wein A.J. The management of transitional cell carcinoma in solitary renal units. *J Urol* 1991;146:700–3.
19. Plancke H.R., Strijbos W.E., Delaere K.P. Percutaneous endoscopic treatment of urothelial tumors of the renal pelvis. *Br J Urol* 1995;75:736–9.
20. Patel A., Soonawalla P., Shepherd S.F. et al. Long-term outcome after percutaneous treatment of transitional cell carcinoma of the renal pelvis. *J Urol* 1996;155:868–74.
21. Palou J., Piovesan L.F., Huguet J. et al. Percutaneous nephroscopic management of upper urinary tract transitional cell carcinoma: Recurrence and long-term follow up. *J Urol* 2004;172:66–9.