

# Ранние послеоперационные осложнения после радикальной цистэктомии

В.О. Магер, С.Е. Завацкий, К.А. Ильин, А.В. Замятин, А.С. Орлов, В.П. Щеглова

Онкоурологическое отделение ГБУЗ СО Свердловский областной онкологический диспансер, Екатеринбург

Контакты: Владимир Остапович Магер [vlmager@ru66.ru](mailto:vlmager@ru66.ru)

Радикальная цистэктомия (РЦЭ) по-прежнему ассоциируется со значительным количеством ранних послеоперационных осложнений. В данной работе на основании 10-летнего опыта продемонстрированы частота (33,9%) и виды ранних осложнений после РЦЭ, а также послеоперационная летальность (5,5%) и причины, приведшие к ней. Хотя в настоящее время послеоперационная летальность относительно низка, уровень ранних послеоперационных осложнений остается по-прежнему высоким.

**Ключевые слова:** рак мочевого пузыря, радикальная цистэктомия, ранние послеоперационные осложнения

## Early postoperative complications after radical cystectomy

V.O. Mager, S.E. Zavatsky, K.A. Ilyin, A.V. Zamyatin, A.S. Orlov, V.P. Shcheglova

Oncourology Unit, Sverdlovsk Regional Oncology Dispensary, Yekaterinburg

Radical cystectomy (RCE) is associated with a considerable number of early postoperative complications as before. Based on 10 years' experience, this paper demonstrates the frequency (33.9 %) and types of early complications following RCE, as well as postoperative mortality (5.5 %) and its resulting causes. Although postoperative mortality is relatively low today, the frequency of early postoperative complications remains high as before.

**Key words:** bladder cancer, radical cystectomy, early postoperative complications

### Введение

Радикальная цистэктомия (РЦЭ) — метод выбора в лечении немышечно-инвазивного рака мочевого пузыря (РМП) с высоким риском прогрессирования, при рецидивирующем течении немышечно-инвазивного РМП, резистентного к иммунотерапии вакциной БЦЖ. Также РЦЭ является стандартом лечения мышечно-инвазивного РМП [1]. Еще несколько десятилетий назад РЦЭ считалась операцией, связанной с высоким риском тяжелых послеоперационных осложнений и высокой послеоперационной летальностью. Осложнения после РЦЭ развиваются в 25–64 % случаев, среди которых можно выделить 3 основные группы: 1) послеоперационные осложнения, связанные с физическим статусом пациента и его сопутствующими заболеваниями; 2) осложнения, связанные непосредственно с удалением мочевого пузыря и соседних органов; 3) осложнения со стороны желудочно-кишечного тракта, связанные с использованием того или иного сегмента кишечника для последующего отведения мочи [2, 3]. Смертность после РЦЭ в настоящее время составляет от 0 до 3 % [4, 5].

**Цель исследования** — изучение осложнений, возникших в ходе выполнения РЦЭ, и ранних послеоперационных осложнений, возникших после РЦЭ.

### Материалы и методы

Материалом настоящего исследования послужили данные пациентов с опухолями мочевого пузыря, находившиеся на лечении в онкоурологическом отделе-

нии Свердловского областного онкологического диспансера, с января 2001 по май 2010 г. (рис. 1). Всего в исследование было включено 310 пациентов. Всем пациентам на дооперационном этапе проводилось общеклиническое обследование, исследование свертывающего потенциала крови, рентгенография органов грудной клетки, ультразвуковая томография органов брюшной полости и малого таза, магнитно-резонансная томография (МРТ) или рентгеновская

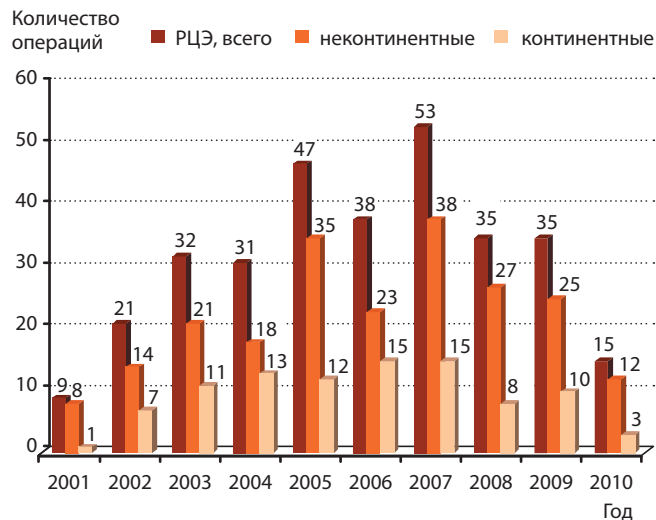


Рис. 1. Количество РЦЭ и характер отведения мочи по данным за период с января 2001 по май 2010 г.

компьютерная томография (РКТ) малого таза, внутривенная экскреторная урография, дуплексное исследование сосудов нижних конечностей, фиброгастродуоденоскопия. По показаниям пациентам выполнялась РКТ органов грудной клетки, остеосцинтиграфия, динамическая нефросцинтиграфия, ирригоскопия и/или колоноскопия. У всех пациентов до операции выполняли либо «холодную» чашковую биопсию, либо трансуретральную резекцию-биопсию опухоли. РЦЭ выполнялась нами по стандартной методике [2, 6]. Патоморфологическая стадия заболевания определялась в соответствии с 6-м изданием классификации TNM 2002 г. К ранним послеоперационным осложнениям и летальным исходам относили осложнения и случаи смерти, зарегистрированные в течение 30 дней после операции.

**Результаты**

Из 310 пациентов, подвергнутых РЦЭ, 278 (89,7%) были мужчины и 32 (10,3%) женщины. Средний возраст пациентов составил 60,2 ± 9,1 года. У 291 (93,9%) пациента операция носила радикальный характер и у 19 (6,1%) — паллиативный. У 180 (58,1%) пациентов не выявлено гидронефротической трансформации почек, у 89 (28,7%) к моменту операции имелся односторонний, а у 41 (13,2%) — двусторонний гидронефроз. Ортотопическая субституция мочевого пузыря выполнена 92 (29,7%) пациентам, у 218 (70,3%) использовались не-континентные методы отведения мочи.

Более подробно методы отведения мочи после РЦЭ представлены в табл. 1.

**Таблица 1.** Виды отведения мочи после выполнения РЦЭ

Метод отведения мочи	Количество случаев (%)
Ортопическая субституция по Studer	30 (9,7)
Ортопическая субституция по Melchior	22 (7,1)
Ортопическая субституция по Hautmann	9 (2,9)
Ортопическая субституция по Camey I	21 (6,8)
Толстокишечный резервуар	10 (3,2)
Операция по Wicker	133 (42,9)
Уретерокутанеостомия	82 (26,5)
ЧПНС	2 (0,6)
ТУУН	1 (0,3)
<b>Всего...</b>	<b>310 (100)</b>

*Примечание.* ЧПНС — чрескожная пункционная нефростомия, ТУУН — трансуретероуретеронефростомия.

Средняя продолжительность операции составила 312,7 ± 93,4 мин. Интраоперационная кровопотеря в среднем равнялась 677,1 ± 429,4 мл. Лимфодиссекция выполнена 285 (91,9%) пациентам, у 25 (8,1%) пациентов лимфодиссекция не выполнялась. Ограниченная лимфодиссекция выполнена 71 (22,9%) пациенту, стандартная и расширенная лимфодиссекция — 176 (56,7%) и 38 (12,3%) пациентам соответственно. В среднем в ходе операции удалялось 13,1 ± 6,7 лимфатического узла. Морфологическая характеристика удаленных опухолей представлена в табл. 2.

Из 278 оперированных мужчин у 17 (6,1%) при патоморфологическом исследовании в предстательной железе была обнаружена аденокарцинома. В большинстве своем оперированные пациенты имели мышечно-инвазивный рак. Из 58 пациентов с немышечно-инвазивным РМП 30 пациентов имели мультифокальный характер роста опухоли. Более подробно распределение больных по категории pT и pN представлено в табл. 3.

Помимо всех прочих параметров, нами был проанализирован CharlsonAgeComorbidityIndex (САСI) у больных, подвергнутых РЦЭ. 0 баллов по шкале Charlson имели 28 (9%) больных, 1 балл — 64 (20,7%), 2 балла — 89 (28,7%), 3 балла — 81 (26,1%), 4 балла — 36 (11,6%), 5 и 6 баллов — 11 (3,6%) и 1 (0,3%) пациентов соответственно.

Осложнения в ходе операции отмечены у 11 (3,5%) пациентов. У 4 (1,3%) пациентов в ходе выполнения лимфодиссекции произошло повреждение запирающего нерва, еще у 3 (1%) была повреждена стенка наружной подвздошной вены. У 4 (1,3%) пациентов

**Таблица 2.** Гистологические варианты и степень злокачественности удаленных опухолей

Гистологический вариант	Количество случаев (%)
Переходно-клеточный рак	283 (91,3)
Плоскоклеточный рак	18 (5,8)
Аденокарцинома	6 (2)
Карциноид	1 (0,3)
Примитивная нейроэктодермальная опухоль (PNET)	1 (0,3)
Саркома	1 (0,3)
<b>Степень злокачественности G (%)</b>	
Высокодифференцированная опухоль	45 (14,4)
Умереннодифференцированная опухоль	122 (39,3)
Низкодифференцированная опухоль	137 (44,1)
Неизвестно	7 (2,2)

в ходе удаления мочевого пузыря была повреждена передняя стенка прямой кишки.

В раннем послеоперационном периоде отмечено 105 (33,9%) осложнений. Мы разделили все осложнения на 2 группы: связанные непосредственно с операцией — 61 (58,1%) и не связанные непосредственно с операцией — 44 (41,9%). Обе группы осложнений приведены ниже в табл. 4 и 5.

После операции умерло 17 (5,5%) пациентов. Непосредственными причинами смерти явились: сепсис — 4(23,4%), пневмония — 6 (35,3%), ТЭЛА — 2 (11,8%), инфаркт миокарда — 2 (11,8%), геморрагический шок — 2 (11,8%), геморрагический инсульт — 1 (5,9%). Средний койко-день после операции составил  $21 \pm 9,2$  дня.

### Обсуждение

Несмотря на значительный опыт, накопленный в мире по радикальному хирургическому лечению РМП, многие авторы указывают на значительное количество послеоперационных осложнений, развивающихся после выполнения РЦЭ [3, 7–9]. Связано это с большим количеством факторов, оказывающих влияние на течение послеоперационного периода. РЦЭ относится к наиболее сложным в техническом исполнении хирургических вмешательств в онкоурологии [10]. На развитие осложнений влияют опыт, технические навыки хирурга, количество подобных операций, выполняемых врачом в год [8, 9, 11]. Кроме этого, непосредственное влияние на развитие послеоперационных осложнений оказывают предшествую-

Таблица 3. Распределение оперированных пациентов по категориям pT и pN

Категория pT	Количество случаев (%)
pT1	58 (18,7)
pT2a	36 (11,6)
pT2b	53 (17,1)
pT3a	25 (8,1)
pT3b	37 (11,9)
pT4a	27 (8,7)
pT4b	3 (1)
Рецидив РМП (немышечно-инвазивный)	35 (11,3)
Рецидив РМП (мышечно-инвазивный)	36 (11,6)
Категория pN	
pN0	246 (79,4)
pN+	64 (20,6)

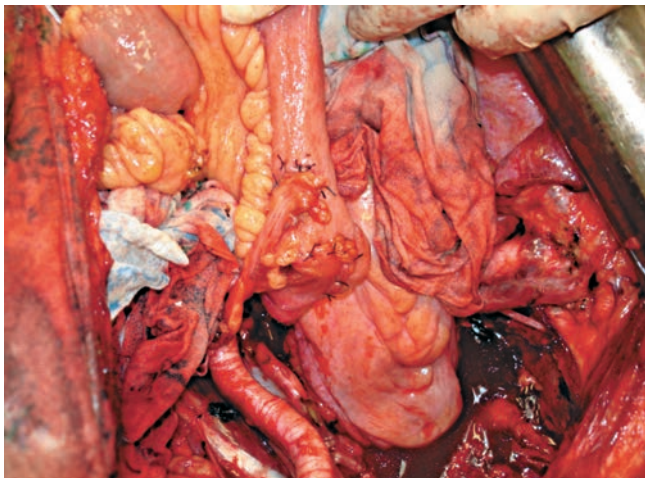
Таблица 4. Ранние послеоперационные осложнения, непосредственно связанные с операцией

Осложнение	Число пациентов	
	абс.	%
Несостоятельность межкишечного анастомоза	6	5,7
Несостоятельность уретрорезервуарного анастомоза	9	8,6
Несостоятельность швов необладдера	4	3,8
Несостоятельность мочеточниково-резервуарного анастомоза	1	0,9
Несостоятельность анастомоза мочеточника с илеокондуитом	12	11,4
Эвентрация	9	8,6
Кровотечение из вен малого таза	1	0,9
Кровотечение из необладдера	1	0,9
Острая кишечная непроходимость	10	9,5
Нагноение послеоперационной раны	5	4,8
Абсцесс полости малого таза	3	2,9

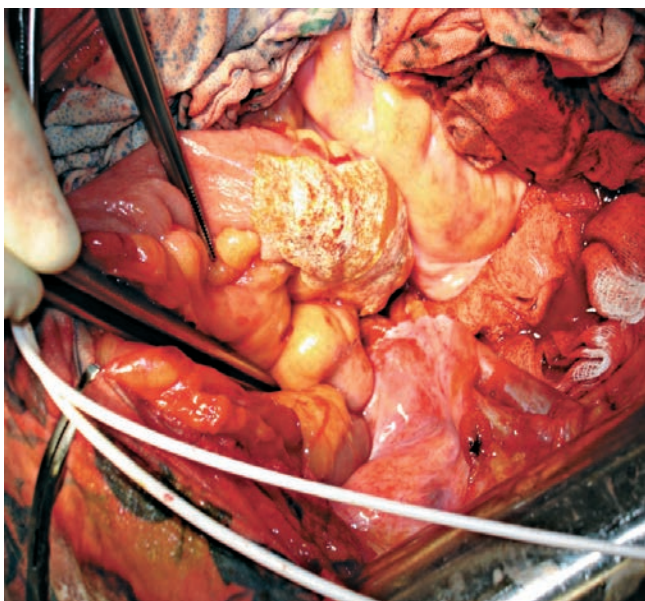
Таблица 5. Ранние послеоперационные осложнения, непосредственно не связанные с операцией

Осложнение	Число пациентов	
	абс.	%
Острый пиелонефрит	17	16,2
Пневмония	7	6,7
Колит, ассоциированный с <i>Clostridium difficile</i>	2	1,9
Острый панкреатит	1	0,9
Перфорация острой язвы ДПК	1	0,9
Желудочно-кишечное кровотечение из острых язв	4	3,8
ТЭЛА	8	7,7
Инфаркт миокарда	2	1,9
Геморрагический инсульт	1	0,9
Тромбоз общей подвздошной артерии	1	0,9

**Примечание.** ДПК — двенадцатиперстная кишка, ТЭЛА — тромбоэмболия легочных артерий.



**Рис. 2.** Зоны анастомозов мочеточников с илеокондуитом



**Рис. 3.** Зоны анастомозов мочеточников с илеокондуитом закрыты пластиной TachoComb

щее лечение РМП, возраст и масса тела пациента, количество и характер сопутствующих заболеваний [7, 9, 12]. Так, например, 129 (41,6%) из 310 пациентов, оперированных нами, имели 3 и более баллов по шкале САСI. Осложнения, возникшие в ходе операции, достаточно редки (3,5%), отмечены нами лишь в ходе выполнения лимфодиссекции и удаления мочевого пузыря. Ни одно из интраоперационных осложнений не стало фатальным для больного. Так, во всех случаях поврежденный запирающий нерв интраоперационно был восстановлен, последствия никак не отразились на функции нижней конечности в дальнейшем. Поврежденные участки наружной подвздошной вены были ушиты проленом без нарушения проходимости сосуда. Из 4 случаев повреждения передней

стенки прямой кишки во время операции лишь в 1 случае потребовалось выключение толстой кишки и наложение колостомы.

Среди развившихся ранних послеоперационных осложнений преобладали осложнения, непосредственно связанные с операцией (58,1%). Выполняя межкишечный анастомоз, мы отдаем предпочтение ручному способу выполнения данного анастомоза, накладывая его «бок в бок». Относительно низкий процент (2,7%) случаев несостоятельности говорит в пользу данного подхода. В ходе выполнения работы мы отметили достаточно высокий процент (11,4%) несостоятельности анастомозов мочеточника с илеокондуитом. Причин, приводящих к данному осложнению, может быть несколько, а именно: излишняя мобилизация мочеточника, отсутствие дополнительной фиксации дистального отдела мочеточника к илеокондуиту и, следовательно, «провисание» мочеточника, спатулирование мочеточника, отсутствие временного внутреннего дренирования. При выявлении данного осложнения все пациенты были нами оперированы повторно. В настоящее время мы практически отказались от спатулирования мочеточника, используя простую технику наложения анастомоза мочеточника с илеокондуитом по типу «конец в бок» на J-стентах, установленных в верхних мочевых путях. Для наложения анастомозов мы используем викрил 4/0 либо 5/0. В ряде случаев с целью дополнительной герметизации зоны анастомозов используем аппликацию поверх анастомоза пластин TachoComb (рис. 2, 3). Данный материал мы применяли и в случае повторного анастомозирования мочеточников с илеокондуитом при выявлении несостоятельности в этой зоне.

Как было уже сказано, нами в 92 случаях после РЦЭ выполнялась ортотопическая субституция мочевого пузыря. У 9 (9,8%) пациентов был диагностирован затек мочи и контрастного вещества при последующей резервуарографии, различной степени выраженности, в зоне уретрорезервуарного анастомоза. Однако лишь 1 пациенту потребовалось выполнение повторного вмешательства, в остальных же случаях данное осложнение удалось разрешить консервативно. Кроме этого, мы столкнулись с довольно редким осложнением после ортотопического замещения мочевого пузыря, а именно с массивным кровотечением из необладдера, приведшим к смерти больного. Подобное осложнение, также явившееся причиной смерти больного после операции, было описано Д.Т. Гоцадзе [13].

Из осложнений, отнесенных нами к непосредственно не связанным с операцией, наиболее часто встретились острый пиелонефрит (16,2%) и ТЭЛА (7,7%). Причиной развития острого пиелонефрита в первую очередь являются нарушения уродинамики, обусловленные нарушениями пассажа мочи из верхних мочевых путей. На подобную частоту данного осложнения указывает и А.В. Морозов [14]. Испол-

зование современных однопетлевых J-стентов препятствует развитию нарушений уродинамики и соответственно снижает частоту данного осложнения.

Несмотря на использование в послеоперационном периоде низкомолекулярных гепаринов и эластического бинтования нижних конечностей, у 8 (7,7%) наших пациентов развилась ТЭЛА, в 2 случаях послужившая причиной смерти больных. Судя по данным литературы, ТЭЛА довольно часто является непосредственной причиной смерти больных после операции, несмотря на профилактику этого осложнения [13–15].

### Заключение

РЦЭ относится к непростым хирургическим вмешательствам с потенциально большим количеством послеоперационных осложнений. Однако тщательный отбор пациентов, равно как и дальнейшее развитие хирургической техники, совершенствование анестезиологического обеспечения с последующей интенсивной терапией позволяют надеяться на снижение числа послеоперационных осложнений и смертности после операции.

## Л и т е р а т у р а

- Guidelines on TaT1 (Non-muscle invasive) Bladder Cancer. Guidelines on Bladder Cancer: Muscle-invasive and Metastatic [электронный ресурс]: Guidelines European Association of Urology 2010 edition — 1 электрон. опт. диск (CD-ROM): зв., цв., - (25 кадр).- Систем. требования: IBMPCAT 386; 4 МБ ОЗУ; MSWindows 3.1 и выше; 2-скоростной CD-ROM; VGA — видеокарта (или выше); зв.карта; мышь.—EAU Guidelines.
- Alan J. Wein. Campbell-Walsh Urology. Ninth edition. Philadelphia, 2007. 3945 p.
- Shabsigh A., Korets R., Vora K.C. et al. Defining early morbidity of radical cystectomy for patients with bladder cancer using a standardized reporting methodology. Eur Urol 2009;55(1):164–74.
- Pier Francesco Bassi, Francesco Pagano. Invasive Bladder Cancer. Springer, 2007. 113 p.
- Stein John P., Lieskovsky G., Richard C. et al. Radical cystectomy in the treatment of invasive bladder cancer: long-term results in 1,054 patients. J Clin Oncol 2001;19:666–75.
- Richie J.P., Amico A.V.D'. Urologic oncology. Philadelphia: Elsevier Saunders, 2005; p.368–88.
- Cheryl T. Lee, Rodney L. Dunn, Bert T. Chen et al. Impact of body mass index on radical cystectomy. J Urol 2004;172(4):1281–5.
- Коган М.И., Васильев О.Н., Маринов А.В. Ортопическая кишечная цистопластика после радикальной цистэктомии. Consilium med 2008;10(4):9–11.
- Brent K. Hollenbeck, David C. Miller, David Taub et al. Identifying risk factors for potentially avoidable complications following radical cystectomy. J Urol 2005;174(4):1231–7.
- Журавлев В.Н., Зырянов А.В., Борзунов И.В. и др. Проблемы выбора метода деривации мочи после радикальной цистэктомии. Уральск мед журн 2009; 11:40–41.
- Eila C. Skinner, John P. Stein, Donald G. Skinner. Surgical benchmarks for the treatment of invasive bladder cancer. Urologic Oncology 2007;25:66–71.
- Абизгильдин А.Н., Фазлетдинов А.Д., Галимзянов В.З. Спасительная цистэктомия в лечении рака мочевого пузыря с урологическими осложнениями. Онкоурология 2009;3:16–8.
- Гоцадзе Д.Т., Чакветадзе В.Т., Дanelia Э.В. Континентная энтероцистопластика при раке мочевого пузыря: роль социальных факторов и выбор больного. Онкоурология 2005;1:41–5.
- Морозов А.В., Павленко К.А. Ортопический энтеро-неоцистис низкого давления. М.: Медпрактика М, 2005.
- Коган М.И., Васильев О.Н., Маринов А.В. Летальность при 100 последних случаях радикальной цистэктомии. Онкоурология 2008;4:71–4.