

# Хирургическое лечение больных раком почки с массивной опухолевой инвазией нижней полой вены

М.И. Давыдов, В.Б. Матвеев, М.И. Волкова, А.К. Бегалиев, П.И. Феоктистов, К.П. Кузнецов, И.В. Нехаев, С.В. Ломидзе, О.В. Жужгинова, Е.В. Огородникова, М.Г. Абгарян, В.А. Черняев, А.В. Климов

ФГБУ «Российский онкологический научный центр им. Н.Н. Блохина» Минздрава России;  
Россия, 115478 Москва, Каширское шоссе, 24

Контакты: Мария Игоревна Волкова [mivolkova6@gmail.com](mailto:mivolkova6@gmail.com)

**Цель работы** — оценка непосредственных и отдаленных результатов нефрэктомии, тромбэктомии, циркулярной резекции нижней полой вены (НПВ) у больных раком почки с массивной инвазией НПВ.

**Материалы и методы.** Проанализированы данные 49 больных раком почки с опухолевым венозным тромбозом II–IV уровней, инфильтрирующим стенку НПВ на большом протяжении, подвергнутых нефрэктомии, тромбэктомии, циркулярной резекции НПВ (радикальной — 35 (71,0 %), паллиативной при наличии отдаленных метастазов — 14 (28,6 %)). Циркулярная резекция инфраренального сегмента НПВ произведена 25 (51,0 %), инфраренального, периренального и ретропеченочного сегментов НПВ с перевязкой левой почечной вены — 24 (49,0 %) пациентам. Двум (4,1 %) больным с исходно сохраненным кровотоком по НПВ выполнено протезирование периренального отдела НПВ, в остальных случаях замещение удаленного сегмента НПВ не выполнялось в связи с наличием сети венозных коллатералей, дублирующих НПВ. Пациенты с метастазами рака почки после паллиативной нефрэктомии, тромбэктомии получили системное противоопухолевое лечение.

**Результаты.** Медиана операционного времени — 260 (135–580) мин, медиана кровопотери — 8750 (3000–27 000) мл. Серьезные интраоперационные осложнения развились у 2 (4,0 %) больных, 1 (2,0 %) пациент умер на операционном столе от геморрагического шока. Послеоперационные осложнения зарегистрированы в 26 (53,2 %) случаях (III–V степеней тяжести — 22 (45,8 %)). Пятилетняя общая и специфическая выживаемость всех больных составила 54,6 и 67,8 % соответственно, безрецидивная выживаемость 35 радикально оперированных пациентов — 49,4 %. Оба протеза НПВ через 12 мес после операции проходимы. Функция левой почки после перевязки левой почечной вены при медиане наблюдения 12 (2–120) мес сохранилась на дооперационном уровне у всех 24 больных.

**Заключение.** Нефрэктомия, сегментарная/субтотальная кавэктомия с сохранением устьев главных печеночных вен — эффективный метод лечения больных раком почки с массивной опухолевой инвазией НПВ, позволяющий добиться удовлетворительных показателей отдаленной выживаемости и хороших функциональных результатов.

**Ключевые слова:** рак почки, опухолевый венозный тромбоз, сегментарная кавэктомия

DOI: 10.17650/1726-9776-2017-13-1-27-36

## Surgical treatment of renal cell carcinoma with advanced tumor invasion of the inferior vena cava

M.I. Davydov, V.B. Matveev, M.I. Volkova, A.K. Begaliev, P.I. Feoktistov, K.P. Kuznetsov, I.V. Nekhaev, S.V. Lomidze, O.V. Zhuzhginova, E.V. Ogorodnikova, M.G. Abgaryan, V.A. Chernyaev, A.V. Klimov

N.N. Blokhin Russian Cancer Reseach Center, Ministry of Health of Russia; 24 Kashirskoe Shosse, Moscow 115478, Russia

**Objective.** To evaluate short-term and long-term results of nephrectomy, thrombectomy, circular inferior vena cava (IVC) resection in patients with renal cell carcinoma (RCC) and advanced IVC tumor invasion.

**Materials and methods.** Medical data of 49 patients with RCC and level II–IV tumor venous thrombus with advanced IVC wall tumor invasion were analyzed. All the patients underwent nephrectomy, thrombectomy, circular IVC resection (radical — 35 (71.0 %), cytoreductive, in M+ cases — 14 (28.6 %)). Circular resection of the infrarenal IVC segment was performed in 25 (51.0 %) patients; resection of the infrarenal, perirenal and retrohepatic IVC segments with a ligation of the left renal vein (RV) — in 24 (49.0 %) patients. Perirenal IVC prosthesis was used in 2 (4.1 %) patients with initially preserved IVC blood flow, in other cases replacement of the removed IVC segment wasn't performed due to presence of a network of venous collaterals duplicating the IVC. Patients with metastases received systemic antitumor treatment after nephrectomy, thrombectomy.

**Results.** Median operative time was 260 (135–580) minutes, median blood loss was 8750 (3000–27 000) ml. Severe intraoperative complications were observed in 2 (4.0 %) patients, 1 (2.0 %) patient died on the operating table due to hypovolemic shock. Postoperative complications were observed in 26 (53.2 %) cases (grade III–V in 22 (45.8 %) patients). Five-year overall and cancer-specific survival of all patients was 54.6 and 67.8 %, respectively, relapse-free survival of 35 patients with M0 category was 49.4 %. Both IVC prostheses were patent 12 months after the surgery. Function of the left kidney after ligation of the left RV was preserved at the preoperative level in all 24 patients in a median of 12 (2–120) months.

**Conclusion.** Nephrectomy, segmental/subtotal cavectomy with preservation of the main renal venous entries is an effective treatment method in RCC patients with advanced tumor IVC invasion. The method allows to achieve satisfactory long-term survival rates and functional results.

**Key words:** renal cell carcinoma, tumor venous thrombosis, segmental cavectomy

### Введение

У 10 % больных раком почки опухоль распространяется по просвету венозных сосудов в почечную вену (ПВ) и нижнюю полую вену (НПВ). Как правило, опухолевый тромб фиксируется в сегментарных венах, иногда – в устье ПВ, свободно флотируя в просвете НПВ [1]. Однако в редких случаях массивные тромбы способны полностью обтурировать НПВ, распространяться ретроградно в инфраренальный отдел НПВ и латерально в просветы контралатеральной ПВ и главных печеночных вен, а главное – инвазировать венозную стенку на значительном протяжении. Единственной возможностью радикального удаления инвазивного опухолевого тромба в этой ситуации является удаление почки с тромбированным сегментом НПВ *en-bloc*, что не позволяет рассчитывать на возможность дальнейшей реконструкции НПВ путем прямого ушивания дефекта. В связи с этим больные раком почки с массивной инвазией НПВ, как правило, не расцениваются как кандидаты для хирургического лечения и быстро погибают от прогрессирования опухолевого процесса. В РОНЦ им. Н.Н. Блохина разработана и внедрена методика нефрэктомии, тромбэктомии, циркулярной резекции НПВ у данной категории пациентов [2]. В статье приведен анализ результатов ее применения.

### Материалы и методы

С 1998 по 2012 г. в РОНЦ им. Н.Н. Блохина нефрэктомия, тромбэктомия выполнена 463 больным раком почки, осложненным опухолевым венозным тромбозом. В исследование отобраны данные всех пациентов с массивной опухолевой инвазией НПВ, подвергнутых хирургическому лечению (49 (10,6 %) из 463). Медиана возраста – 55 (16–77) лет. Мужчин – 33 (67,3 %), женщин – 16 (32,7 %).

Клинические проявления блока НПВ имели место у 19 (52,8 %) больных. Наиболее распространенными симптомами были: илеофemorальный тромбоз (11 (22,4 %)), расширенные венозные коллатерали в подкожной клетчатке передней брюшной стенки («голова медузы») (4 (8,2 %)), гепатомегалия (4 (8,2 %)) и асцит (3 (6,1 %)). У 4 (8,2 %) больных заболевание манифестировало кашлем, одышкой и лихорадкой, являвшимися признаком тромбоза мелких ветвей легочной артерии (ТЭЛА) фрагментами тромба.

У всех пациентов имела место опухоль почки (правой – 36 (73,5 %), левой – 13 (26,5 %)). Медиана диаметра первичной опухоли составила 11 (5–21) см. Категория Т оценена как Т3b в 31 (63,3 %), Т3c – в 15 (30,6 %) и Т4 – в 3 (6,1 %) случаях. Опухолевый венозный тромб распространялся в ПВ и подпеченочный отдел НПВ (II уровень) у 8 (16,3 %), в ретропеченочный отдел НПВ (III уровень) – у 23 (46,9 %), в интраперикардиальный отдел НПВ (IV уровень) – у 11

(22,4 %), в правое предсердие (IV уровень) – у 7 (14,3 %) пациентов. Тромбоз инфраренального отдела НПВ имел место у 28 (57,1 %), общих подвздошных вен – у 19 (38,8 %), вен нижних конечностей – у 11 (22,4 %) пациентов. Опухоль распространялась в просвет контралатеральной ПВ в 14 (28,6 %), притоков левой ПВ – в 2 (4,1 %) наблюдениях. Тромбоз главных печеночных вен диагностирован у 9 (18,4 %) больных. Медиана длины тромба составила 9 (2–18) см, медиана его диаметра – 4 (2–6) см. Во всех наблюдениях выявлено массивное врастание опухоли в более половины окружности НПВ на значительном протяжении, не позволяющее рассчитывать на сохранение цилиндрической формы сосуда после резекционного этапа (в инфраренальном сегменте – 25 (51,0 %), в инфраренальном, периренальном и ретропеченочном сегментах – 24 (49,0 %)).

У 47 (95,9 %) больных имел место полный блок кровотока по НПВ с формированием хорошо развитой сети забрюшинных венозных коллатералей, дублирующих НПВ. Отток венозной крови от левой почки сохранялся по гонадным, надпочечниковым, поясничным венам и вновь образованным венозным коллатералям. В 2 (4,1 %) случаях проходимость НПВ была сохранена, и венозные коллатерали не сформированы.

Морфологически подтвержденные метастазы в регионарные лимфатические узлы имели место у 18 (36,7 %) пациентов. У 15 (30,6 %) больных на момент выявления первичной опухоли диагностированы отдаленные метастазы (легочные – 9 (18,4 %), костные – 2 (4,1 %), надпочечниковые – 5 (10,2 %), в надключичные лимфатические узлы – 1 (2,0 %)); при этом 2 локализации метастатического поражения обнаружены у 2 (4,1 %) пациентов (метастазы в легкие и надпочечник) (табл. 1).

Во всех наблюдениях хирургическим доступом служила срединная лапаротомия, в 1 (2,0 %) случае дополненная стернотомией. Независимо от стороны поражения операция начиналась с мобилизации восходящей ободочной и двенадцатиперстной кишок и выхода на аорту и НПВ. Мобилизация правой почки осуществлялась непосредственно перед удалением тромба после перевязки почечной артерии и изоляции вовлеченного сегмента НПВ. Мобилизация левой почки и нефрэктомия выполнялись после перевязки почечной артерии и удаления тромба из просвета НПВ. Методика тромбэктомии определялась длиной, диаметром опухолевого тромба, его распространением в притоки НПВ, а также протяженностью врастания опухолевых масс в сосудистую стенку.

У 8 (16,3 %) больных с тромбозом подпеченочного отдела НПВ тромбэктомию производили после мобилизации и наложения сосудистых турникетов на НПВ выше и ниже границ опухолевого тромба, а также на контралатеральную ПВ. Для облегчения контроля

**Таблица 1.** Характеристика больных раком почки с массивной опухолевой инвазией НПВ ( $n = 49$ )

**Table 1.** Data on patients with renal cell carcinoma and massive IVC tumor invasion ( $n = 49$ )

Характеристика Characteristic	n	%
Возраст, медиана (min–max), лет Age, median (min–max), years	56 (32–72)	
Пол: Gender:		
мужской male	33	67,3
женский female	16	32,7
Сторона опухоли почки: Side of the kidney tumor:		
левая left	13	26,5
правая right	36	73,5
Категория pT: pT category:		
pT3b	31	63,3
pT3c	15	30,6
pT4	3	6,1
Уровень тромбоза: Thrombus level:		
II	8	16,3
III	23	46,9
IV	18	36,7
Тромбоз инфраренального отдела НПВ Thrombosis of the infrarenal segment of the IVC	28	57,1
Тромбоз главных печеночных вен Thrombosis of the main hepatic veins	9	18,4
Тромбоз контралатеральной почечной вены Thrombosis of the contralateral renal vein	14	28,6
Врастание в $\geq 50$ % окружности НПВ Ingrowth in $\geq 50$ % of the IVC perimeter	49	100,0
Категория pN: pN category:		
pN0	31	63,3
pN1	6	12,2
pN2	12	24,5
Отдаленные метастазы: Distant metastases:	15	30,6
легкие lungs	9	18,4
кости bones	2	4,1
надпочечник adrenal gland	5	10,2
надключичные лимфатические узлы supraclavicular lymph nodes	1	2,0

**Примечание.** Здесь и в табл. 2, рис. 1–4: НПВ – нижняя полая вена.

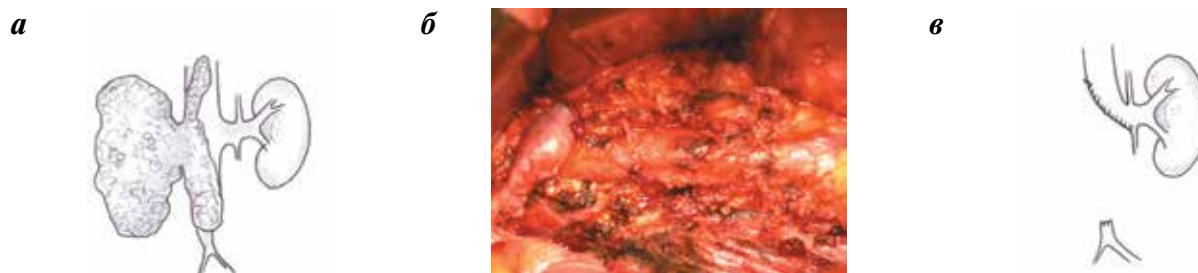
**Note.** Here and in table 2, figures 1–4: IVC – inferior vena cava.

верхней границы тромба выполняли перевязку коротких печеночных вен, дренирующих I сегмент печени, что позволяло выделить дополнительные 3–5 см НПВ и наложить сосудистый турникет над верхней границей тромба.

При тромбозе внутривенного отдела НПВ у 23 (46,9 %) больных и наддиафрагмальных тромбах у 16 (32,7 %) пациентов выполняли мобилизацию. НПВ вплоть до интраперикардального отдела с перевязкой всех впадающих в нее венозных коллатералей. В целях выделения внутривенного сегмента НПВ производили мобилизацию печени, рассекая связочный аппарат ее правой доли (правые треугольную, коронарную и серповидную связки) и ротировали печень влево. Интраперикардальный отдел НПВ выделяли трансдиафрагмальным доступом по методу академика М.И. Давыдова [2–5]. Турникеты накладывали на инфраренальный отдел НПВ, интраперикардальный отдел НПВ, контралатеральную ПВ. Последовательно затягивали турникеты на каудальной НПВ, ПВ. Затем в целях снижения объема венозной крови, поступающей в НПВ на этапе каватомии, накладывали зажим Сатинского на гепатодуоденальную связку. Контролируя расположение верхушки тромба, затягивали турникет на интраперикардальном отделе НПВ, после чего производили тромбэктомия. При наличии тромбов в устьях главных печеночных вен выполняли их удаление под визуальным контролем.

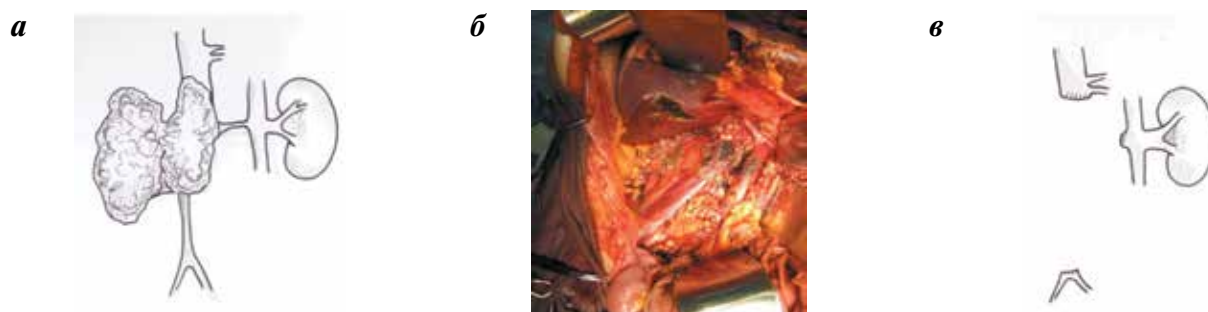
У 1 (2,0 %) пациента с наличием массивной головки опухолевого тромба, фиксированной к эндокарду правого предсердия, тромбэктомия выполняли в условиях искусственного кровообращения. Для забора венозной крови канюлировали бедренную вену и верхнюю полую вену, для возврата оксигенированной крови – дугу аорты. Тромбэктомия производили на работающем сердце в условиях параллельного кровообращения. Методика собственно тромбэктомии практически не отличалась от описанной выше.

В связи с массивной опухолевой инвазией стенки НПВ во всех случаях выполнена ее циркулярная резекция. В 25 (51,0 %) из 49 случаев резецирован инфраренальный сегмент НПВ с сохранением оттока из устья контралатеральной ПВ (рис. 1), в 24 (49,0 %) наблюдениях произведена резекция инфраренального, периренального и ретропеченочного отделов НПВ с перевязкой левой ПВ (субтотальная кавэктомия) (рис. 2). При наличии тромба в просвете левой ПВ ее перевязка осуществлялась в зоне, свободной от опухоли; тромбированный сегмент ПВ удаляли *en-bloc* с пораженным участком НПВ. Двум (4,1 %) пациентам с исходно сохраненным кровотоком по НПВ выполнено замещение дефекта периренального отдела НПВ синтетической заплатой (1 (2,05 %)) (рис. 3) и трубчатым политетрафторэтиленовым (ПТФЭ) протезом диаметром 20 мм (1 (2,05 %)) (рис. 4).



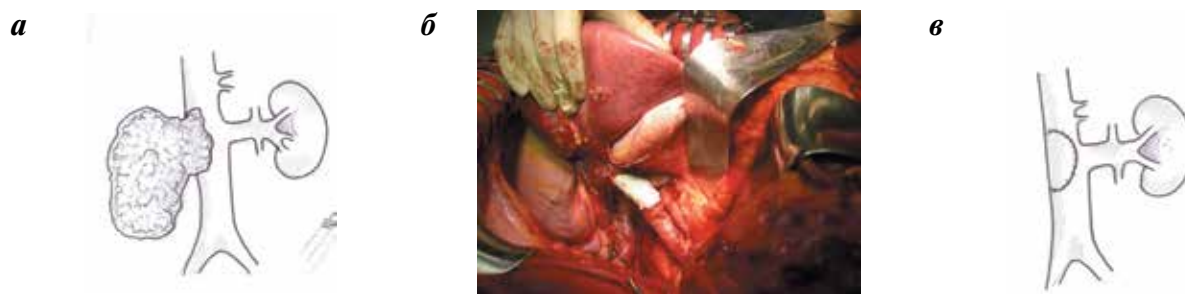**Рис. 1.** Нефрэктомия, тромбэктомия, удаление инфраренального сегмента НПВ: а – рак правой почки с подпеченочным тромбозом НПВ, ассоциированный с полной обструкцией инфраренального отдела НПВ и сохранением оттока крови от левой почки (схема); б, в – нефрэктомия, тромбэктомия, удаление инфраренального сегмента НПВ с сохранением устья левой почечной вены (вид операционной раны и схема)

Fig. 1. Nephrectomy, thrombectomy, removal of the infrarenal IVC segment: а – right renal cell carcinoma with infrahepatic IVC thrombus associated with full obstruction of the infrarenal IVC region and preservation of the blood flow from the left kidney (diagram); б, в – nephrectomy, thrombectomy, removal of the infrarenal IVC segment with preservation of the left renal vein entry (view and diagram of the operative wound)



**Рис. 2.** Нефрэктомия, тромбэктомия, удаление инфраренального, периренального и ретропеченочного сегмента НПВ с перевязкой левой почечной вены: а – опухоль правой почки с наддиафрагмальным опухолевым тромбозом, ретроградным геморрагическим тромбом в инфраренальном отделе НПВ, ассоциированным с полной обструкцией НПВ и левой почечной вены; б, в – нефрэктомия, тромбэктомия, удаление инфраренального, периренального и ретропеченочного сегмента НПВ с перевязкой левой почечной вены (вид операционной раны и схема)

Fig. 2. Nephrectomy, thrombectomy, removal of the infrarenal, perirenal, and retrohepatic IVC segments with ligation of the left renal vein: а – tumor of the right kidney with supradiaphragmatic tumor thrombus, retrograde hemorrhagic thrombus in the infrarenal IVC region associated with full obstruction of the IVC and left renal vein; б, в – nephrectomy, thrombectomy, removal of the infrarenal, perirenal, and retrohepatic IVC segments with ligation of the left renal vein (view and diagram of the operative wound)



**Рис. 3.** Нефрэктомия, тромбэктомия, резекция периренального отдела НПВ с замещением дефекта венозной стенки политетрафторэтиленовой заплатой: а – рак правой почки с инвазивным тромбозом более 50 % окружности периренального отдела НПВ; б, в – нефрэктомия, тромбэктомия, резекция периренального отдела НПВ с замещением дефекта политетрафторэтиленовой заплатой (вид операционной раны и схема)

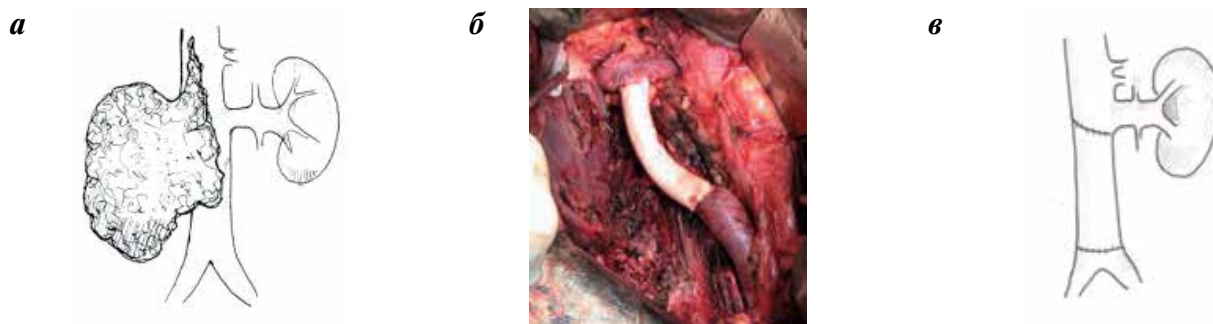
Fig. 3. Nephrectomy, thrombectomy, perirenal IVC region resection with replacement of the venous wall defect with a polytetrafluoroethylene patch: а – cancer of the right kidney with invasive thrombus of more than 50 % of the perirenal IVC region perimeter; б, в – nephrectomy, thrombectomy, perirenal IVC region resection with replacement of the venous wall defect with a polytetrafluoroethylene patch (view and diagram of the operative wound)

Одному (2,0 %) пациенту симультанно выполнено радикальное удаление метастатически пораженных надключичных лимфатических узлов слева.

Четырнадцать (28,6 %) больных с метастазами рака почки после паллиативной нефрэктомии, тромбэктомии получали системное противоопухолевое

лечение (таргетную антиангиогенную терапию – 7 (14,3 %), иммунотерапию интерфероном альфа-2b – 7 (14,3 %)).

Всем больным в раннем послеоперационном периоде (0–28-е сутки) назначались фракционированные гепарины, в дальнейшем производили перевод



**Рис. 4.** Нефрэктомия, тромбэктомия, сегментарная резекция и протезирование инфраренального сегмента НПВ: а – рак правой почки с наддиафрагмальным опухолевым венозным тромбозом с обструкцией более 50 % окружности инфраренального сегмента НПВ; б, в – нефрэктомия, тромбэктомия, сегментарная резекция и протезирование инфраренального сегмента НПВ (вид операционной раны и схема)

**Fig. 4.** Nephrectomy, thrombectomy, infrarenal IVC segmental resection and prosthesis: а – tumor of the right kidney with supradiaphragmatic tumor thrombus and obstruction of more than 50 % of the infrarenal IVC segment perimeter; б, в – nephrectomy, thrombectomy, infrarenal IVC segmental resection and prosthesis (view and diagram of the operative wound)

пациентов на терапию непрямыми антикоагулянтами. Через год непрямые антикоагулянты отменяли и назначали дезагреганты для постоянного приема.

Для статистической обработки все сведения о пациентах и результатах их лечения формализованы с помощью разработанного кодификатора и внесены в базу данных, созданную на основе электронных таблиц Excel. Статистический анализ полученных результатов проводили с применением известных методов при использовании блока программ SPSS 13.0 для Windows.

### Результаты

Медиана операционного времени составила 260 (135–580) мин, медиана кровопотери – 8750 (3000–27000) мл. В 32 (65,3 %) наблюдениях имела место массивная кровопотеря (> 100 % объема циркулирующей крови). Медиана количества перелитых доз эритроцитарной массы – 9 (3–23). Серьезные интраоперационные осложнения развились у 2 (4,0 %) больных (ТЭЛА – 1 (2,0 %), геморрагический шок – 1 (2,0 %)). Один пациент умер на операционном столе от геморрагического шока. Послеоперационные осложнения зарегистрированы в 26 (53,2 %) случаях (II степени тяжести по классификации Clavien–Dindo – 4 (8,2 %), III степени тяжести – 1 (2,0 %), IV степени тяжести – 14 (28,5 %), V степени тяжести – 7 (14,3 %)). Структура осложнений была разнообразна и включала коагулопатию и ее последствия, посттравматические изменения функции внутренних органов, инфекции и полиорганную недостаточность. Семь (14,3 %) больных умерли после операции. Причинами смерти являлись сепсис (3 (6,3 %)), инсульт (2 (4,0 %)), геморрагический шок (1 (2,0 %)) и синдром полиорганной недостаточности (1 (2,0 %)) (табл. 2).

Удаление опухоли выполнено радикально во всех случаях. Гистологическое исследование выявило почечно-клеточный рак во всех препаратах (светлокле-

точный – 43 (87,8 %), папиллярный 1-го типа – 3 (6,2 %), папиллярный 2-го типа – 1 (2,0 %), хромофобный – 1 (2,0 %), рак собирательных трубочек – 1 (2,0 %)). Степень анаплазии G<sub>1-2</sub> имела место в 16 (32,7 %), G<sub>3-4</sub> – в 33 (67,3 %) случаях. Опухолевый тромб имел строение, аналогичное строению опухоли почки, и прорастал все слои резецированного сегмента НПВ во всех наблюдениях.

Максимальным ответом на лекарственное лечение являлась стабилизация опухолевого процесса. Медиана времени контроля за опухолью составила 7 (2–24) мес.

Пятилетняя общая и специфическая выживаемость всех больных составила 54,6 и 67,8 % соответственно, безрецидивная выживаемость 35 радикально оперированных пациентов – 49,4 %. Анализ факторов риска не проводился из-за недостаточного числа наблюдений.

У 2 пациентов с синтетическими протезами сосудистой стенки через 12 мес после операции, по данным компьютерной томографии с контрастированием, подтверждена проходимость НПВ на всем протяжении; при дуплексном исследовании с цветным картированием: ток крови ламинарный. Клинических признаков венозной недостаточности нижних конечностей при динамическом наблюдении не выявлено.

Функция левой почки после перевязки левой ПВ при медиане наблюдения 12 (2–120) мес сохранилась на дооперационном уровне у всех 24 больных, по данным динамической реносцинтиграфии.

Из 11 больных, поступивших в стационар с клиническими признаками венозной недостаточности нижних конечностей и подвергнутых сегментарной резекции НПВ без протезирования, симптомы нарушения венозного оттока сохранились у 2 (18,1 %).

### Обсуждение

Несмотря на последние достижения в области системной терапии почечно-клеточного рака, единст-

**Таблица 2.** Осложнения нефрэктомии, тромбэктомии, резекции НПВ у 49 больных раком почки

**Table 2.** Complications after nephrectomy, thrombectomy, IVC resection in 49 patients with renal cell carcinoma

Осложнение Complication	n	%
<b>Интраоперационные осложнения:</b> Intraoperative complications:	2	4,0
ТЭЛА PVTЕ	1	2,0
гиповолемический шок hypovolemic shock	1	2,0
<b>Интраоперационная смерть:</b> Intraoperative death:	1	2,0
гиповолемический шок hypovolemic shock	1	2,0
<b>Послеоперационные осложнения:</b> Postoperative complications:	26	53,2
<b>коагулопатия и ее последствия:</b> coagulopathy and its aftermath:	8	16,3
кровотечение bleeding	5	10,3
забрюшинная гематома retroperitoneal hematoma	1	2,0
кровоизлияние в головной мозг intracerebral hemorrhage	2	4,0
<b>посттравматическая органная дисфункция:</b> post-traumatic organ dysfunction:	5	10,3
панкреатит отечный edematous pancreatitis	1	2,0
парез кишечника intestinal paresis	3	6,3
спаечная кишечная непроходимость adhesive intestinal obstruction	1	2,0
<b>инфекция:</b> infection:	8	16,3
забрюшинная флегмона retroperitoneal phlegmon	1	2,0
перитонит peritonitis	2	4,0
пневмония pneumonia	1	2,0
сепсис sepsis	4	8,3
<b>СПОН:</b> MODS:	5	10,3
олигурия/анурия oliguria/anuria	3	6,3
печеночная недостаточность liver failure	3	6,3
РДС RDS	4	8,3
парез кишечника intestinal paresis	2	4,0
сердечно-сосудистая недостаточность cardiac insufficiency	4	8,3

венным эффективным методом лечения больных раком почки с опухолевой венозной инвазией остается нефрэктомия, тромбэктомия, резекция инфильтрированной опухоли НПВ. В большинстве случаев восстановление цилиндрической формы НПВ с сохранением ламинарного кровотока возможно путем

Окончание таблицы 2  
End of table 2

Осложнение Complication	n	%
Релапаротомия Relaparotomy	6	12,3
<b>Послеоперационная смерть:</b> Postoperative death:	7	14,3
СПОН MODS	3	6,3
сепсис sepsis	1	2,0
инсульт stroke	2	4,0
геморрагический шок hypovolemic shock	1	2,0

**Примечание.** ТЭЛА – тромбоз легочной артерии; СПОН – синдром полиорганной недостаточности; РДС – респираторный дистресс-синдром.  
Note. PVTЕ – pulmonary vein thromboembolism; MODS – multiple organ dysfunction syndrome; RDS – respiratory distress syndrome.

простого ушивания оставшейся сосудистой стенки. Однако, по нашим данным, в 10,6 % наблюдений массивная инвазия венозной стенки является показанием к резекции НПВ, сегментарной или субтотальной кавэктомии, не позволяющей выполнить традиционную реконструкцию сосуда.

Опыт подобных операций ограничен из-за низкой частоты местно-распространенного инвазивного опухолевого тромбоза [3, 4]. Основными задачами, стоящими перед хирургом при протяженной опухолевой инвазии более половины окружности НПВ, являются радикальное удаление опухоли, а также сохранение адекватного венозного оттока от печени, остающейся почки и нижних конечностей с учетом измененной анатомии венозного русла.

Длительная обструкция НПВ индуцирует развитие венозных коллатералей. Локализация, количество и диаметр коллатеральных сосудов зависят от места и протяженности обструкции НПВ, а также ее притоков. Принципиально все коллатерали можно разделить на глубокие и поверхностные. Глубокие коллатерали включают непарную, полунепарную вены, паравертебральное венозное сплетение, гонадные, мочеточниковые вены, вены паранефральной клетчатки и портальную систему (нижнюю мезентериальную вену). Поверхностные коллатерали представлены латеральной грудной, внутренней грудной венами и портальной системой (параумбиликальной веной). При окклюзии инфраренального и периренального сегментов НПВ наибольшее значение имеет развитие коллатералей системы непарной и полунепарной вен; также возможно расширение вен передней брюшной стенки. Блок ретропеченочного сегмента и устьев

главных печеночных вен индуцирует венозную коллатерализацию портальной системы, а также сброс венозной крови из вен паранефрии и капсулярных вен в систему непарной и полунепарной вен. При тотальной обструкции НПВ венозный отток из системы НПВ в верхнюю полую вену происходит как по поверхностным, так и по глубоким коллатералям; кроме того существенно расширяются паравертебральные вены [5]. Как правило, при длительном блоке НПВ ниже тромба запусеивается, суживается до 5–10 мм, заполняется организовавшимися кровяными сгустками и не несет функциональной нагрузки.

Полная мобилизация НПВ, инфильтрированной опухолевым тромбом, представляет собой значительные технические трудности, обусловленные выраженным реактивным фиброзом паракавальной клетчатки и развитой сетью хрупких расширенных венозных коллатералей, служащих источником кровотечения. Все коллатерали, впадающие в НПВ, должны быть тщательно перевязаны для снижения объема кровопотери на этапе каватомии. Однако венозные коллатерали, не дренирующиеся в НПВ, по возможности, должны быть оставлены для сохранения оттока от сохраненной почки, печени и нижней половины туловища.

После перевязки коллатералей, мобилизации НПВ и наложения сосудистых турникетов выше, ниже тромба, на контралатеральную ПВ и (при тромбозе III–IV уровней) гепатодуоденальную связку выполняется каватомия и экстракция флотирующей части тромба. Абсолютно необходимым является сохранение сегмента НПВ в зоне устьев главных печеночных вен. Сохранение периренального сегмента НПВ с устьем ПВ желательно, но необязательно. Нижележащая часть НПВ может быть удалена вместе с опухолью.

Вопрос о необходимости протезирования НПВ дискуссионный. Ряд хирургов указывают, что протезирование магистральных сосудов во время удаления злокачественных опухолей безопасно. В 3 сериях наблюдений, суммарно включивших 43 больных, подвергнутых протезированию НПВ, при медиане наблюдения 24 мес проходимость протезов была сохранена у 91 % пациентов. Наиболее распространенной причиной тромбоза протеза являлся рецидив опухоли [6–8]. Y. Tsuji и соавт. (2001) полагают, что во всех случаях нарушения цилиндрической формы НПВ для профилактики венозной недостаточности показано протезирование. Авторы успешно заместили резецированные участки НПВ 15 из 33 оперированных больных раком почки с опухолевым венозным тромбозом [9]. Напротив, H. Goto и соавт. (2014), выполнившие сегментарную ( $n = 23$ ) или тотальную ( $n = 18$ ) кавэктомию *en-bloc* с первичной опухолью, исходящей из различных органов, использовали протезирование НПВ только у 4 больных с исходно проходимой НПВ и отсутствием сети венозных коллатералей [10]. J. Hardwigen и соавт. (2001) опубликовали

результаты 14 мультиорганных резекций по поводу опухолей органов брюшной полости и забрюшинного пространства, во время которых потребовалась циркулярная резекция НПВ. Авторы выполнили протезирование 6 из 8 больных после резекции супраренального и 2 из 6 пациентов после удаления инфраренального сегментов НПВ и считают, что протезирование необходимо отобранным больным при поражении супраренального отдела НПВ [11]. J. Caso и соавт. (2009), располагая опытом 15 кавэктоми у больных злокачественными забрюшинными опухолями, выполняют протезирование только пациентам с исходно проходимой НПВ [12]. Сходное мнение высказывают H. Yoshidome и соавт. (2005), произведшие 10 циркулярных резекций НПВ по сходным показаниям. Авторы считают, что нестабильная гемодинамика на этапе пережатия НПВ должна быть аргументом в пользу протезирования, так как может свидетельствовать о критичном снижении венозного возврата [13].

На наш взгляд, показанием к выполнению реконструкции НПВ с использованием сосудистого протеза является резекция более 50 % окружности или циркулярная сегментарная резекция исходно проходимой НПВ у больных без достаточно развитых коллатералей, или пациентов с перевязанными на этапе мобилизации коллатералами. Восстановление оттока крови от остающейся почки и нижней половины тела позволяет предотвратить резкое снижение венозного возврата в правые отделы сердца, ведущее к клинически значимой гипотензии. Кроме того, отсутствие адекватного оттока крови от нижних конечностей в дальнейшем может привести к развитию массивных отеков. Еще одним показанием к реконструкции НПВ служит резкая деформация и/или сужение исходно проходимого сосуда, нарушающее ламинарный ток крови, так как развитие турбулентных потоков существенно увеличивает риск возникновения ТЭЛА.

Основываясь на успешном собственном опыте, мы полагаем, что у больных с массивными венозными коллатералами при тотальном поражении инфраренального отдела НПВ допустимо его удаление или перевязка без последующего развития или прогрессирования венозной недостаточности. При этом надо принимать во внимание сложности селекции больных, не нуждающихся в протезировании, из-за отсутствия объективных критериев оценки компенсации венозного оттока за счет его коллатерализации. Так, из 11 наших больных с исходными признаками венозной недостаточности нижних конечностей, подвергнутых сегментарной резекции НПВ без протезирования, симптомы нарушения венозного оттока сохранились у 2. Мы связываем этот факт с длительным ассоциированным геморрагическом тромбозом вен нижних конечностей, приведшим к развитию необратимых изменений венозного оттока, а также пересечении венозных коллатералей при выполнении лимфодиссекции.

При циркулярном вращении опухоли в подпеченочный отдел НПВ ниже устьев главных печеночных вен при поражении правой почки допустимо удаление всего пораженного сегмента с перевязкой левой ПВ дистальнее устьев гонадной и надпочечниковой вен. При этом сохраняется коллатеральный отток крови от левой почки, и снижение почечной функции не развивается [14]. В нашей серии наблюдений ни у одного из 24 больных, подвергнутых перевязке левой ПВ, ухудшения почечной функции не зарегистрировано. J. Caso и соавт. (2009) выполнили перевязку левой ПВ 12 пациентам, подвергнутым кавэктомии во время удаления злокачественных забрюшинных опухолей, без клинически значимых последствий [12]. Аналогичные данные, основанные на собственном опыте пересечения левой ПВ при операциях на аорте ( $n = 64$ ), приводят K. D. Calligaro и соавт. (1990). Авторы предлагают контролировать адекватность венозного оттока от левой почки путем интраоперационного измерения венозного давления в культе ПВ (адекватная коллатеральная циркуляция ассоциирована с давлением  $\leq 50\text{--}60 \text{ cmH}_2\text{O}$  ( $37\text{--}44 \text{ mmHg}$ ), более высокое давление повышает риск застоя венозной крови и разрыва почки) [15], однако практическое использование данного подхода сомнительно.

Перевязка правой ПВ невозможна из-за отсутствия коллатералей, поэтому при необходимости циркулярной резекции НПВ с устьем правой ПВ требуется дальнейшее наложение анастомоза ПВ с культей НПВ. При короткой культе НПВ правая ПВ может быть анастомозирована с портальной веной. Альтернативой служит синтетический протез [14].

Наиболее распространенными являются ПТФЭ и дакроновые сосудистые протезы. Сравнительный анализ результатов использования этих синтетических материалов для реконструкции НПВ не проводился. Опубликованы данные, свидетельствующие о возможном снижении риска инфекции [8], а также о несколько более низкой вероятности тромбозов за счет большего сопротивления внутрибрюшному давлению при использовании дакроновых протезов по сравнению с ПТФЭ [16]. Однако крупный метаанализ показал, что выживаемость обоих видов протезов при выполнении бедренно-подколенного шунтирования одинакова [17]. Для замещения резецированного сегмента НПВ мы использовали ПТФЭ-протезы с хорошими функциональными результатами. Реконструируя НПВ, мы стараемся добиться соответствия диаметров сосуда и протеза (20 мм). Сходную тактику используют H. Goto и соавт. (2014) [10]. Однако существует мнение, что применение протезов НПВ меньшего диаметра (12–14 мм) обеспечивает большую скорость тока крови и препятствует развитию тромбозов [18]. Мы, напротив, считаем, что это может послужить причиной тромбоза нижележащего отдела НПВ.

Нефрэктомия, тромбэктомия, резекция НПВ является технически сложным хирургическим вмешательством, ассоциированным с высоким операционным риском. Наиболее распространенное интраоперационное осложнение — массивная кровопотеря (65,3 %). К наиболее эффективным хирургическим методам ее профилактики относятся ранняя перевязка почечной артерии, а также перевязка всех впадающих в НПВ коллатералей. Анестезиологическая бригада должна быть подготовлена к быстрому возмещению объема циркулирующей крови и поддержанию адекватного перфузионного давления (несколько венозных доступов, использование аппаратов для возврата аутокрови, гидратация, гемотрансфузия, вазопрессоры). Эффективные методы коррекции гемодинамики позволили нам избежать геморрагического шока в 31 из 32 случаев массивной кровопотери.

Травматичность резекционного этапа, значительные объемы кровопотери наряду с исходными гемодинамическими изменениями обуславливают высокую частоту (44,8 %) развития тяжелых осложнений в послеоперационном периоде и требуют раннего начала интенсивной терапии и профилактики осложнений. Аналогичного мнения придерживаются J. Hardwigen и соавт. (2001) и T. Bower и соавт. (2000), зарегистрировавшие тяжелые осложнения у 29,0 % из 14 [11] и у 41,3 % из 29 больных, подвергнутых мультиорганной резекции с сегментарной кавэктомией [8].

Потеря значительного количества плазменных и клеточных факторов свертывания привела к развитию клинически значимой коагулопатии у 16,3 % больных в нашем исследовании. В абсолютном большинстве случаев в ранние сроки после операции имела место гипокоагуляция, требующая проведения интенсивной гемостатической терапии (плазма, тромбоконцентрат, фактор свертывания крови VII) под контролем коагулограммы и тромбоэластограммы [19].

Следующим этапом коррекции системы гемостаза являлась профилактика тромбозов и ТЭЛА. Стандартов антикоагулянтной терапии для больных, подвергнутых резекции НПВ, нет. В литературе данный вопрос практически не обсуждается. Тем не менее пациенты после субтотальной или сегментарной кавэктомии с протезированием могут быть отнесены к группе высокого риска развития тромбоэмболических осложнений. Нам удалось избежать развития повторных тромбозов и ТЭЛА у 2 больных, подвергнутых операциям в таком объеме. В серии из 14 наблюдений J. Hardwigen и соавт. (2001) у 1 пациента развился тромбоз сосудистого протеза [11]. Согласно существующим рекомендациям больные данной категории являются кандидатами для обязательного проведения профилактики высокими дозами прямых антикоагулянтов в раннем послеоперационном периоде [20].



При этом предпочтение должно отдаваться низкомолекулярным гепаринам, ассоциированным с более низкой частотой геморрагических осложнений по сравнению с нефракционированными формами гепарина [21]. Опираясь на собственный клинический опыт, мы также считаем необходимым длительное проведение профилактической терапии непрямыми антикоагулянтами в позднем послеоперационном периоде. В нашей серии наблюдений отмена антикоагулянтов и назначение дезагрегантов не ухудшали функциональных результатов хирургического лечения.

Аналогичную тактику мы используем и у пациентов, которым замещение резецированного сегмента НПВ не проводилось. Цель антикоагулянтной терапии в подобных случаях – снижение риска тромбообразования в венах нижних конечностей и венозных коллатералей для сохранения адекватного венозного оттока от оставшейся почки и нижней половины тела. Данный лечебный подход позволил нам избежать развития, персистенции или прогрессирования тромботических осложнений у 45 (95,7 %) из 47 больных после кавэктомии без протезирования НПВ. Результаты, опубликованные другими исследовательскими группами, хуже. Так, тромбоз глубоких вен нижних конечностей после сегментарной резекции НПВ без протезирования был зарегистрирован у 22 из 82 больных забрюшинной лейомиосаркомой [22], а также у 5 из 14 пациентов со злокачественными опухолями, подвергнутых частичной кавэктомии без реконструкции НПВ в 2 сериях наблюдений [11, 23].

Большое значение имеет ранняя профилактика пареза кишечника (назначение препаратов калия), панкреатита (подавление секреции) и инфекции (антибактериальная и антимикотическая терапия). Раннее назначение антибиотиков широкого спектра

действия особенно важно у больных, подвергнутых протезированию НПВ, для профилактики инфекции крови. В нашей серии наблюдений не зарегистрировано случаев инфицирования протезов. Аналогичные результаты получены другими авторами [9, 11].

Несмотря на значительную распространенность опухолевого процесса, радикальное удаление пораженной опухолью почки с тромбированным сегментом НПВ позволяет добиться хороших отдаленных результатов: 5-летняя общая выживаемость больных в нашем исследовании достигла 54,6 %. Этот показатель сопоставим с отдаленной выживаемостью, зарегистрированной у пациентов, подвергнутых нефрэктомии, тромбэктомии в других клиниках (45–60 %) [24–27]. Полученные результаты обосновывают целесообразность выполнения подобных хирургических вмешательств.

### Заключение

Нефрэктомия, сегментарная/субтотальная кавэктомия с сохранением устьев главных печеночных вен – эффективный метод лечения больных раком почки с массивной опухолевой инвазией НПВ, позволяющий добиться удовлетворительных показателей отдаленной выживаемости и хороших функциональных результатов. При поражении правой почки левая ПВ может быть безопасно перевязана. Показаниями для протезирования являются исходное сохранение кровотока по НПВ, отсутствие венозных коллатералей и удаление периренального сегмента НПВ с устьем правой ПВ при левостороннем поражении. В остальных случаях замещение удаленного сегмента НПВ не показано. Нефрэктомия, сегментарная/субтотальная кавэктомия – технически сложная операция, ассоциированная с высоким операционным риском, и должна выполняться только в специализированных центрах.

## ЛИТЕРАТУРА / REFERENCES

1. Neves R.J., Zincke H. Surgical treatment of renal cancer with vena cava extension. *Br J Urol* 1987;59(5):390–5. PMID: 3594097.
2. Matveev V.B., Volkova M.I., Feoktistov P.I. Segmental IVC resection/cavectomy in patients with advanced RCC. *European urology supplements* 2015;14(2).
3. Caldarelli G., Minervini A., Guerra M. et al. Prosthetic replacement of the inferior vena cava and the iliofemoral vein for urologically related malignancies. *BJU Int* 2002;90(4):368–74. PMID: 12175391.
4. González J., Gorin M.A., Garcia-Roig M., Ciancio G. Inferior vena cava resection and reconstruction: technical considerations in the surgical management of renal cell carcinoma with tumor thrombus. *Urol Oncol* 2014;32(1):34.e19–26. DOI: 10.1016/j.urolonc.2013.01.004. PMID: 23499500.
5. Golub R.M., Parsons R.E., Sigel B., Anne U. Barnes: a review of venous collaterals in inferior vena cava obstruction. *Clinical Anatomy* 1992;5:441–51.
6. Ehrlich Y., Kedar D., Zelikovski A. et al. Vena caval reconstruction during postchemotherapy retroperitoneal lymph node dissection for metastatic germ cell tumor. *Urology* 2009;73(2):442.e17–9. DOI: 10.1016/j.urology.2008.02.054. PMID: 18436290.
7. Sarkar R., Eilber F.R., Gelabert H.A., Quinones-Baldrich W.J. Prosthetic replacement of the inferior vena cava for malignancy. *J Vasc Surg* 1998;28(1):75–81;discussion 82–3. PMID: 9685133.
8. Bower T.C., Nagorney D.M., Cherry K.J. et al. Replacement of the inferior vena cava for malignancy: an update. *J Vasc Surg* 2000;31(2):270–81. PMID: 10664496.
9. Tsuji Y., Goto A., Hara I. et al. Renal cell carcinoma with extension of tumor thrombus into the vena cava: Surgical strategy and prognosis. *J Vasc Surg* 2001;33(4):789–96. DOI: 10.1067/mva.2001.111996. PMID: 11296333.
10. Goto H., Hashimoto M., Akamatsu D. et al. Surgical resection and inferior vena cava reconstruction for treatment of the malignant tumor: technical success and outcomes. *Ann Vasc Dis* 2014;7(2):120–6.

- DOI: 10.3400/avd.0a.13-00125.  
PMID: 24995055.
11. Hardwigen J., Baqué P., Crespy B. et al. Resection of the inferior vena cava for neoplasms with or without prosthetic replacement: a 14-patient series. *Ann Surg* 2001;233(2):242–9. DOI: 10.1097/0000658-200102000-00014. PMID: 11176131.
12. Caso J., Seigne J., Back M. et al. Circumferential resection of the inferior vena cava for primary and recurrent malignant tumors. *J Urol* 2009;182(3):887–93. DOI: 10.1016/j.juro.2009.05.015. PMID: 19616230.
13. Yoshidome H., Takeuchi D., Ito H. et al. Should the inferior vena cava be reconstructed after resection for malignant tumors? *Am J Surg* 2005;189(4):419–24. DOI: 10.1016/j.amjsurg.2005.01.010. PMID: 15820453.
14. Jibiki M., Iwai T., Inoue Y. et al. Surgical strategy for treating renal cell carcinoma with thrombus extending into the inferior vena cava. *J Vasc Surg* 2004;39(4):829–35. DOI: 10.1016/j.jvs.2003.12.004. PMID: 15071451.
15. Calligaro K.D., Savarese R.P., McCombs P.R., DeLaurentis D.A. Division of the left renal vein during aortic surgery. *Am J Surg* 1990;160(2):192–6. PMID: 2382773.
16. Benedetti-Valentini F., Irace L., Stampo R., Massa R. Sindromi cavali. Vena cava inferiore. *Chirurgia Vascolare*. Torino: Edizioni Minerva Medica, 2001. Pp. 629–633.
17. Takagi H., Goto S.N., Matsui M. A contemporary meta-analysis of Dacron versus polytetrafluoroethylene grafts for femoropopliteal bypass grafting. *J Vasc Surg* 2010;52(1):232–6. DOI: 10.1016/j.jvs.2010.02.010. PMID: 20471778.
18. Quinones-Baldrich W.J., Farley S. Techniques for inferior vena cava resection and reconstruction for retroperitoneal tumor excision. *J Vasc Surg Venous Lymphat Disord* 2013;1(1):84–9. DOI: 10.1016/j.jvsv.2012.10.056. PMID: 26993901.
19. Давыдов М.И., Матвеев В.Б., Волкова М.И. и др. Факторы прогноза непосредственных результатов тромбэктомии у больных раком почки с опухолевым венозным тромбозом. *Онкоурология* 2014;(3):31–9. [Davydov M.I., Matveev V.B., Volkova M.I. et al. Predictors of the immediate results of thrombectomy in kidney cancer patients with venous tumor thrombosis. *Onkourologiya = Oncourology* 2014;(3): 31–9. (In Russ.)].
20. Vaidya A., Ciancio G., Soloway M. Surgical techniques for treating a renal neoplasm invading the inferior vena cava. *J Urol* 2003;169(2):435–44. DOI: 10.1097/01.ju.0000047230.49976.bf. PMID: 12544285.
21. Holbrook A., Schulman S., Witt D.M. et al. Evidence-based management of anticoagulant therapy: Antithrombotic therapy and prevention of thrombosis, 9<sup>th</sup> ed: American College of Chest Physicians Evidence-Based Clinical Practice Guidelines. *Chest* 2012;141(2 Suppl):e152S–e184S. DOI: 10.1378/chest.11-2295. PMID: 22315259.
22. Mingoli A., Feldhaus R.J., Cavallaro A., Stipa S. Leiomyosarcoma of the inferior vena cava: analysis and search of world literature on 141 patients and report of three new cases. *J Vasc Surg* 1991;14(5):688–99. PMID: 1942380.
23. Duty B., Daneshmand S. Resection of the inferior vena cava without reconstruction for urologic malignancies. *Urology* 2009;74(6):1257–62. DOI: 10.1016/j.urology.2009.06.092. PMID: 19819533.
24. Kaag M.G., Toyen C., Russo P. et al. Radical nephrectomy with vena caval thrombectomy: a contemporary experience. *BJU Int* 2011;107(9):1386–93. DOI: 10.1111/j.1464-410X.2010.09661.x. PMID: 20883481.
25. Blute M.L., Boorjian S.A., Leibovich B.C. et al. Results of inferior vena caval interruption by greenfield filter, ligation or resection during radical nephrectomy and tumor thrombectomy. *J Urol* 2007;178(2):440–5. DOI: 10.1016/j.juro.2007.03.121. PMID: 17561151.
26. Abel E.J., Houston Thompson R., Margulis V. et al. Perioperative outcomes following surgical resection of renal cell carcinoma with inferior vena cava thrombus extending above the hepatic veins: a contemporary multicenter experience. *Eur Urol*. Available online 6 November 2013.
27. Kirkali Z., van Poppel H. A critical analysis of surgery for kidney cancer with vena cava invasion. *Eur Urol* 2007;52(3):658–62.