

## Возможности хирургического лечения метастатического почечно-клеточного рака (описание клинического случая)

И.Н. Огнерубова, Л.Л. Гурарий, Я.В. Гриднева  
ФГБУ РОНЦ им. Н.Н. Блохина РАМН, Москва

*Контакты:* Ирина Николаевна Огнерубова [ognerubova-irina@mail.ru](mailto:ognerubova-irina@mail.ru)

*Описано 2 клинических случая успешного хирургического лечения почечно-клеточного рака, подтверждающие целесообразность применения оперативного вмешательства при определенных показаниях.*

**Ключевые слова:** почечно-клеточный рак, метастазы, нефрэктомия

### Possibilities of surgical treatment for metastatic renal cell carcinoma (a case report)

*I.N. Ognerubova, L.L. Gurariy, Ya. V. Gridneva*

*N.N. Blokhin Russian Cancer Research Center, Russian Academy of Medical Sciences, Moscow*

*The paper describes 2 clinical cases of successful treatment for renal cell carcinoma, which confirm its use expediency if there are certain indications.*

**Key words:** renal cell cancer, metastases, nephrectomy

Заболеваемость раком почки в России на 100 тыс. населения в 2008 г. составила 15,1 случая у мужчин и 10,0 у женщин, средний возраст заболевших 60 и 62 года соответственно. В течение последних двух десятилетий четко прослеживается тенденция к увеличению частоты возникновения почечно-клеточного рака (ПКР). Прирост заболеваемости за период с 1990 по 2000 г. составил 74 % [1].

Местно-распространенный или диссеминированный процесс при раке почки диагностируется у 1/3 пациентов уже на момент постановки диагноза [2]. В конечном счете у 20–50 % больных наблюдается прогрессирование заболевания в различные сроки после радикального хирургического лечения первичной опухоли [3].

ПКР метастазирует гематогенным и лимфогенным путем. Отдаленные метастазы регистрируются приблизительно у 33 % пациентов, развитие местного рецидива встречается в 5 % случаев. Точное определение характера прогрессирования заболевания играет ключевую роль в оценке прогноза и выборе тактики лечения [4].

Всего лишь у 2,5–3,2 % больных метастатическое поражение ограничивается только одним органом (единичный очаг или множественные очаги) [5]. По результатам аутопсии данный показатель увеличивается до 8–11 % [6]. Наиболее часто поражаются легкие (30,4 %), кости (15 %), головной мозг (8 %), печень (5–20 %). Редко метастазы ПКР локализуются в контралатеральной почке (1–2 %), надпочечнике

(4,3–13 %), поджелудочной железе (1–3 %) [7]. Многочисленные исследования показали, что 35–40 % пациентов с метастатическим ПКР достигают рубеж 5-летней выживаемости [8].

В редких случаях метастазы рака почки диагностируются до выявления и верификации первичной опухоли в результате хирургического лечения при подозрении на злокачественное новообразование органа, в котором локализируются очаги поражения. Наиболее распространена ситуация, когда метастатический процесс выявляют синхронно с первичным раком почки или в течение какого-либо периода после нефрэктомии. Данный факт имеет важное прогностическое значение. Было показано, что показатель 5-летней выживаемости значительно выше среди пациентов с метастатическими метастазами, в то время как короткий интервал с момента хирургического лечения до развития отдаленного метастазирования ассоциирован с плохим прогнозом: медиана времени выживаемости в группе таких больных составляет всего 6–12 мес, а показатель 2-летней выживаемости — 10–20 % [8].

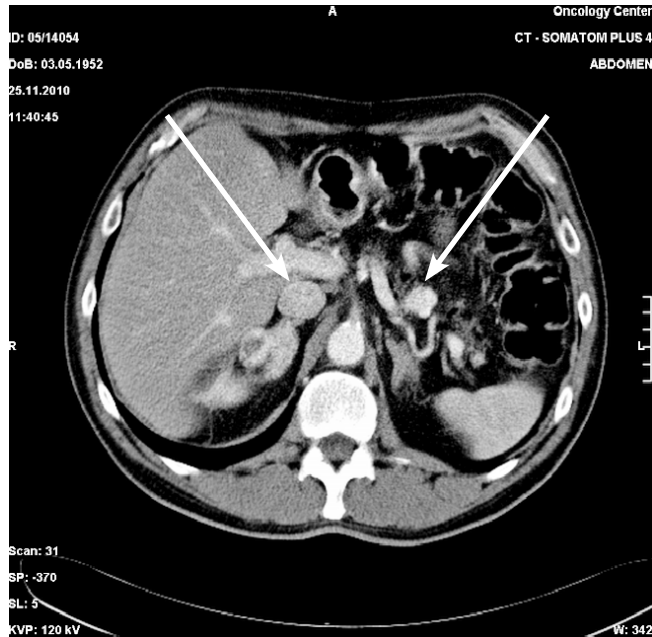
Вопрос целесообразности применения хирургического подхода в лечении больных с метастатическим ПКР, особенно в случаях поражения нескольких органов, до недавнего времени оставался спорным. Однако современные исследования показали, что удаление солитарных или единичных метастазов значительно улучшает клинический прогноз в отношении выживаемости и качества жизни. Наилучшие результаты достигаются при лечении пациентов с метастатическими

солитарными метастазами в кости (показатели 1-годичной и 5-летней выживаемости составляют 47 и 11 % соответственно) и головной мозг (12 % пациентов живут более 5 лет после операции) [9, 10].

При единичных или солитарных метастазах в легкие, печень, надпочечник, контралатеральную почку, поджелудочную железу методом выбора считается оперативное лечение. Хирургическое вмешательство показано при возможности полного удаления первичной опухоли (в случае синхронных метастазов), отсутствии других локализаций и проявлений системного распространения болезни, а также технической и функциональной резектабельности метастатических очагов [11, 12].

Ниже приводим клинические наблюдения эффективного применения хирургического лечения метастазов ПКР.

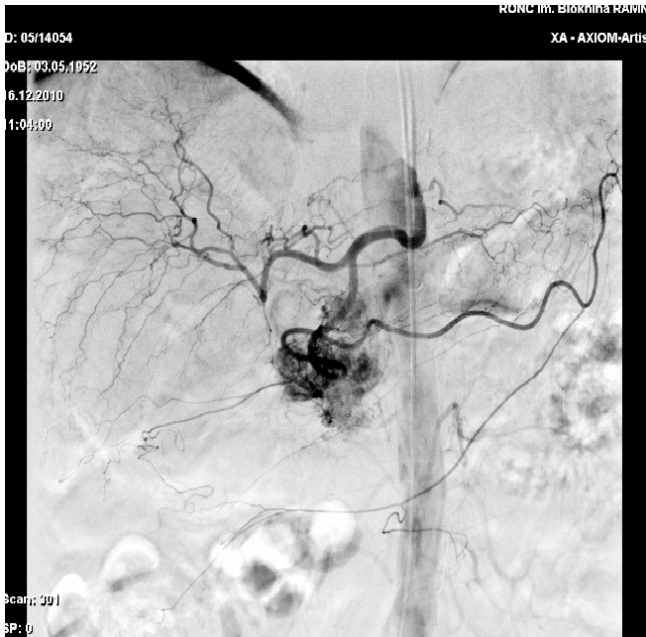**Клинический случай 1.** Пациенту В., 59 лет, в 1994 г. по поводу опухоли левой почки была выполнена нефрэктомия слева. По данным гистологического исследования (при пересмотре готовых гистологических препаратов в отделении патоморфологии РОНЦ им. Н.Н. Блохина): ПКР с участками светлоклеточного (преобладают) и зернисто-клеточного рака II степени анаплазии. Через 9 лет после нефрэктомии в июне 2005 г. при контрольном обследовании выявлено новообразование нижнего полюса правой почки. При дообследовании пациенту выполнена селективная артериография правой почки в 2 проекциях, выделительная урография. Согласно результатам ангиографического исследования по задненаружной поверхности нижнего полюса единственной правой почки определяется богато васкуляризованное неправильной округлой формы образование размерами около 6,5 × 5,6 см, незначительно выходящее за контур почки, близко подходящее к нижним чашечкам. Экскреторная функция единственной правой почки не нарушена. КТ-исследование и УЗИ также подтвердили наличие в нижней трети правой почки опухолевого узла размерами 7,0 × 6,0 × 6,0 см, деформирующего нижние чашечки. Признаков рецидива в ложе удаленной левой почки выявлено не было. Принято решение о проведении органосохраняющего оперативного вмешательства в объеме резекции правой почки. Интраоперационно: в среднем сегменте правой почки определялась опухоль до 5,0 см, выше нее обнаружен узел размером 0,5 см в диаметре. Произведена резекция указанных образований. Время холдовой ишемии составило 35 мин. По данным планового гистологического исследования: в почке оба узла представлены разрастаниями светлоклеточного ПКР II степени анаплазии. В ткани почки по линии резекции элементов опухолевого роста не обнаружено. Во всех исследуемых лимфатических узлах — без опухолевого роста. В дальнейшем пациенту было рекомендовано динамическое наблюдение. В течение последующих 4 лет признаков прогрессирования заболевания не выявлено.



**Рис. 1.** Рентгеновская КТ пациента В., 59 лет: метастазы в теле поджелудочной железы и правом надпочечнике (указано стрелками)

При контрольном обследовании в октябре 2010 г. обнаружен метастаз в верхнем полюсе единственной правой почки, в правый надпочечник и тело поджелудочной железы (рис. 1). С целью уточнения локализации опухолевых очагов и определения тактики лечения выполнены целиакография, верхняя мезентерикография, выделительная урография (рис. 2): на серии ангиограмм в проекции головки поджелудочной железы определяется гиперваскуляризованная зона, кровоснабжаемая как за счет верхних (преимущественно), так и нижних (частично) панкреатодуоденальных артерий. В капиллярной фазе указанная зона контрастируется в виде узла с бугристыми контурами, размером 4,0 × 5,0 см. По данным селективной артериографии правой почки (прямая и боковая проекции) (рис. 3): в верхнем полюсе по латеральному контуру единственной правой почки определяется умеренно васкуляризованная зона, которая контрастируется в виде узла неправильной формы с бугристыми контурами, размером до 2,8 × 3,2 см. Выделительная функция единственной правой почки сохранена, уродинамика не нарушена.

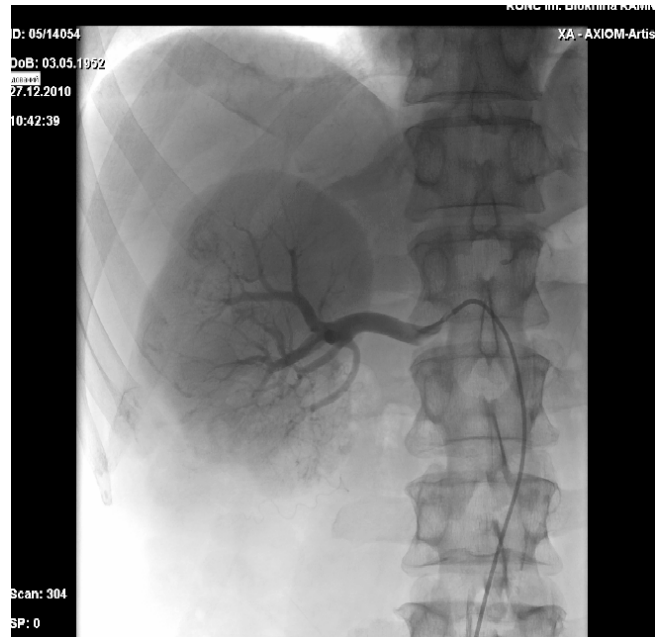На консилиуме рекомендовано оперативное вмешательство в объеме гастропанкреатодуоденальной резекции и резекции единственной правой почки. Интраоперационно (17.01.2011): при ревизии в области головки поджелудочной железы выявлен узел до 4,0 см, в теле поджелудочной железы аналогичный узел до 1,5 см. В связи с этим была выполнена панкреатэктомия с холецистэктомией, спленэктомией, дуоденэктомией и резекцией желудка. Сформированы гепатозэнтероанастомоз, межкишечное соустье по Брауну, гастроэнтероанастомоз. С учетом возросшего объема оперативного вмешательства от ранее намеченной резекции единственной



**Рис. 2.** Целиакография, верхняя мезентерикография, выделительная урография пациента В., 59 лет: в проекции головки поджелудочной железы определяется гиперваскуляризованная зона, снабжаемая кровью как за счет верхних (преимущественно), так и нижних (частично) панкреатодуоденальных артерий; в капиллярной фазе указанная зона контрастируется в виде узла с бугристыми контурами, размерами  $4,0 \times 4,5$  см

правой почки решено воздержаться и выполнить ее на следующем этапе. Послеоперационный период осложнился формированием наружного желчного свища и развитием инсулинозависимого сахарного диабета. Данные гистологического исследования: образование в области жировой клетчатки, прилежащей к стенке двенадцатиперстной кишки, и образования, обнаруженные в теле и хвосте поджелудочной железы, представляются крупноклеточной опухолью. Для дифференциальной диагностики метастазов рака почки и нейроэндокринной опухоли поджелудочной железы рекомендовано иммуногистохимическое (ИГХ) исследование. По результатам ИГХ-исследования иммунофенотип опухолевых клеток соответствует иммунофенотипу ПКР.

При контрольной КТ органов брюшной полости в марте 2011 г. выявлено увеличение опухоли правого надпочечника размерами до  $4,3 \times 3,3$  см. 18.04.2011 выполнена резекция единственной правой почки, адреналэктомия справа. Интраоперационно: при ревизии почки в области верхнего полюса обнаружена опухоль, состоящая из 2 узлов, общим размером около 3,0 см. Большая часть опухоли располагалась в паренхиме почки. Аналогичное образование выявлено и в нижнем полюсе почки размером до 2,0 см. В надпочечнике узел размером около 4,0 см. Вышеуказанные образования резецированы. Гистологическое исследование: узлы в ткани почки имеют строение светлоклеточного ПКР II степени анаплазии; фрагменты ткани надпочечника с метастазом рака. Больной жив без признаков прогрессирования заболевания.



**Рис. 3.** Селективная артериография правой почки (прямая проекция) пациента В., 59 лет: в верхнем полюсе по латеральному контуру единственной правой почки определяется умеренно васкуляризованная зона, которая контрастируется в виде узла неправильной формы с бугристыми контурами, размерами до  $2,8 \times 3,2$  см

**Клинический случай 2.** Пациентка Г., 69 лет. Из анамнеза: в течение 3 лет, начиная с 1976 г., отмечала повышение артериального давления. В связи с этим обследовалась в терапевтическом отделении, где при ангиографическом исследовании в верхнем полюсе левой почки выявлена опухоль около 10,0 см в диаметре. В Онкологическом научном центре в январе 1980 г. выполнена нефрэктомия слева. По данным гистологического исследования: светлоклеточный ПКР. В течение последующих 12 лет динамического наблюдения признаков прогрессирования заболевания не отмечено.

В мае 1992 г. при контрольном УЗИ в надключичной области слева обнаружен увеличенный лимфатический узел размером до 3,0 см. Хирургическое лечение — удаление лимфатического узла. По результатам гистологического исследования: метастаз ПКР.

При очередном УЗИ в октябре 1993 г. в хвосте поджелудочной железы выявлено образование размерами  $4,0 \times 4,8$  см, в мягких тканях правой ягодичной области узел аналогичной структуры размером до 5,0 см. В ноябре 1993 г. пациентке выполнены резекция поджелудочной железы (интраоперационно: в головке поджелудочной железы дополнительно располагалось образование до 5,0 см) и удаление опухолевого образования из мягких тканей правой ягодичной области. По данным планового гистологического исследования: во всех удаленных узлах выявлены метастазы светлоклеточного ПКР.

При контрольном осмотре через 3 года после последней операции в августе 1996 г.: в области левой

щеки обнаружен узел, располагающийся в толще мягких тканей, размером до 2,0 см, кожа над ним интактна. Указанное образование удалено в амбулаторных условиях. Гистологическое заключение: метастаз ПКР.

В 2000 г. у больной выявлены множественные метастазы в легких размером до 1,0 см. Рекомендовано проведение иммунотерапии по схеме: реаферон 3 млн ЕД внутримышечно через день. На фоне проводимого лечения наблюдалась стабилизация процесса. Смерть пациентки наступила в 2002 г. в результате острого инфаркта миокарда. Больная прожила 10 лет при активном хирургическом лечении метастазов.

На сегодняшний день хирургическая тактика становится все более агрессивной, в том числе и в случаях множественного метастатического поражения. Критериями отбора пациентов для оперативного лечения, позволяющими делать вывод о благоприятном прогнозе, являются локализация метастазов только в одном органе, возможность полного удаления впервые возникших поражений (функциональная и техническая), длительный безрецидивный период после нефрэктомии (> 24 мес) и солитарный характер поражений. Благодаря активной хирургической тактике в комбинации с новыми таргетными препаратами все больший процент больных вправе надеяться на улучшение выживаемости и качества жизни.

## Л И Т Е Р А Т У Р А

1. Давыдов М.И., Аксель Е. М. Статистика злокачественных новообразований в России и странах СНГ в 2008 г. Вестн РОНЦ им. Н.Н. Блохина РАМН 2010;21(2).
2. Godley P.A., Taylor M. Renal cell carcinoma. Curr Opin Oncol 2001; 13(3):199–203.
3. Flanigan R.C., Campbell S.C., Clark J.I. et al. Metastatic renal cell carcinoma. Curr Treat Options Oncol 2003;4:385–90.
4. Scatarige J.C., Shet S., Corl E.M. et al. Patterns of recurrence in renal cell carcinoma manifestations on helical CT. Am J Roentgenol 2001;177:653–8.
5. Marroncle M., Irani J., Dore B. et al. Prognostic value of histological grade and nuclear grade in renal adenocarcinoma. J Urol 1994;151(5):1174–6.
6. Saitoh H. Distant metastasis of renal adenocarcinoma. Cancer 1981;48(6):1487–91.
7. José L. Ruiz-Cerdá, Fernando Jiménez Cruz. Surgical treatment for renal cancer metastases. Actas Urologicas Espanolas 2009; 33(5):593–602.
8. Tolia B.M., Whitmore W.F. Jr. Solitary metastasis from renal cell carcinoma. J Urol 1975;114(8):836–8.
9. Lin P.P., Mirza A.N., Lewis V.O. et al. Patient survival after surgery for osseous metastases from renal cell carcinoma. J Bone Joint Surg Am 2007;89(8):1794–801.
10. Mintz A., Perry J., Spithoff K. et al. Management of single brain metastasis: a practice guideline. Curr Oncol 2007;14(4):131–43.
11. Russo P., Synder M., Vickers A. et al. Cytoreductive nephrectomy and nephrectomy/complete metastasectomy for metastatic renal cancer. Scientific World J 2007;19:768–78.
12. Flanigan R.C., Mickisch G., Silvestre R. et al. Cytoreductive nephrectomy in patients with metastatic renal cancer: a combined análisis. J Urol 2004;171(3):1071–6.