

# Местный рецидив тубулокистозной карциномы через 4 года после резекции почки (клиническое наблюдение)

М.В. Петерс, Д.А. Рошчин, А.И. Карселадзе, И.Н. Соколова, В.Б. Матвеев  
РОНЦ им. Н.Н. Блохина РАМН, Москва

Контакты: Мария Витальевна Петерс [omega0803@mail.ru](mailto:omega0803@mail.ru)

*Представлен клинический случай местного рецидива тубулокистозной карциномы (ТКК) относительно благоприятного течения у мужчины 46 лет, который успешно был прооперирован по поводу данного рецидива и в настоящее время наблюдается. Данное заболевание относится к редким злокачественным новообразованиям почки и до недавнего времени рассматривалось как, карцинома собирательных трубочек. Однако, учитывая определенные морфологические, иммуногистохимические, цитогенетические характеристики, а также характер течения, данное заболевание стали классифицировать как самостоятельную нозологическую единицу. К настоящему моменту описано около 80 случаев ТКК. Дальнейшее изучение данного заболевания, а также других редких злокачественных новообразований почки позволит выработать наиболее приемлемую тактику ведения таких пациентов.*

**Ключевые слова:** тубулокистозная карцинома, редкие злокачественные новообразования почек, карцинома собирательных трубочек

## Local recurrence of tubulocystic carcinoma 4 years after renal resection (a clinical observation)

M.V. Peters, D.A. Roshchin, A.I. Karseladze, I.N. Sokolova, V.B. Matveev  
N.N. Blokhin Russian Cancer Research Center, Russian Academy of Medical Sciences, Moscow

*The paper describes a clinical case of a local recurrence of tubulocystic carcinoma (TCC) in a 46-year-old man, a relatively good course (the relapse occurred after 4 years), who has been successfully operated on and is being followed up. This disease is a rare renal malignancy and, until recently, it has been referred to as collecting tubular carcinoma. However, this disease has come to be regarded as an independent nosological entity, by taking into account its certain morphological, immunohistochemical, and cytogenetic characteristics, as well as the nature of its course. About 80 TCC cases have been described to date. Further study of this disease and other rare renal malignancies will allow the more accurate elaboration of management tactics for such patients in terms of certain prognostic factors, which calls for a larger number of cases of this disease.*

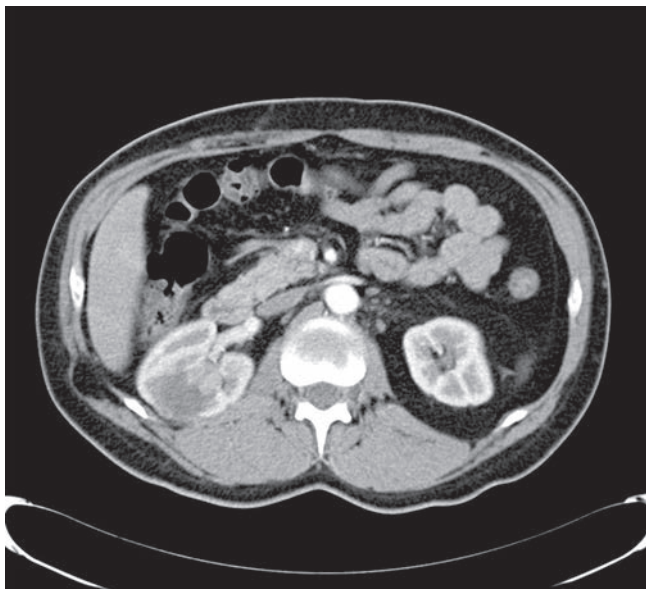
**Key words:** tubulocystic carcinoma, rare renal malignancies, collecting tubular carcinoma

На сегодняшний день выделено несколько основных гистологических вариантов почечно-клеточного рака (ПКР). Основанием для подобного разделения служат морфологические, иммуногистохимические (ИГХ), цитогенетические характеристики, а также различия в агрессивности клинического течения. На протяжении многих лет продолжается обсуждение и уточнение существующей градации опухолей почечной паренхимы. Наиболее значимым и достоверным результатом проведенной работы можно считать классификацию Всемирной организации здравоохранения образца 2004 г. [1], согласно которой на долю светлоклеточного, папиллярного и хромофобного рака приходится 85–90 % злокачественных новообразований почек. Около 15 % опухолевых образцов представлены редкими новообразованиями, которые стали рассматриваться в качестве самостоятельных нозологических единиц лишь в последнее десятилетие. К таким видам можно отнести: карциному собирательных трубочек, медуллярную карциному, муцинозную тубулярную

и веретенноклеточную карциному, тиреоидоподобный фолликулярный рак, а также тубулокистозную карциному (ТКК) [2]. К числу таких же редких карцином относится данное образование.

ТКК — редкое новообразование с уникальными макро- и микроскопическими особенностями по сравнению с другими типами почечно-клеточного рака. Впервые характерные морфологические особенности описаны Д. Фарроу [3].

В специальной литературе сообщения о ТКК достаточно редки. Различными авторами описано в общей сложности около 70–80 подтвержденных случаев. При анализе данного материала достоверно преобладали мужчины, практически все опухоли были бессимптомны, локализованы в пределах пораженного органа, имели максимальный диаметр до 3 см и отличались благоприятным клиническим течением, с малой склонностью к местному рецидивированию и системной прогрессии. ИГХ и ультраструктурные исследования выявили признаки, характерные для



**Рис. 1.** КТ-ангиография брюшной полости (февраль 2010 г.)

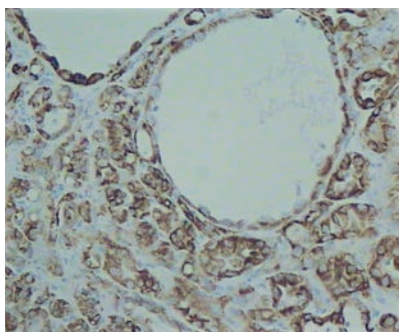
проксимальных извитых канальцев и дистальных нефронов [4–6]. Ming Zhou и соавт. выделили ряд признаков, частично объединяющих ТКК с папиллярным раком почки (мультицентричность роста, гистологическая дискордантность, положительный АМАКР — маркер для проксимальных почечных трубочек, генетические изменения — увеличение 7-й и 17-й хромосом и потерю Y-хромосомы) [7].

Редкость таких новообразований и малое знакомство с ними клиницистов и морфологов позволило нам описать данный случай.


Мужчина, 46 лет, нормостенического телосложения, без серьезной сочетанной соматической патологии. Ни у пациента, ни у его кровных родственников ретроспективно не выявлено каких-либо генетических аномалий, пороков развития, сцепленных с полом. Опухоль была бессимптомной и выявлена при плановом профилактическом обследовании. По данным инструментальных мето-

дов исследования, новообразование не имело каких-либо специфических сонографических или рентгенологических особенностей. Опухоль, максимальным диаметром не более 3 см, располагалась в верхнем полюсе правой почки, интенсивно накапливала контрастный препарат в сосудистой фазе мультиспиральной компьютерной томографии (МСКТ). По данным ультразвуковой КТ, в зоне расположения патологического участка зафиксирован интенсивный кровоток. Новообразование было инкапсулировано, вместе с тем исходя из стенки сложной кисты верхнего полюса. При дальнейшем комплексном обследовании отдаленных метастазов не выявлено и опухолевый процесс признан локализованным. В одной из специализированных клиник г. Москвы 29.11.04 пациенту выполнено оперативное вмешательство в объеме клиновидной резекции правой почки подреберным трансперитонеальным доступом. Послеоперационный период протекал гладко. Первично морфологический диагноз был сформулирован как высокодифференцированный тубулопапиллярный почечно-клеточный рак правой почки, без поражения лимфатических узлов. Пациент был оставлен под динамическим наблюдением. При контрольных обследованиях в течение 4 лет каких-либо патологических новообразований в зоне резекции выявлено не было. При обследовании в ноябре 2008 г. в области резекции впервые были выявлены изменения, расцененные как послеоперационные. В феврале 2010 г. в отсутствие каких-либо жалоб при МСКТ в зоне резекции выявлено кистозное образование с четкими контурами, размерами 4,0 × 3,5 см. Кнутри от кистозного образования в области верхней группы чашечек правой почки определяется участок, размерами 2,1 × 1,5 см, активно накапливающий контрастный препарат. Рентгенологическая картина была расценена как местный рецидив опухоли (рис. 1).

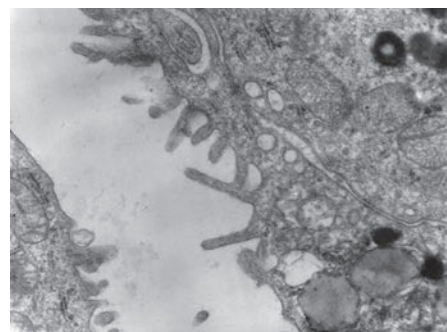
В отделении урологии РОНЦ выполнена нефрадреналэктомия справа, лимфаденэктомия. Интраоперационно: практически весь верхний полюс правой почки поражен опухолевым узлом каменистой плотности, диаметром 4,5 см, исходящим из рубцовой ткани в зоне



**Рис. 2.** Световая микроскопия. Мелкие тубулярные структуры с выстилкой из нескольких полиморфных клеток с крупными ядрышками. ×200. Окраска гематоксилином и эозином



**Рис. 3.** Электронная микроскопия. Фрагмент опухолевой клетки. Полиморфное ядро с крупным ядрышком, скоплением митохондрий, базальная мембрана. ×10000



**Рис. 4.** Электронная микроскопия. Фрагменты опухолевой клетки. Просвет тубулярной структуры с микроворсинками, митохондрии, лизосомы. ×10000

предыдущей резекции. Выполнено плановое гистологическое исследование, ИГХ-исследование, а также была проведена электронная микроскопия среза фиксированного в глутаральдегиде кусочка опухоли. При гистологическом исследовании: макроскопически почка с околопочечной клетчаткой размером  $19 \times 10 \times 7$  см. Почка размером  $12 \times 9 \times 6$  см, на разрезе в одном из полюсов почки определяется узел дольчатого вида, серовато-желтоватого цвета размером  $5 \times 6 \times 6$  см, в виде полипа, свисающего в полость лоханки. Микроскопически: опухоль представлена тубулокистозными структурами, местами тесно располагающимися, местами разделенными незначительной фиброзной стромой (рис. 2).

Редко можно было видеть формирование небольших групп сосочков. Опухолевые клетки имеют преимущественно кубический или несколько уплощенный вид, эозинофильную цитоплазму, содержат крупные ядра с отчетливо выделяющимися ядрышками. В некоторых участках отмечается слабый полиморфизм клеток. Проведенное электронно-микроскопическое исследование материала, фиксированного в глутаральдегиде, показало наличие полиморфных ядер с ядрышком (нуклеолоном) в большинстве исследованных клеток (рис. 3).

В цитоплазме содержатся небольшие округлые митохондрии, расширенные цистерны ГЭР и микроворсинки на люминальной поверхности канальцевого и кистозного эпителия (рис. 4).

ИГХ-исследование опухоли выявило положительную реакцию следующих маркеров: *vimentin* (++) , *cytokeratins 18, 19* (++) , *pancytokeratin* (+) , *p504S* (++) , *EMA* (мембранная ++), *CEA* (+focal), *PAX2* (++) ядерная) и отрицательную реакцию на *CD 10*, *E-cadgerin*, *cytokeratins 7*.

На основании полученных результатов был поставлен патоморфологический диагноз ТКК, местный рецидив.

В настоящее время пациент жив, признаков прогрессирования заболевания у него нет.

### Обсуждение

В первых наблюдениях ТКК предположительно рассматривалась как карцинома из собирательных трубочек с низким злокачественным потенциалом. В настоящее время генез этой опухоли и отношение к карциноме из собирательных трубочек окончательно неясны. Очевидны ее отличия (гистологические и молекулярные) от светлоклеточных и хромофобных раков. В литературе ТКК выделяется и описывается как самостоятельная нозологическая единица с относительно благоприятным течением заболевания. В нашем наблюдении в отличие от карцином из собирательных трубочек опухоль была представлена только тубулокистозными, правильно организованными структурами. В ней отсутствовали мультикистозность, некрозы, десмопластическая строма, а также не было инвазии внепочечной ткани, сосудов.

По данным литературы, ТКК чаще возникает у относительно молодых мужчин, протекает не так агрессивно, как рак собирательных трубочек, и характеризуется определенными морфологическими, молекулярными и ИГХ-особенностями. Все вышерассмотренные особенности подтверждены в описанном авторами наблюдении. Постановка редкого морфологического диагноза может служить дополнительным фактором прогноза при локализованной или местнораспространенной форме заболевания, а также фактором прогноза ответа опухоли на системную терапию при наличии отдаленных метастазов.

## ЛИТЕРАТУРА

- Ebel J.N. WHO Classification of Tumours: Pathology and Genetics of Tumours of the Urinary System and Male Genital Organs (Who/IARC Classification of Tumours), 2004.
- Srigley J.R., Delahunt B. Uncommon and recently described renal carcinomas. *Mod Pathol* 2009;22(Suppl 2):2–23.
- MacLennan G.T., Farrow G.M., Bostwick D.G. et al. Low-grade collecting duct carcinoma of the kidney: report of 13 cases of low-grade mucinous tubulocystic renal carcinoma of possible collecting duct origin. *Urology* 1997; 50(5):679–84.
- Amin M.B., MacLennan G.T. et al. Tubulocystic carcinoma of the kidney: clinicopathologic analysis of 31 cases of a distinctive rare subtype of renal cell carcinoma. *Am J Surg Pathol* 2009;33 (3):384–92.
- Azoulay S., Viellefond A. et al. Tubulocystic carcinoma of the kidney: a new entity among renal tumors. *Virchows Arch* 2007; 451(5):905–9.
- Yang X.J., Zhou M. Tubulocystic carcinoma of the kidney: clinicopathologic and molecular characterization. *Am J Surg Pathol* 2008 Feb;32(2):177–87.
- Zhou M., Yang X.J. Renal tubulocystic carcinoma is closely related to papillary renal cell carcinoma: implications for pathologic classification. *Am J Surg Pathol* 2009; 33(12):1840–9.