

# Молекулярно-генетические и клинко-морфологические аспекты герминогенных опухолей яичка

М. В. Немцова, Ю. Ю. Андреева

ГБОУ ДПО РМАПО Минздрава России  
123 995 Москва, ул. Баррикадная, 2/1

**Контакты:** Марина Вячеславовна Немцова [nemtsova\\_m\\_y@mail.ru](mailto:nemtsova_m_y@mail.ru)

*Опухоли яичка являются наиболее частой формой солидного рака у молодых мужчин. По классификации ВОЗ 2004 г. герминогенные опухоли яичка (ГОЯ) представлены различными гистологическими типами. Источником ГОЯ могут быть эмбриональные клетки различной степени дифференцировки, и появление опухолей этого типа напрямую связано с формированием пула мужских половых клеток и гаметогенезом. В статье приведены сведения о молекулярных этапах процесса формирования мужских половых клеток в норме, а также пути их нарушения, приводящие к появлению ГОЯ. В результате исследования профилей генной экспрессии и спектра молекулярных повреждений выявлены гены, определяющие предрасположенность к спорадическим и наследственным формам ГОЯ. В статье представлены современные молекулярно-генетические и клинко-морфологические характеристики ГОЯ.*

**Ключевые слова:** герминогенные опухоли яичка, первичные половые клетки, стволовые клетки, гены, экспрессия, мутации, семинома, несеминома, тератома, трофобластическая опухоль, хориокарцинома

DOI: 10.17650/1726-9776-2015-1-12-19

## Testicular germ cell tumors: Molecular genetic and clinicomorphological aspects

M. V. Nemtsova, Yu. Yu. Andreeva

Russian Academy of Postgraduate Education, Ministry of Health of Russia; 2/1, Barrikadnaya St., Moscow 125 995, Russia

*Testicular tumors are the most common form of solid cancer in young men. According to the 2004 WHO classification, testicular germ cell tumors (TGCT) may present with different histological types. Embryonic cells of varying grade may be a source of TGCT and the occurrence of this type of tumors is directly related to the formation of a pool of male sex cells and gametogenesis. The paper gives information on molecular stages for the process of formation of male sex cells in health, as well as ways of their impairments leading to TGCT. An investigation of the profiles of gene expression and the spectrum of molecular damages revealed genes responsible for a predisposition to the sporadic and hereditary forms of TGCT.*

*The paper presents the current molecular genetic and clinicomorphological characteristics of TGCT.*

**Key words:** testicular germ cell tumors, primary sex cells, stem cells, genes, expression, mutations, seminoma, nonseminoma, teratoma, trophoblastic tumor, choriocarcinoma

Опухоли яичка, возникающие из зародышевых клеток, являются наиболее частой формой солидного рака у молодых мужчин. В течение последних 4 десятилетий в мире отмечен рост заболеваемости этими типами рака. Согласно классификации ВОЗ 2004 г. к герминогенным опухолям яичка (ГОЯ) относятся следующие гистологические типы:

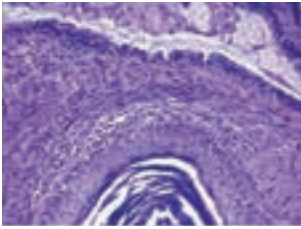
— **опухоли одного гистологического типа (чистые формы):** семинома, семинома с синцитиотрофобластическими клетками, сперматоцитарная семинома, эмбриональная карцинома, опухоль желточного мешка;

— **трофобластические опухоли:** хориокарцинома, монофазная хориокарцинома, плацентарная трофобластическая опухоль, тератома, дермоидная киста, монодермальная тератома, тератома со злокачественными элементами соматического типа;

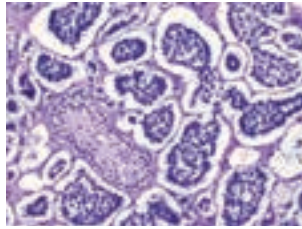
— **смешанные опухоли (более одного гистологического типа):** смешанная эмбриональная карцинома и тератома, смешанная тератома и семинома, хориокарцинома и тератома/эмбриональная карцинома.

### Клинко-морфологические характеристики ГОЯ

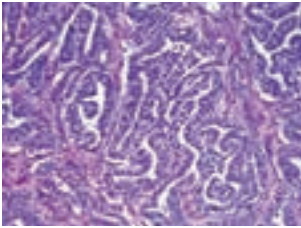
**Семинома** составляет около 50 % всех ГОЯ. У пациентов с этим типом опухоли в яичке выявляется пальпируемое образование, а в сыворотке крови отмечается повышение уровня  $\alpha$ -фетопротеина (AFP) и человеческого хориогонадотропина (HCG), причем значительное повышение уровня HCG связано с плохим клиническим прогнозом течения болезни. Для семиномы не характерно агрессивное поведение, опухоли I и II стадии имеют благоприятный прогноз, а 4-летняя выживаемость при новообразованиях диаметром < 3 см составляет 94 %, 3–6 см — 82 %, 7–10 см — 50 %, > 10 см — 20 %.



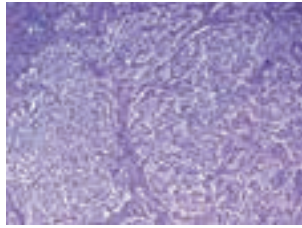
Тератома, плоскоэпителиальная киста и респираторный эпителий (гематоксилин-эозин, об. × 20)



Опухоль желточного мешка (гематоксилин-эозин, об. × 20)



Эмбриональный рак (гематоксилин-эозин, об. × 20)



Типичная семинома (гематоксилин-эозин, об. × 20)

**Рис. 1.** Морфология герминогенно-клеточных опухолей яичка

и для опухолей > 6 см — 64 %. Семинома может быть представлена как одиночный узлом, так и множеством сливающихся между собой узлов серо-розового цвета с желтыми очагами некроза. В отличие от лимфомы менее 10 % семином распространяются на паратестикулярные структуры. При микроскопическом исследовании выявляются солидные поля клеток, разделенные соединительно-ткаными перегородками с воспалительной, преимущественно лимфоцитарной, инфильтрацией (рис. 1). Примерно в 10–20 % семином обнаруживают клетки синцитиотрофобласта; появление этих клеток может предшествовать инвазии опухоли за пределы оболочек яичка [1].

**Сперматоцитарная семинома** впервые описана Masson в 1946 г. Опухоль составляет 1–2 % ГОЯ. Ранее сперматоцитарная семинома рассматривалась как вариант сеиномы, сегодня она считается самостоятельной нозологической формой со своими морфологическими и клиническими особенностями [2]. В отличие от типичной сеиномы и других герминогенных опухолей, она встречается только в яичке, не ассоциирована с крипторхизмом, интратубулярной неоплазией герминогенных клеток, не сочетается с другими типами опухолей. Сперматоцитарные сеиномы в 9 % случаев бывают билатеральны. Эти новообразования не связаны с появлением дополнительного материала 12p, но часто имеют дополнительный материал 9p, а клинически характеризуются низким метастатическим потенциалом и благоприятным прогнозом. Опухоль обычно наблюдается у пациентов более старшего возраста, примерно от 52 до 59 лет [3]. Серологические маркеры — AFP, HCG, LDH (лактатдегидрогеназа) — обычно бывают негативны. Макроскопически опухоль представляет собой многоузловое миксоидное обра-

зование с участками кровоизлияния, иногда наличием кист. При микроскопии чаще выявляются сплошные поля клеток, реже кистозные или псевдожелезистые структуры, участки выраженного отека.

**Эмбриональная карцинома** наблюдается в большинстве смешанных герминогенных опухолей, а в «чистом виде» она встречается лишь в 2–3 % случаев. Большинство случаев выявляется в 30-летнем возрасте. Клинически для эмбриональной карциномы характерно повышение уровня PLAP (плацентарной щелочной фосфатазы), LDH, CA19–9 (ракового антигена) в сыворотке крови. На момент постановки диагноза у 40 % больных уже имеются отдаленные метастазы. Макроскопически эмбриональный рак обычно представлен нечетко очерченным узлом серовато-белого цвета с участками некроза и кровоизлияния. Микроскопически выявляются солидные поля, тубуло-железистые и папиллярные структуры из примитивных анапластических эпителиальных клеток (рис. 1).

**Опухоль желточного мешка** значительно чаще встречается у пациентов препубертатного возраста и составляет около 82 % ГОЯ. В постпубертатном периоде эта опухоль выявляется лишь у 15 % больных и, как правило, как компонент смешанного новообразования [4]. Для опухолей этого типа характерно повышение уровня AFP в сыворотке крови. Прогноз опухоли нередко определяется возрастом, у детей он благоприятный, 5-летняя выживаемость превышает 90 %, и уровень AFP также связан с прогнозом [5].

Макроскопически опухоль желточного мешка у детей представлена солидным одиночным гомогенным узлом, а у взрослых опухоль обычно гетерогенная, с включением кровоизлияний, некрозов и множественных кист. Микроскопическое строение сложное и весьма разнообразное, опухоль может содержать микрокистозную часть, структуры эндодермального синуса, папиллярные, солидные и альвеолярные структуры, макрокисты (рис. 1).

**Тератома** занимает 2-е место по распространенности среди герминогенных опухолей у детей, однако у детей старше 4 лет встречается крайне редко. У взрослых тератома чаще является компонентом смешанной герминогенной опухоли и составляет приблизительно 25 % всех несеминозных герминогенных новообразований. Макроскопическое строение тератомы разнообразно, зрелые опухоли, как правило, содержат множественные кисты с муцинозным содержимым, а также серовато-белые узлы различного диаметра. Микроскопически зрелая тератома состоит из разных тканей человека, включая скелетные и гладкие мышцы, нейроглию, хрящ, кость, железы желудочно-кишечного тракта и дыхательной трубки, плоскоэпителиальные кисты. Значительно реже выявляются структуры внутренних органов, печени, почки, поджелудочной железы,

простаты, щитовидной железы, головного мозга (рис. 1).

Тканевая атипия связана с наличием хромосомных перестроек, особенно анеуплоидии, в зрелых тестикулярных тератомах [6]. Эти участки легко распознаются, если представлены элементами нейроэпителия, бластымы или эмбриональных тубул. Прогноз чистых тестикулярных тератом различен, существуют лишь единичные публикации о развитии метастазов у пациентов препубертатного возраста. Зрелая тератома у пациентов постпубертатного возраста имеет благоприятный прогноз.

**В тератомах с вторичным злокачественным компонентом** могут выявляться карциномы соматического типа: аденокарцинома, плоскоклеточный рак или недифференцированная карцинома. Иногда обнаруживают саркоматозный компонент, чаще рабдомиосаркому с преобладанием примитивных рабдомиобластов, структуры примитивной нейроэктодермальной опухоли и нефробластомоподобный компонент с преобладанием бластымы и примитивных тубул [7]. Клиническое значение тератомы с вторичным злокачественным компонентом неизвестно в связи с отсутствием сведений о метастазах этой опухоли; если опухоль ограничена яичком, она имеет благоприятный прогноз.

**Хориокарцинома** как компонент смешанных герминогенных опухолей составляет 15 %, как изолированная опухоль встречается крайне редко и составляет не более 0,3 % на 6000 зарегистрированных случаев [8]. Большинство пациентов с хориокарциномой имеют метастазы на момент установления диагноза. Типично гематогенное метастазирование с поражением легких, головного мозга, желудочно-кишечного тракта, хотя могут выявляться метастазы и в забрюшинных лимфатических узлах. Описаны единичные случаи метастазов в кожу и поджелудочную железу. У больных отмечается резкое повышение уровня HCG в сыворотке крови.

#### **Молекулярно-генетические характеристики герминогенно-клеточных опухолей яичка**

Источником герминогенных опухолей яичка могут быть различные эмбриональные клетки. Семиномы происходят из первичных половых клеток (ППК, PGC), предшественниками для несеминомы могут служить недифференцированные клетки в случае эмбриональной карциномы, эмбриональные клетки разной степени дифференцировки в случае тератомы или экстраэмбриональные клетки в случае хориокарциномы из желточного мешка. Обычно семиномы проявляются примерно в возрасте 35 лет в отличие от несемином, для которых средний возраст манифестации 25 лет. И хотя морфологические и возрастные различия позволяют предположить существование различных путей патогенеза для этих типов опухолей,

имеются доказательства общего пути их развития. Примерно 15 % герминогенно-клеточных опухолей являются смешанными, т.е. содержат элементы как семиномы, так и несеминомы [9].

К молекулярным характеристикам этих опухолей относится наличие дополнительного материала короткого плеча 12-й хромосомы (12p), что характерно как для семиномы, так и для несеминомы. В 80 % случаев это происходит в результате образования изохромосомы 12, а в 20 % случаев дополнительный материал 12p появляется в результате хромосомной перестройки или амплификации небольшого района короткого плеча 12-й хромосомы [10]. В этом районе расположены гены-кандидаты, участвующие в патогенезе ГОЯ, экспрессия которых усиливается в результате увеличения дозы генов, связанной с появлением дополнительного хромосомного материала. С одной стороны, это гены *KRAS* и циклин D2 (*CCND2*), которые связаны со злокачественной трансформацией и пролиферацией клеток. С другой стороны, в этом районе расположен кластер генов, связанных с поддержанием стволового потенциала клеток и их плюрипотентных свойств, который включает гены *STELLA*, *NANOG*, *EDR1*, *GDF3* [11]. Кроме изменений 12-й хромосомы, для ГОЯ характерны анеуплоидии по 7, 8, 21-й и X-хромосомам, а также триплоидии, которые чаще выявляются в семиномах.

При исследовании экспрессионных профилей и паттернов импринтинга показано, что ГОЯ происходят из ППК или гоноцитов. Инициация опухоли осуществляется еще при внутриутробном развитии и заканчивается преинвазивной стадией, которую называют внутриканальцевой герминогенно-клеточной неоплазией (ВКГКН). Большинство (90 %) клинических случаев ГОЯ содержат элементы ВКГКН, мужчины, у которых при биопсии яичка выявлены очаги ВКГКН, имеют 50 % вероятность развития опухоли в течение 5 лет [12].

Экстрагонадные опухоли зародышевых клеток, как правило, возникают в районах миграционного пути первичных половых клеток в процессе развития вдоль средней линии.

Семиномы и несеминомы, возникающие в подростковом или молодом возрасте, имеют повышенный метастатический потенциал. Однако эти опухоли отличаются чувствительностью к комбинированной химиотерапии, в том числе и цисплатину, и лучевому лечению, поэтому на их долю приходится только 70 смертей в год в Великобритании и 350 в США [13].

ГОЯ тесно связаны с нарушением развития мужского уrogenитального тракта, особенно с крипторхизмом, при котором риск развития опухоли повышается от 2 до 8 раз, также к факторам риска относят беспло-



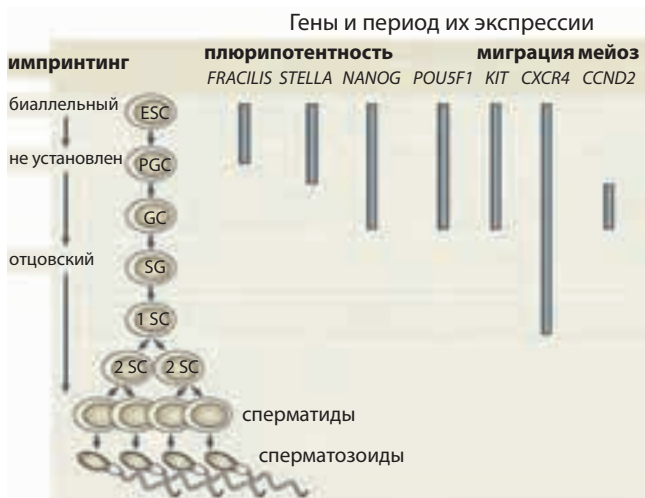дие и гипоспадию. Все эти признаки формируют синдромом тестикулярной дистенезии [14].

**Формирование мужских половых клеток**

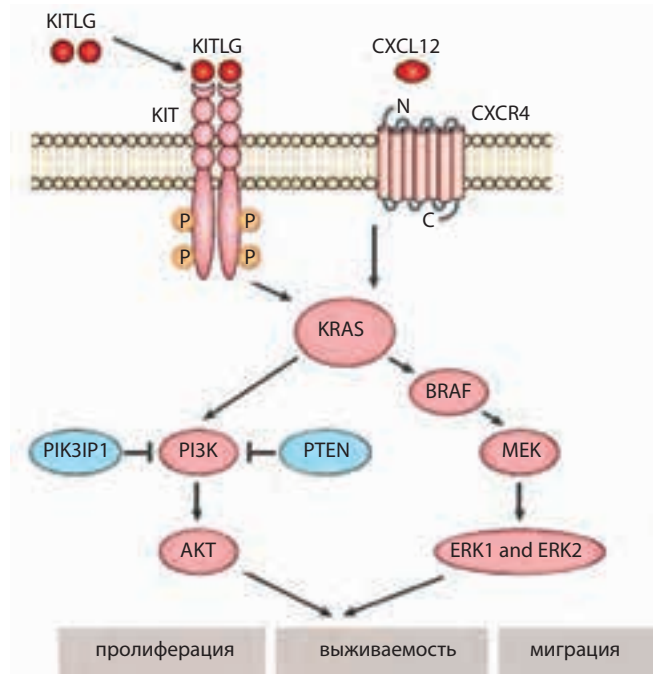
**Формирование пула ППК.** Половые клетки млекопитающих возникают из плюрипотентной популяции клеток во время эмбриогенеза. ППК (гоноциты) образуются в стенке желточного мешка на 5-й неделе эмбрионального развития и начинают миграцию в гонадные валики, которые располагаются на средней части мезонефрального гребня и представляют собой зачатки будущих яичек. Для ППК, которые отличаются от эмбриональных стволовых клеток (ESC) экспрессией специфичных белков, например плацентарной щелочной фосфатазой, характерно поддержание плюрипотентных свойств и ингибирования соматической дифференцировки.

У мышей эти клетки происходят из эпибласта, в результате экспрессии во внеэмбриональной эктодерме костных морфогенетических белков 4 и 8b (Wnt4 и Wnt8b). Появление этих белков вызывает активацию сигналинга WNT и SMAD в эпибласте, и дает начало популяции клеток, которые экспрессируют *Fragilis* в процессе гаструляции (рис. 2). Позднее клетки, экспрессирующие *Fragilis*, начинают экспрессию белка *Stella*, предотвращающего деметилирование ДНК, таким образом способствуя установлению отцовской эпигенетической модификации, в результате чего клетки и становятся полноправными предшественниками мужских половых клеток [15].

Экспрессия *Pou5f1*, и *Sox2* у мышей подавляет экспрессию гомеобоксных генов *Hoxa1*, *Hoxb1*, *Lim* и *Evx*, таким образом предотвращая соматическую клеточную дифференцировку. В результате этих изменений возрастает экспрессия тканевой неспецифической



**Рис. 2.** Этапы формирования мужских половых клеток в норме и гены, регулирующие этот процесс [Gilbert D., Raple E., Shipley J. Testicular germ cell tumours: predisposition genes and the male germ cell niche. *Nat Rev Canc* 2011;11:278–88]



**Рис. 3.** Основные этапы сигнального пути, определяющие нормальное развитие ППК, нарушение которых происходит при развитии ГОЯ [Gilbert D., Raple E., Shipley J. Testicular germ cell tumours: predisposition genes and the male germ cell niche. *Nat Rev Canc* 2011;11:278–88]. Для молекул розового цвета показана активация и гиперэкспрессия, для молекул голубого цвета – инактивация и потеря функции при канцерогенезе яичек

щелочной фосфатазы (*Tnap*), а также *Edr1* и *Nanog* – блока генов, отвечающих за поддержание плюрипотентного потенциала, расположенных на хромосоме мыши, которая является аналогом человеческой 12-й хромосомы.

В течение последующих 2 нед гоноциты делятся, формируя популяцию предшественников гамет. Нарушение их развития и миграции в гонадные тяжи может привести к дефектам развития гонад, а впоследствии стать причиной развития ГОЯ.

**Миграция ППК.** Для миграции ППК в гонадные тяжи необходимо, чтобы стромальные клетки гонадных тяжей экспрессировали КИТ-лиганд (*KITLG*) и *CXCL12*, молекулярные мишени, которые взаимодействуют с КИТ- и *CXCR4*-рецепторами, расположенными на поверхности ППК (рис. 3).

Исследования *in vitro* показывают, что миграция ППК к стромальным клеткам, экспрессирующим *KITLG*, требует активации АКТ-PI3K-сигнального патологического пути [16]. Взаимодействие *CXCL12-CXCR4* и *KITLG-KIT* имеет значение для роста и выживания ППК; если клетки не попадают в гонадный тяж, они должны пройти Вах-зависимый апоптоз, в результате чего будут ликвидированы.

Нарушение этих сигналов и взаимодействий в результате может привести к неправильной миграции ППК. Появление этих клеток во внегонадных районах

впоследствии проявится развитием герминогенных опухолей. Процесс миграции ППК требует участия различных генов и белков, к которым также относятся молекулы Е-кадгерина и  $\beta 1$ -интегрина, их экспрессия необходима для правильной миграции [13].

**Формирование клеток-предшественников сперматозоидов.** Появление клеток-предшественников сперматозоидов (SG) происходит в результате подавления генов *Pou5f1* и *Nanog*, отвечающих за плюрипотентные свойства. Позднее экспрессия зародышевыми клетками полдетерминирующего фактора (SRY), расположенного на Y-хромосоме, запускает митотическое деление сперматогониев, происходящих из ППК. Экспрессия этого фактора также необходима для образования клеток Сертоли и Лейдига. Сперматогонии продолжают делиться, поддерживая самообновляющуюся популяцию и в течение взрослой жизни. Это требует поддержки стромальных клеток, в частности популяции клеток Сертоли, которая возникает в результате экспрессии нейротрофического фактора глиальных клеток (*GDNF*) и *KITLG*. Эти лиганды связывают RET- и KIT-рецепторы, расположенные на сперматогониях, что приводит к соблюдению баланса между самообновлением и дифференцировкой [17].

Нарушение развития ППК, их миграции в гонадные тяжи, может на любом этапе привести к дефектам в развитии гонад, а впоследствии стать причиной развития ГОЯ.

#### **Полногеномные исследования экспрессионных профилей ГОЯ**

Изучение профиля генной экспрессии было проведено на образцах ГОЯ [18]. Полученные результаты продемонстрировали значительные экспрессионные различия между гистологическими подтипами (семиномы, несеминомы, эмбриональные карциномы, опухоли желточного мешка и хориокарциномы), которые отражают этапы и закономерности клеточной дифференцировки. Появление данных исследования экспрессионного профилирования в предопухолевых повреждениях подтверждают модель опухолевого развития от ВКГКН до семинома или эмбриональных карцином [19]. Появление дополнительного материала 12p происходит во время развития ВКГКН и является событием, необходимым для начала опухолевой прогрессии. Показано *in vitro*, что существует селективное преимущество роста в культуре эмбриональных клеток, которые имеют дополнительный хромосомный материал 12p, а также 17q [20]. Исследование паттернов экспрессии генов и геномного импринтинга в ГОЯ демонстрируют близкое сходство ППК и гонцитов. В процессе появления сперматид из сперматогониев устанавливается отцовский геномный

импринтинг (совокупность эпигенетических модификаций, характерных для мужского пола). Биаллельная экспрессия некоторых генов, характерная для эмбриональных клеток изменяется в результате метилирования ДНК. Отцовский паттерн импринтинга устанавливается в результате метилирования/деметиления ДНК, а также метилирования и деацетилирования гистоновых белков. Отцовский паттерн импринтинга требуется для оплодотворения и последующего эмбрионального роста.

При использовании иммуногистохимического анализа показано, что большинство ГОЯ демонстрируют экспрессию антигенов, которые характерны для незрелых половых клеток, таких как *POU5F1* и плацентарная щелочная фосфатаза. Однако следует отметить, что такой экспрессионный паттерн может отражать обратную дифференцировку высокодифференцированных клеток, возникающую при трансформации. Экспериментальное удаление плюрипотентных стволовых клеток из яичек мыши демонстрирует, что недифференцированные клетки существуют в яичках мыши даже в зрелом возрасте, и это может стать альтернативным источником клеток-предшественников для ГОЯ.

#### **Гены, определяющие предрасположенность к развитию ГОЯ**

После проведения полногеномных исследований были выявлены 6 локусов, предрасполагающих к развитию спорадических ГОЯ [21]. Три из них располагаются в генах, которые участвуют в *KITLG*-*KIT*-сигнальном пути, регулируя выживаемость, пролиферацию и миграцию ППК, две определяют наличие повышенной теломеразной активности, а один участвует в детерминации пола. Каждый локус и расположенный в нем ген определяет важный этап для развития молекулярной патологии, приводящей к канцерогенезу яичек (см. таблицу).

***KITLG*.** Для однонуклеотидных полиморфизмов (SNP), расположенных в районе локализации гена *KITLG* на 12q22, показана ассоциация с ГОЯ — риск развития заболевания для носителей мажорного аллеля увеличивается в 2,5 раза. Активацию *KIT*-сигналинга и высокий уровень экспрессии *KIT* можно увидеть в большинстве семинома и примерно в 30 % несеминома. Активирующие мутации *KIT* присутствуют в 9 % всех ГОЯ, но чаще наблюдаются в семиномах — до 20 % [<http://www.sanger.ac.uk/genetics/CGP/cosmic> — Каталог соматических мутаций в опухолях]. Соматические мутации гена *KIT* описаны в двусторонних опухолях, при этом идентичность повреждений в обеих опухолях позволяет предположить появление мутаций в раннем эмбриогенезе. Геномная амплификация *KIT* была описана в 21 % семиномах, а малые интерферирующие РНК (миРНК)

Локусы и гены, определяющие предрасположенность к развитию спорадических ГОЯ [Rapley E.A., Nathanson K.L. Predisposition alleles for testicular germ cell tumour *Current Opinion in Genetics & Development* 2010;20:225–30]

Локус	Ген	Функция	Место в генезе ГОЯ
12q22	<i>KITLG</i>	Ростовой фактор, регулирующий развитие, миграцию и выживание ППК	Амплификация или перестройка с последующей активацией в ГОЯ. Передача сигнала через KIT-, KRAS-, MAPK-каскады, активация миграции и выживания ППК
5q31.3	<i>SPRY4</i>	Ингибитор KIT-регулируемого сигналинга	Мутации или повреждения в ГОЯ приводят к активации KIT-регулируемого сигналинга
6p21.31	<i>BAK1</i>	Индукция апоптоза	Супрессия KIT-регулируемого сигналинга и апоптоз неправильно мигрировавших клеток
9p24	<i>DMRT1</i>	Детерминация пола	Делеции гена в ГОЯ у мышей и гонадобластах у человека
5p15	<i>TERT</i>	Регуляция длины теломеры	Гиперэкспрессия в семиномах
12p13	<i>ATF7IP</i>	Транскрипционный фактор, регулирующий экспрессию TERT	Удлинение теломеры связано с увеличением времени жизни клеток и геномной нестабильностью в ГОЯ

выключают экспрессию *KIT* в линии семинозных клеток TCam<sup>2</sup>, снижая их жизнеспособность. Гомозиготные мутации, приводящие к отсутствию аллелей *Kit* или *Kitlg*, приводят к бесплодию у самцов мыши в результате нарушения развития ППК. В мышинных моделях ГОЯ (129/Sv) отсутствие трансмембранного *KITLG* приводит к снижению числа половых клеток. У человека задержка дифференцировки ППК была связана с развитием ВКГКН у лиц, имеющих нарушения полового развития и хромосомные аномалии.

**SPRY4.** Для носителей определенных аллелей SNP, расположенных в районе (5q31.3), где локализован ген *SPRY4*, определено повышение риска развития ГОЯ в 1,5 раза. Сигнальный путь KITLG-KIT индуцирует экспрессию *SPRY4*, который выступает в качестве ингибитора MAPK-регуляторного пути и самого KIT-KITLG-сигналинга. Исследования показали значительное снижение экспрессии *SPRY4* при подавлении KIT-сигналинга иматинибом при лечении гастроинтестинальных стромальных опухолей, что подтверждает существование функциональных отношений между 2 белками. Белок *SPRY4* также ингибирует активность серин-треониновой протеинкиназы яичек 1 (*TESK1*), которая стимулирует переход клеток в сперматоциты и сперматиды в тестикулах взрослых грызунов. Повышенная экспрессия *SPRY4* у человека может подавлять KIT-KITLG-сигнальный путь, также как в мышинных моделях развития ГОЯ.

**BAK1.** Локус расположения гена определен на хромосоме 6 в 6p21.31. Для носителей мажорного аллеля SNP, расположенного в интроне гена *BAK1* показано 1,5-кратное увеличение риска развития ГОЯ. Продукт гена индуцирует апоптоз путем связывания и противодействия антиапоптотической активности белка BCL-2 и других белков. Экспрессия *BAK1* в линии тестикулярных клеток подавляется в результате действия KIT-KITLG-сигнального пути, а взаимодействие *BAK1* с антиапоптотическими белками

индуцирует процесс апоптоза зародышевых клеток, что подтверждает значение *BAK1* в генезе ГОЯ.

Кроме перечисленных генов существуют и другие, которые участвуют в опухолеобразовании, в том числе ГОЯ. Ген *KRAS* — протоонкоген, который активируется мутациями в различных типах опухолей — расположен в районе 12p-хромосомы и амплифицируется и перестраивается при ГОЯ. Действие гена *KRAS* осуществляется ниже по цепочке сигнального пути KIT-KITLG (рис. 3), поэтому его активация, независимо от активации *KIT*, приводит к повышению выживаемости клеток семиномы *in vitro*. Кроме того, *KRAS* может быть активирован сигналами с других рецепторов, играющих роль в развитии ГОЯ, в том числе CXCR4 (рис. 3), рецептором тромбоцитарного фактора роста (PDGFR) и одним из членов семейства рецепторов эпидермального фактора роста EGFR/ErbB, кодируемый геном человека *ERBB2*. Активированный *KRAS* связывается и активирует каталитическую субъединицу PI3K, что, в свою очередь, передает сигнал на АКТ. В результате активированный АКТ приводит к росту и пролиферации ППК, и его повышенная экспрессия определяется в большинстве ГОЯ. Дополнительным механизмом активации АКТ является инактивация ингибитора PI3K и белка PTEN посредством аллельной делеции или мутации в их генах. В подтверждение этого у мышей с мутациями в *Pten* развиваются двусторонние тератомы. Белок *KRAS* может также передавать сигналы через каскад MAPK и активировать RAF, поэтому активирующие мутации в *BRAF* были выявлены в 9 % несемином [22].

Таким образом, существуют убедительные свидетельства важности гена *KRAS* для передачи сигналов через KIT-, PI3K- и MAPK-сигнальные пути, что необходимо для нормального функционирования ППК, а нарушения в этой передаче сигналов играют важную роль в развитии ГОЯ.

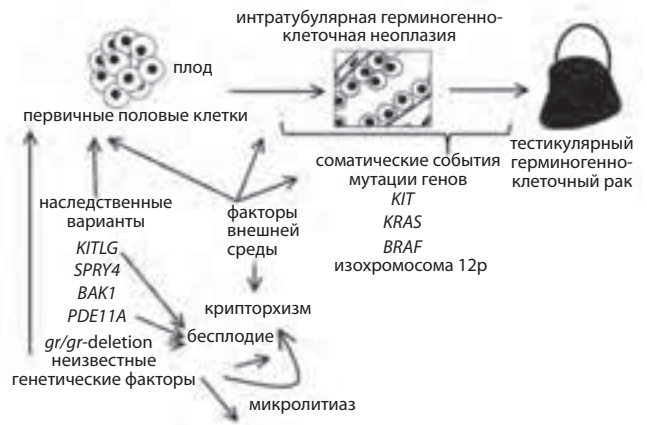


**Наследственные и семейные формы тестикулярных герминогенно-клеточных опухолей**

Известно существование семейного накопления ГОЯ, а также существование наследственных форм этих типов опухолей. Примерно 1,4 % всех вновь диагностированных ГОЯ имеют семейный анамнез. У сыновей и братьев больных с ГОЯ риск развития опухолей повышается более чем в 10 раз, предполагается существование аутомно-рецессивного типа наследования. При использовании анализа сцепления у пациентов с семейным накоплением выявлены несколько хромосомных районов, представляющих наибольший интерес для определения генов, связанных с развитием опухолей. К таким локусам относится район 12q12–q13, который характеризуется повышенной частотой цитогенетических перестроек также и при спорадическом ГОЯ. Другим локусом, сцепленным с развитием ГОЯ, является Xq27, в котором в качестве генов-кандидатов определены гены *FMRI*, *CXorf1*, *LOC158813/158812*. И 3-й локус – 2q31.2, в котором расположен ген *PDE11A*. Этот ген кодирует белок, который является одним из регуляторов ц-АМФ-сигналинга в надпочечниках и других тканях, продуцирующих стероидные гормоны, и имеет высокую экспрессию в тканях яичек. Мышинные модели с отсутствием этого гена бесплодны, а полиморфные варианты этого гена определены у больных неоплазией надпочечников. При исследовании семей с наследственными формами ГОЯ были выявлены полиморфные варианты данного гена, наличие которых приводит к редукции или отсутствию экспрессии этого белка в ткани яичек у носителей указанных вариантов. Таким образом, было показано наличие еще одного модификатора риска развития ГОЯ [23].

Хотя выявленные хромосомные локусы не содержат канцерассоциированных генов с высокой пенетрантностью, но расположенные в них гены, каждый из которых имеет невысокий риск развития ГОЯ, создают совокупный эффект от нескольких общих аллелей, и совокупность этих рисков может лежать в основе развития семейного рака яичек. Семейные формы имеют более мягкий фенотип, распространенное число пострадавших членов семьи – 2. Возраст пациента с семейными формами опухоли на момент постановки диагноза на 2–3 года моложе, чем таковой у лиц со спорадическими формами. Отношение семиномы и несеминомы при семейной форме тестикулярной герминогенно-клеточной опухоли составляет 1:1, при этом опухоли чаще бывают двусторонние. К предрасполагающим клиническим факторам семейной формы герминогенных опухолей сегодня относят микролитиаз яичек [24].

В качестве генетических факторов, характеризующих семейную форму опухолей, выделяют *gr/gr*-



**Рис. 4. Патогенез герминогенно-клеточных опухолей [Kratz C.P., Mai P.L., Greene M.H. Familial testicular germ cell tumors. Best Pract Res Clin Endocrinol Metab 2010;24(3):503–13]**

делецию на Y-хромосоме и мутации гена *PDE11A*, которые рассматриваются как модификаторы генетического риска. Кроме того, аллели высокого риска генов *KITLG*, *SPRY4* и *BAK1* также связывают с развитием семейной формы опухоли, поскольку они участвуют в нормальном развитии яичек и могут участвовать в развитии мужского бесплодия.

Молекулярный патогенез ГОЯ можно представить схематично (рис. 4) [25]. Изменения, приводящие к злокачественной трансформации, начинаются в ППК и представляют собой сочетание определенных генетических вариантов или наследственных факторов, полученных от родителей, при семейной форме опухоли. Это могут быть аллельные варианты генов *KITLG*, *SPRY4*, *BAK1* и *PDE11A* или наследованные от родителей *gr/gr*-делеции. Возможно, к этим изменениям относятся аллельные варианты других генов, например регулирующих гормональный фон организма, или появление каких-либо нарушений в эпигенетической регуляции. С течением времени и под влиянием факторов внешней среды в организме происходит формирование клинических проявлений, к которым относится крипторхизм, микролитиаз, а также варианты нарушения сперматогенеза, приводящие к бесплодию. Эти клинические проявления могут быть как следствием, так и причиной нарушения дифференцировки, миграции и выживания половых клеток, что способствует опухолевой прогрессии. Из измененных половых клеток формируются районы интратубулярной герминогенно-клеточной неоплазии, в которых происходит накопление соматических повреждений в генах, ассоциированных с канцерогенезом, таких как *KRAS*, *BRAF*, *KIT* и др., или хромосомных перестроек, таких как перестройки 12-й хромосомы. В результате накопления определенного спектра молекулярно-генетических изменений неоплазия трансформируется в карциному, приводя к появлению герминогенно-клеточных опухолей.

**Л И Т Е Р А Т У Р А**

1. Berney D.M., Lee A., Shamash J. et al. The frequency and distribution of intratubular trophoblast in association with germ cell tumors of the testis. *Am J Surg Pathol* 2005;29:1300–3.
2. Eble J.N. Spermatocytic seminoma. *Hum Pathol* 1994;25:1035–42.
3. Burke A.P., Mostofi F.K. Spermatocytic seminoma: a clinicopathologic study of 79 cases. *J Urol Pathol* 1993;1:21–32.
4. Kay R. Prepubertal testicular tumor registry. *J Urol* 1993;150:671–4.
5. Francis R., Bower M., Brunstrom G. et al. Surveillance for stage I testicular germ cell tumours: results and cost benefit analysis of management options. *Eur J Cancer* 2000;36:1925–32.
6. Sella A., el Naggar A., Ro J.Y. et al. Evidence of malignant features in histologically mature teratoma. *J Urol* 1991;146:1025–8.
7. Emerson R.E., Ulbright T.M., Zhang S. et al. Nephroblastoma arising in a germ cell tumor of testicular origin. *Am J Surg Pathol* 2004;28:687–2.
8. Mostofi F.K., Price E.B. Tumors of the male genital system. Armed Forces Institute of Pathology. Atlas of tumor pathology, 2<sup>nd</sup> Series, Fascicle 8, 1973.
9. Horwich A., Shipley J., Huddart R. Testicular germ-cell cancer. *Lancet* 2006; 367;754–65.
10. Rodriguez S., Jafer O., Goker H. et al. Expression profile of genes from 12p in testicular germ cell tumors of adolescents and adults associated with i(12p) and amplification at 12p11.2-p12.1. *Oncogene* 2003;22:1880–91.
11. Clark A.T., Rodriguez R.T., Bodnar M.S. et al. Human STELLAR, NANOG, and GDF3 genes are expressed in pluripotent cells and map to chromosome 12p13, a hotspot for teratocarcinoma. *Stem Cells* 2004;22:169–79.
12. Oosterhuis J.W., Looijenga L.H. Testicular germ-cell tumours in a broader perspective. *Nat Rev Canc* 2005;5:210–22.
13. Gilbert D., Raple E., Shipley J. Testicular germ cell tumours: predisposition genes and the male germ cell niche. *Nat Rev Canc* 2011;11:278–88.
14. Skakkebaek N.E., Rajpert-De Meyts E., Main K.M. Testicular dysgenesis syndrome: an increasingly common developmental disorder with environmental aspects. *Hum Reprod* 2001;16:972–8.
15. Ohinata Y., Ohta H., Shigeta M. et al. A signaling principle for the specification of the germ cell lineage in mice. *Cell* 2009;137:571–84.
16. Farini D., La Sala G., Tedesco M., De Felici M. Chemoattractant action and molecular signaling pathways of Kit ligand on mouse primordial germ cells. *Dev Biol* 2007;306:572–83.
17. Western P. Foetal germ cells: striking the balance between pluripotency and differentiation. *Int J Dev Biol* 2009;53: 393–409.
18. Port M., Schmelz H.U., Stockinger M. et al. Gene expression profiling in seminoma and nonseminoma. *J Clin Oncol* 2005;23:58–69.
19. Almstrup, K., Hoei-Hansen C.E., Nielsen J.E. et al. Genome-wide gene expression profiling of testicular carcinoma in situ progression into overt tumours. *Br J Cancer* 2005;92:1934–41.
20. Draper J.S., Smith K., Gokhale P.J. et al. Recurrent gain of chromosomes 17q and 12 in cultured human embryonic stem cells. *Nature Biotech* 2004;22:53–4.
21. Rapley E.A., Turnbull C., Al Olama A.A. et al. A genome-wide association study of testicular germ cell tumor. *Nat Genet* 2009;41:807–10.
22. Rapley E.A., Nathanson K.L. Predisposition alleles for testicular germ cell tumour. *Current Opinion in Genetics & Development* 2010;20:225–30.
23. Greene M.H., Kratz C.P., Mai P.L. et al. Familial testicular germ cell tumors in adults: 2010 summary of genetic risk factors and clinical phenotype. *Endocr-Related Cancer* 2010;17:109–21.
24. van Casteren N.J., Looijenga L.H.J., Dohle G.R. Testicular microlithiasis and carcinoma in situ overview and proposed clinical guideline. *Int J Andrology* 2009;32:279–87.
25. Kratz C.P., Mai P.L., Greene M.H. Familial Testicular Germ Cell Tumors. *Best Pract Res Clin Endocrinol Metab* 2010;24(3):503–13.