

# Радикальная нефрэктомия по поводу почечно-клеточного рака и замещение сегмента нижней полой вены ксеноперикардальным трансплантатом

В.Р. Латыпов, Г.Ц. Дамбаев, О.С. Попов

ГБОУ ВПО «Сибирский государственный медицинский университет» Минздрава России;  
Россия, 634050, Томск, ул. Московский тракт, 2

Контакты: Виктор Равильевич Латыпов [vitya.latyrov@mail.ru](mailto:vitya.latyrov@mail.ru)

*Проведение сосудистых реконструкций в онкологической практике повышает качество и продолжительность жизни больных. Поражение нижней полой вены (НПВ) опухолевым процессом и полное удаление сегмента с последующей реконструкцией с заменой удаленного участка НПВ аутологичными, аллогенными и ксеногенными трансплантатами. Цель замещения – восстановление адекватного венозного дренажа в случаях развития острой окклюзии НПВ во время оперативного вмешательства. Представлен случай успешного лечения больной, 61 года, со случайно обнаруженной опухолью правой почки больших размеров, с установленными во время операции признаками инвазии НПВ. Выполнена радикальная операция с резекцией фрагмента НПВ и его замещением тубуляризованным ксеноперикардальным трансплантатом без реконструкции устья левой почечной вены. Послеоперационный период без осложнений. Больная выписана в удовлетворительном состоянии, назначена таргетная терапия. Через 6 мес наблюдения признаков прогрессирования опухолевого процесса не определяется, нет нарушения проходимости НПВ.*

**Ключевые слова:** почечно-клеточный рак, нижняя полая вена, инвазия, реконструкция, ксеноперикард, мультиспиральная компьютерная томография, трансплантат

DOI: 10.17650/1726-9776-2015-11-3-50-54

## Radical nephrectomy for renal cell carcinoma and replacement of an inferior vena cava segment with a xenopericardial graft

V.R. Latypov, G.Ts. Dambaev, O.S. Popov

Siberian State Medical University, Ministry of Health of Russia; 2, Moskovsky Road, Tomsk 634050

*Vascular repairs in oncology practice improve quality of life and survival in patients. There is tumor involvement of the inferior vena cava (IVC) and complete removal of its segment followed by repair and the removed IVC portion may be replaced with auto-, allogeneic, and xenogeneic grafts. The purpose of the replacement is to recover adequate venous drainage if acute IVC occlusion develops intraoperatively. The paper describes a case of successful treatment in a 61-year-old female patient with an occasionally detected large right kidney tumor and intraoperative signs of IVC invasion. Radical surgery was performed resecting an IVC fragment and replacing it with a tubularized xenopericardial graft without repairing the ostium of the left renal vein. The postoperative period was uncomplicated. The patient was discharged in satisfactory condition; targeted therapy was recommended. At 6-month follow-up, there were neither signs of tumor progression nor IVC occlusion.*

**Key words:** renal cell carcinoma, inferior vena cava, invasion, repair, xenopericardium, graft

### Введение

Особенностью почечно-клеточного рака (ПКР) является распространение опухоли через просвет почечной вены в нижнюю полую вену (НПВ), встречающееся в 10 % случаев. Поражение НПВ опухолевым процессом ранее определяли в связи с нарушением венозного оттока от нижней половины тела. В современных условиях широкое внедрение методов лучевой диагностики позволяет обнаруживать поражения НПВ в случаях бессимптомного течения заболевания. Подобные оперативные вмешательства на сегодняшний день активно выполняются в специализированных

центрах. Сложности возникают при необходимости сегментарной резекции НПВ, пораженной опухолевым процессом. Эта операция облегчается в случае развития коллатерального кровотока при длительной окклюзии просвета НПВ [1–3].

Проведение сосудистых реконструкций в онкологической практике повышает качество и продолжительность жизни больных, ранее считавшихся некурабельными. Поражение НПВ опухолевым процессом и полное удаление сегмента с последующей реконструкцией с заменой удаленного участка НПВ возможно аутологичными, аллогенными и ксеногенными

трансплантатами. Цель замещения – восстановление адекватного венозного дренажа в случае развития острой окклюзии НПВ во время оперативного вмешательства [4].

В базе PubMed по ключевым словам *vena cava graft* найдено 2020 источников литературы по реконструкции НПВ при различных патологических процессах. На запрос по ключевым словам *vena cava graft bovine pericardium* обнаружено 11 источников, а по ключевым словам *radical nephrectomy vena cava graft pericardium* найдено 2 источника.

С. Del Campo в 1992 г. в эксперименте сравнил результаты использования для венозной реконструкции аутовены, ксеноперикардальных лоскутов (бычьего) и политетрафторэтилен (polytetrafluoroethylene, PTFE). Наилучшие результаты получены при использовании аутовены (но возможно замещение только короткого фрагмента). Существенных осложнений при использовании перикардальных фрагментов не отмечено [5].

К. Паа в 1994 г. провел экспериментальное исследование на собаках, применив для замещения НПВ фрагмент аутоперикарда в сравнении с ксеноперикардальным лоскутом (свинным, бычьим, лошадиным) и PTFE. По результатам исследования выявлено, что в группе использования аутологичного перикарда, внутренняя поверхность трансплантата покрыта гладким слоем клеток эндотелия, в то время как в других трансплантатах покрытие было неровным, чередова-

ние клеток эндотелия с фиброзными волокнами. Автор сделал вывод, что наиболее оптимальным материалом для замещения участка НПВ является аутологичный материал [6].

Ф.Н. Греса в 2005 г. изучил биологическую совместимость бычьего перикарда и подслизистой оболочки тонкой кишки в целях замещения фрагмента НПВ. Результатом работы было заключение: трансплантат из подслизистой тонкой кишки может быть использован для замещения фрагмента НПВ, как и бычий перикард [7] (см. таблицу).

**Клинический случай.** Больная К., 61 года, поступила в урологическое отделение клиники общей хирургии СибГМУ 07.07.2014 г., с диагнозом: опухоль правой почки. Опухоль в почке обнаружена при плановом профилактическом осмотре по месту работы (ультразвуковое исследование (УЗИ) почек выполнялось ежегодно). Состояние при поступлении удовлетворительное. Жалоб не предъявляет. На основании лабораторных методов обследования выявлено повышение скорости оседания эритроцитов до 52 мм/ч и нарушения в общем анализе мочи: эритроцитов 15–20 в поле зрения. Индекс массы тела 28,9. На момент осмотра патологических изменений со стороны органов брюшной полости не выявлено. Результаты мультиспиральной компьютерной томографии (МСКТ) органов брюшной полости и забрюшинного пространства: правая почка значительно деформирована, представлена гигантским мягкотканым образованием неправильной формы с четкими неровными

Некоторые публикации (в хронологическом порядке) описаний реконструктивных операций на нижней полой вене

Автор	Год	Число больных	Патология	Материал замены
Nishiyama H. et al. [8]	1991	2	ПКР	PTFE (Gore-Tex)
Sarkar R. et al. [9]	1998	10	Лейомиосаркома, ПКР, лимфома надпочечника, тератома	PTFE
Bower T.C. et al. [10]	2000	29	Саркома, аденокарцинома желудка, холангиогенный рак, герминогенный рак	PTFE, поверхностная вена бедра
Затевахин И.И. и соавт. [11]	2007	1	Саркома	PTFE (Гортекс)
Сергеев Ю.С. и соавт. [12]	2010	1	Несеменная герминогенная опухоль яичка	PTFE (Gore-Tex)
Hyams E.S. et al. [13]	2011	17	ПКР	PTFE, бычий перикард
Benkirane A. et al. [14]	2014	26	ПКР	PTFE
Wachtel H. et al. [15]	2014	2 1 1 1 1	Первичная лейомиосаркома НПВ	Бычий перикард Подкожная вена бедра Aortic homograft PTFE (Dacron)
Coleman S. et al. [16]	2014	3	ПКР	Тубуляризованный трансплантат бычьего перикарда

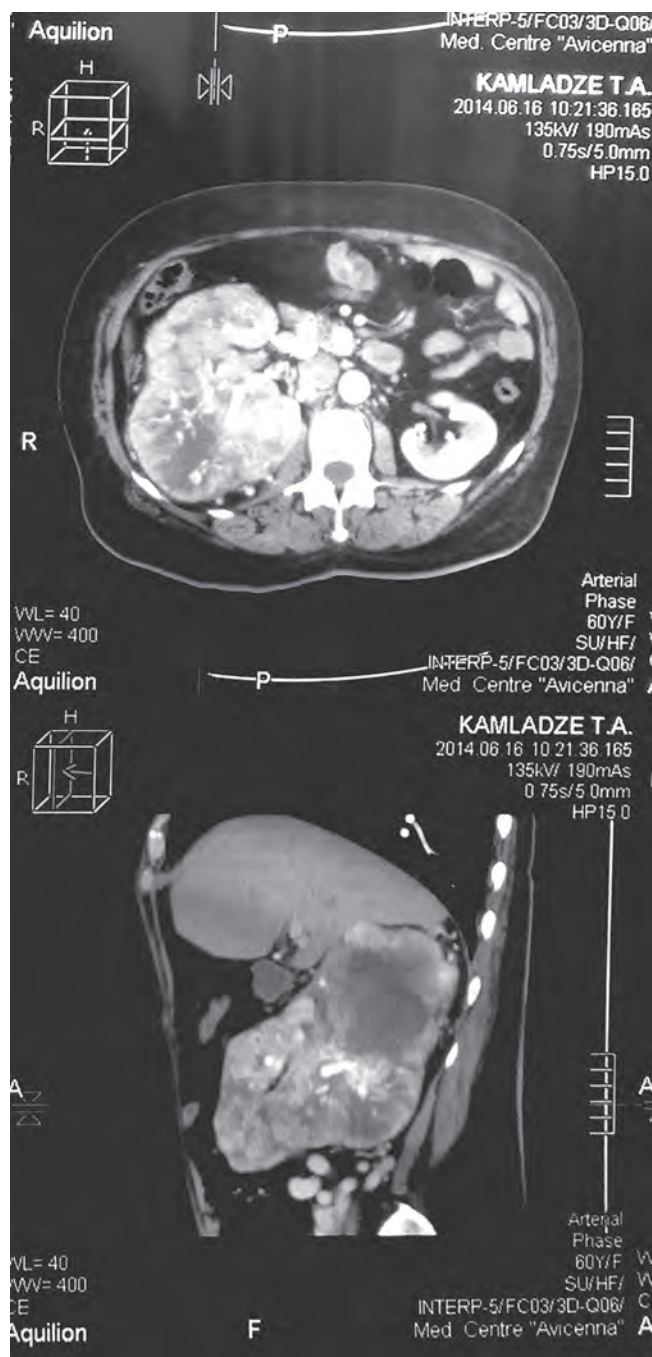


Рис. 1. Больная К. МСКТ: опухоль правой почки

(бугристыми) контурами. Максимальные размеры образования — 18,6 × 11,3 × 11,8 см (вертикальный × поперечный × сагиттальный). Структура неоднородная, с множественными гиподенсными участками неправильной формы без четких контуров с тенденцией к слиянию (вероятно, зоны некроза) и немногочисленными мелкими кальцинатами. Кортиковое и мозговое вещество не дифференцируется. Образование сильно васкуляризовано сетью артериальных сосудов мелкого калибра. Отмечается неравномерное накопление контрастного



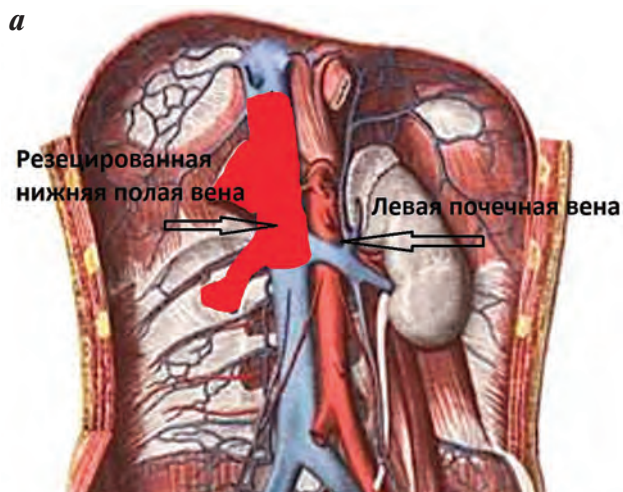
Рис. 2. Вид удаленной почки с опухолью и прилежащей клетчаткой

препарата — до 100 HU в артериальную, до 80 HU в венозную, до 60 HU в отсроченную фазы исследования. Чашечно-лоханочная система значительно деформирована. На 10-й минуте исследования определяются фрагменты полостной системы, заполненные контрастом, в структуре объемного образования. Паранефральная жировая клетчатка уплотнена, с сетью коллатеральных венозных сосудов. Надпочечники имеют Y-образную форму, ровные, четкие контуры. Дополнительных образований не выявлено. Клинических признаков синдрома НПВ не обнаружено (рис. 1).

По результатам динамической нефросцинтиграфии с радиофармпрепаратом <sup>99m</sup>Tc-пентатех фильтрационная функция левой почки незначительно снижена, экскреторная функция сохранена. Нефункционирующая правая почка. Данные МСКТ органов грудной полости: в сегмент (S) 6 правого легкого и S3, S6 левого легкого визуализированы единичные периваскулярные очаговые образования, имеющие округлую форму, с неровными, нечеткими лучистыми контурами, размером до 12 мм в аксиальной плоскости. Инфильтративных изменений не выявлено.

Диагноз, установленный на основании проведенных исследований: опухоль правой почки сT2b—4NxM0. 16.07.2014 больная прооперирована. Использован люмботомический доступ под эндотрахеальным наркозом. Выявлено выраженное расширение коллатеральных вен, большая неподвижная опухоль с вовлечением в процесс клетчаточных образований забрюшинного пространства. НПВ выделена на уровне бифуркации, выделение в сторону почечных сосудов, от уровня которых определяется инвазия НПВ. В целях радикальности операции выполнена резекция: 7 см НПВ от почечных вен и на 2 см выше надпочечниковой вены. Препарат удален (рис. 2).

Образовавшийся дефект НПВ достигает 9 см. В целях замещения образовавшегося дефекта магистрально-



Наименование изделия	Лоскут ксеноперикардиальный "КемПериглас-Нео" ТУ 9444-007-57628698-2007
Шифр изделия	рутинная
Размер (диаметр)	90x100 (0,7-1,0)мм
Серийный номер	08110314
Дата изготовления	01.04.2014
Дата стерилизации	01.04.2014
Годен до	01.10.2015

Рис. 3. Схема удаленного фрагмента НВП (а) и маркировка использованного трансплантата для замещения НВП (б)

го сосуда выполнено его протезирование тубуляризованным фрагментом ксеноперикарда диаметром 18 мм и длиной 100 мм (рис. 3).

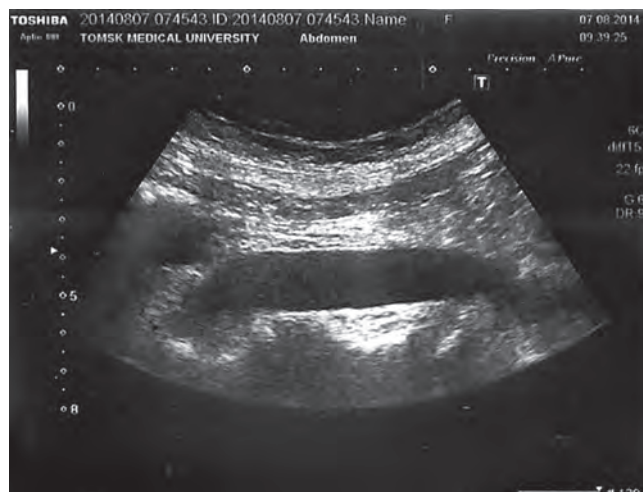

Рис. 4. УЗИ-картина забрюшинного пространства и реконструированного участка НВП через 3 нед после операции

Интраоперационная кровопотеря составила 4600 мл. Результаты морфологического исследования: светлоклеточный ПКР G<sub>2</sub> с инвазией в капсулу почки и подрастанием к чашечно-лоханочной системе. Линия резекции по мочеточнику интактна.

Послеоперационный диагноз: ПКР pT4N0M1 стадии G<sub>2</sub>. В послеоперационном периоде назначены прямые антикоагулянты. Признаков нарушения проходимости НВП не отмечено. За период пребывания в стационаре осложнений не отмечено. Через 3 нед после операции выполнено УЗИ забрюшинного пространства и НВП (рис. 4).

Пациентка выписана из отделения в удовлетворительном состоянии. Рекомендована адъювантная таргетная терапия ингибитором тирозинкиназ пазопанибом.

### Заключение

Данное наблюдение показывает возможности сосудистых реконструкций при распространенных опухолях почек. Выполнение реконструктивных операций на НВП повышает эффективность лечения и продлевает жизнь данной категории больных в комплексе с адъювантной таргетной терапией.

## ЛИТЕРАТУРА

1. Давыдов М.И., Матвеев В.Б., Матвеев Б.П. и др. Операции на нижней полой вене у больных раком почки. VI Российская онкологическая конференция <http://www.rosoncweb.ru/library/congress/ru/06/21.php>. [Davidov M.I., Matveev V.B., Matveev B.P. Operations on the inferior vena cava at patients with renal cell carcinoma. VI Russian oncological conference <http://www.rosoncweb.ru/library/congress/ru/06/21.php>. (In Russ.)].
2. Шукин Д.В., Илюхин Ю.А. Хирургия опухолевых тромбов нижней полой вены при раке почки. Белгород, 2007. [Schukin D.V., Iliukhin Yu.A. Surgery of tumor thrombi from inferior vena cava in renal cell carcinoma. Belgorod, 2007. (In Russ.)].
3. Переверзев А.С. Хирургия опухолей почки и верхних мочевых путей. Харьков: Lora Medpharm, 1997. [Pereverzev A.S. Surgery of tumours of a kidney and the upper urinary tract. Kharkov: Lora Medpharm, 1997. (In Russ.)].
4. Роль оперативных вмешательств на сосудах в онкологической практике. Интернет-журнал «Этюды гепатопанкреатобилиар-

ной хирургии» <http://polysalov.vipvrach.ru/p331.htm>. [Role of operative interventions on vessels in oncologic practice. The Internet magazine "Etudes of hepatopancreatobiliar zone surgeries". <http://polysalov.vipvrach.ru/p331.htm>. (In Russ.)].

5. Del Campo C., Love J., Bowes F. Prosthetic replacement of the superior vena cava with a custom-made pericardial graft: an experimental study. *Can J Surg* 1992;35(3):305–9.

6. Iha K., Kojima K., Kusaba A. Morphological, immunohistological and fibrinolytic features of patch grafts for reconstruction of the inferior vena cava See comment in PubMed Commons below. *Cardiovasc Surg* 1994;2(5):592–7.

7. Greca F.H., Noronha L., Costa F.D. et al. Comparative study of the biocompatibility of the porcine intestinal submucosa and bovine pericardium used as grafts in the inferior vena cava vein of dogs. *Acta Cir Bras* 2005;20(4):317–22.

8. Nishiyama H., Nakamura K., Nishimura M. et al. Inferior vena caval resection for renal cell carcinoma: usefulness of renal venous pressure

measurement. *Hinyokika Kyo* 1991;37(9):1029–34.

9. Sarkar R., Eilber F.R., Gelabert H.A. et al. Prosthetic replacement of the inferior vena cava for malignancy. *J Vasc Surg* 1998;(28):75–83.

10. Bower T.C., Nagorney D. M., Cherry K.J. Jr. et al. Replacement of the inferior vena cava for malignancy. *J Vasc Surg* 2000;(31):2270–81.

11. Затевахин И.И., Мишугин С.В., Рыгин И.Э. Протезирование нижней полой вены при саркоме забрюшинного пространства. <http://www.mediasphera.ru/journals/flebo/detail/448/6731/>. [Zatevahin I.I., Mishugin S.V., Rygin I.E. Prosthetics of the inferior vena cava at a retroperitoneal sarcoma. <http://www.mediasphera.ru/journals/flebo/detail/448/6731/> (In Russ.)].

12. Сергеев Ю.С., Файнштейн И.А., Тюляндин С.А. и др. Резекция и протезирование нижней полой вены при выполнении паракавадной лимфаденэктомии по поводу метастазов несеминомной герминогенной опухоли яичка (клиническое наблюдение). *Онкоурология* 2010;(1):76–7. [Sergeev J.S., Fainshtein I.A., Tyulyandin S.A. et al. Resec-

tion and prosthetics of the inferior vena cava in paracaval lymph node dissection concerning metastases nonseminomatous germ cell tumours of the testis (clinical supervision) *Oncourologiya = Oncourology* 2010;(1):76–7. (In Russ.)].

13. Hyams E.S., Pierorazio P.M., Shah A. et al. Graft reconstruction of inferior vena cava for renal cell carcinoma stage pT3b or greater. *Urology* 2011;78(4):838–43.

14. Benkirane A., Khodari M., Yakoubi R. et al. Polytetrafluoroethylene expanded prosthesis as replacement of the inferior vena cava in renal cell carcinoma with caval thrombus *Int J Urol* 2014;21(5):448–52.

15. Wächtel H., Jackson B.M., Bartlett E.K. et al. Resection of primary leiomyosarcoma of the inferior vena cava (IVC) with reconstruction: A case series and review of the literature <http://www.ncbi.nlm.nih.gov/pubmed/25297650>.

16. Coleman S., Kerr H., Krishnamurthi V. et al. The use of bovine pericardium for complex urologic venous reconstruction. *Urology* 2014;(83):495–7.

Р е ц е н з и я н а с т а т ь ю

**Радикальная нефрэктомия по поводу почечно-клеточного рака и замещение сегмента нижней полой вены ксеноперикардальным трансплантатом**

Радикальная нефрэктомия с удалением опухолевого тромба из НПВ – технически сложная операция, особенно у пациентов с протяженными опухолевыми тромбами III–IV типа, а также с инвазией опухоли в стенку НПВ, требующих резекции стенки НПВ для достижения радикальности операции. Вопрос о необходимости замещения дефекта НПВ после пристеночной или циркулярной резекции участка НПВ решается индивидуально. После пристеночной резекции НПВ замещение дефекта пластиной из политетрафторэтилена или ксеноперикарда требуется только при сужении просвета НПВ более 50 % ее нормального диаметра и, как правило, не представляет технической сложности. Замещение сегмента НПВ трубчатым синтетическим протезом или ксеноперикардом выполняется только в редких случаях по ряду причин.

- 5-летняя проходимость венозных протезов варьирует от 50 до 85 % несмотря на проводимую в послеоперационном периоде терапию антикоагулянтами.

- Риск послеоперационных осложнений (нагноение, тромбоз, эмболия) увеличивается.

- Сеть хорошо развитых венозных коллатералей у больных с длительной окклюзией НПВ и предсуществующих коллатералей (левая надпочечниковая, поясничная, гонадная вены) обеспечивает адекватный отток крови от левой почки, и перевязка левой почечной вены без ее протезирования не приводит к почечной недостаточности.

Таким образом, единственным абсолютным показанием к протезированию супраренальной НПВ после ее резекции (субренальная НПВ может быть резецирована или перевязана без последствий практически всегда) является необходимость сохранения венозного оттока от правой почки в случае опухолевого поражения левой почки. В описанном наблюдении у больной имелась опухоль правой почки, что не требует замещения дефектов НПВ любой протяженности, за исключением случаев выраженной венозной недостаточности у пациентов с отеками нижних конечностей.

Безусловно, случай представляет клинический интерес для практических врачей, так как демонстрирует возможности пластики крупных сосудов, которая, однако, должна выполняться по строгим показаниям.

*От редакции*