

Нефрэктомия, тромбэктомия у больных раком почки с метастазами в легкие

М.И. Волкова, В.А. Черняев, А.В. Климов, А.Д. Бегалиев, С.М. Мхитарян, Е.В. Огородникова, В.Б. Матвеев

ФГБУ «Национальный медицинский исследовательский центр онкологии им. Н.Н. Блохина» Минздрава России;
Россия, 115478 Москва, Каширское шоссе, 24

Контакты: Мария Игоревна Волкова mivolkova@rambler.ru

Цель исследования — изучение непосредственных и отдаленных результатов нефрэктомии, тромбэктомии у больных раком почки с метастазами в легкие.

Материалы и методы. Ретроспективно отобраны медицинские данные 112 больных раком почки с опухолевым венозным тромбозом и метастазами в легкие, подвергнутых нефрэктомии, тромбэктомии в РОНЦ им. Н.Н. Блохина с 1971 по 2014 г. Соотношение мужчин и женщин — 4,1:1. Медиана возраста — 57 лет (19–77 лет). У всех пациентов диагностирован рак почки с опухолевым венозным тромбозом (III–IV уровня — у 36 (32,1 %)) и метастазами в легкие (солитарные — у 10 (8,9 %)). Всем больным выполнена нефрэктомия, тромбэктомия, 10 (8,9 %) пациентам удалены солитарные метастазы из легких. Лекарственное лечение получали 88 (78,6 %) больных. Медиана наблюдения — 24 мес (3–148 мес).

Результаты. Медиана операционного времени — 185 мин (70–380 мин), медиана кровопотери — 4000 мл (200–18 000 мл). Интраоперационные осложнения развились у 25 (22,3 %), послеоперационные — у 37 (33,0 %) (III–V степени тяжести — у 27 (24,1 %)) больных. Летальность — 9,8 %. Пятилетняя общая и специфическая выживаемость всех больных составила 22,3 и 24,0 % соответственно (медиана 21,0 ± 3,6 и 21,0 ± 2,9 мес соответственно). Независимыми факторами прогноза специфической выживаемости являлись тромбоз ветвей легочной артерии до операции (hazard ratio 269,4; 95 % доверительный интервал 112,4–314,6; $p = 0,021$) и тромбоз контралатеральной почечной вены (hazard ratio 83,1; 95 % доверительный интервал 78,2–178,3; $p = 0,011$).

Заключение. У отобранных больных раком почки с опухолевым венозным тромбозом и метастазами в легкие нефрэктомия, тромбэктомия ассоциирована с приемлемой частотой осложнений и обеспечивает выживаемость, сопоставимую с результатами паллиативной нефрэктомии без удаления опухолевого тромба.

Ключевые слова: рак почки, опухолевый венозный тромбоз, метастазы в легкие, паллиативная нефрэктомия, тромбэктомия

Для цитирования: Волкова М.И., Черняев В.А., Климов А.В. и др. Нефрэктомия, тромбэктомия у больных раком почки с метастазами в легкие. Онкоурология 2018;14(1):28–35.

DOI: 10.17650/1726-9776-2018-14-1-28-35

Nephrectomy, inferior vena cava thrombectomy in renal cell carcinoma with tumor venous thrombosis and pulmonary metastases

M.I. Volkova, V.A. Chernyaev, A.V. Klimov, A.D. Begaliev, S.M. Mkhitarjan, E.V. Ogorodnikova, V.B. Matveev

N.N. Blokhin National Medical Research Center of Oncology, Ministry of Health of Russia;
24 Kashirskoe Shosse, Moscow 115478, Russia

Objective: to assess advisability of nephrectomy, inferior vena cava (IVC) thrombectomy in renal cell carcinoma (RCC) with tumor venous thrombosis and pulmonary metastases.

Materials and methods. We analyzed medical data of 112 consecutive RCC patients with tumor venous thrombosis and pulmonary metastases undergone nephrectomy, IVC thrombectomy at N.N. Blokhin Cancer Center from 1971 to 2014. Median age was 57 (19–77) years, a male-to-female ratio — 4.1:1. Tumor venous thrombosis occurred in all patients and achieved levels III–IV in 36 (32.1 %) cases. Ten (8.9 %) patients had solitary, 102 (91.1 %) — multiple lung metastases. Nephrectomy, thrombectomy was performed in all cases, 10 (8.9 %) patients also underwent complete resection of all pulmonary lesions. Eighty-eight (78.6 %) patients managed to receive systemic therapy. Median follow-up — 24 (3–148) months.

Results. Median operative time was 185 (70–380) min, median blood loss — 4000 (200–18 000) ml. Intraoperative complications occurred in 25 (22.3 %), postoperative — in 37 (33.0 %) patients (Clavien–Dindo grade III–V — 27 (24.1 %)). Mortality rate was 9.8 %. Five-years overall and cancer-specific survival in all patients were 22.3 and 24.0 % respectively (median — 21.0 ± 3.6 and 21.0 ± 2.9 months respectively). Independent negative prognostic factors for cancer-specific survival were tumor pulmonary embolism before surgery (hazard ratio 269.4; 95 % confidence interval 112.4–314.6; $p = 0.021$) and contralateral renal vein tumor thrombosis (hazard ratio 83.1; 95 % confidence interval 78.2–178.3; $p = 0.011$).

Conclusion. Nephrectomy, IVC thrombectomy is justified in selected RCC patients with tumor venous thrombosis and lung metastases without pulmonary embolism before surgery and contralateral renal vein tumor thrombosis. Nephrectomy, IVC thrombectomy is associated with acceptable complications rate and provides long-term survival comparable with the results of simple cytoreductive nephrectomies in historical series.

Key words: renal cell carcinoma, tumor venous thrombosis, pulmonary metastases, cytoreductive nephrectomy, inferior vena cava thrombectomy

For citation: Volkova M.I., Chernyaev V.A., Klimov A.V. et al. Nephrectomy, inferior vena cava thrombectomy in renal cell carcinoma with tumor venous thrombosis and pulmonary metastases. Onkourologiya = Cancer Urology 2018;14(1):28–35.

Введение

По данным 2 рандомизированных исследований, паллиативная нефрэктомия с последующей терапией цитокинами достоверно увеличивает выживаемость больных диссеминированным раком почки [1, 2]. Результаты нескольких крупных ретроспективных работ свидетельствуют, что при использовании таргетной терапии удаление первичной опухоли также сохраняет свое положительное влияние на общую выживаемость у отобранных пациентов [3, 4].

Рак почки обладает уникальной способностью прорастать в просвет венозных сосудов с формированием опухолевых тромбов, которые могут распространяться из почечной вены (ПВ) в нижнюю полую вену (НПВ) и правые отделы сердца. У больных диссеминированным раком почки, осложненным опухолевым венозным тромбозом, циторедуктивная операция может быть выполнена только в расширенном объеме, включающем не только нефрэктомию, но и тромбэктомию. Однако данный вид хирургических вмешательств технически сложен и, как правило, ассоциирован с высокой частотой осложнений [5]. Теоретически наличие метастазов может привести к снижению функциональной переносимости нефрэктомии, тромбэктомии. Кроме того, тяжелый послеоперационный период может существенно увеличить время до начала системного лечения или исключить возможность его проведения. Все вышесказанное является причиной осторожного отношения к циторедуктивным операциям при раке почки с опухолевым венозным тромбозом.

Наше исследование направлено на изучение непосредственных и отдаленных результатов большой серии нефрэктомий, тромбэктомий, выполненных в РОНЦ им. Н.Н. Блохина больным раком почки с метастазами в легкие.

Материалы и методы

С 1971 по 2014 г. в РОНЦ им. Н.Н. Блохина нефрэктомия, тромбэктомию выполнена 463 больным раком почки с опухолевым венозным тромбозом. У 145 (31,3 %) пациентов на момент хирургического вмешательства имелись отдаленные метастазы, и операция носила циторедуктивный характер. В большинстве (112 (24,2 %) из 463) случаев метастатические очаги локализовались в легких, и только у 33 (7,1 %) из 463 больных имело место поражение других органов. В исследовании ретроспективно отобраны медицинские данные 112 больных раком почки с опухолевым венозным тромбозом и метастазами в легкие, подвергнутых нефрэктомии, тромбэктомии.

Соотношение мужчин и женщин составило 4,1:1. Медиана возраста – 57 лет (19–77 лет). Клинически значимые симптомы блока НПВ были у 16 (14,3 %) пациентов. У 3 (2,7 %) больных до хирургического лечения имела место тромбоэмболия легочной артерии (ТЭЛА) фрагментами опухолевого тромба.

Опухоль левой почки диагностирована в 72 (64,3 %), правой почки – в 37 (33,0 %), двустороннее поражение – в 3 (2,7 %) случаях. Медиана диаметра первичного опухолевого очага составила 12 см (4–24 см). Увеличенные (>1 см) забрюшинные лимфатические узлы выявлены у 50 (44,6 %) больных. Во всех наблюдениях имел место опухолевый венозный тромбоз: I уровня (периренальный отдел НПВ) – у 39 (34,8 %), II уровня (подпеченочный отдел НПВ) – у 37 (33,0 %), III уровня (внутрипеченочный отдел НПВ) – у 20 (17,9 %) и IV уровня (наддиафрагмальный тромбоз) – у 16 (14,2 %) пациентов (интраперикардиальный отдел НПВ – у 8 (7,1 %), правое предсердие – у 8 (7,1 %)). В 11 (9,8 %) случаях тромб распространялся в инфраренальный отдел НПВ, в 4 (3,6 %) – в контралатеральную ПВ и в 1 (0,9 %) – в главные печеночные вены.

У всех больных были диагностированы синхронные метастазы в легкие (солитарные – 10 (8,9 %), множественные – 102 (91,1 %)). Одностороннее поражение легких имело место в 21 (18,8 %), двустороннее – в 91 (81,2 %) случае.

Всем больным проводили хирургическое лечение в объеме нефрэктомии, тромбэктомии, расширенной забрюшинной лимфаденэктомии. Во всех наблюдениях использовали срединный лапаротомный доступ, дополненный диафрагмотомией у 28 (25,0 %) больных. После осуществления доступа в забрюшинное пространство справа выполняли мобилизацию и удаление аортокаваальной и паракаваальной клетчатки от уровня ножек диафрагмы до бифуркации аорты, производили перевязку почечной артерии. Выделяли ПВ, подпеченочный, периренальный и инфраренальный отделы НПВ; при тромбозе III–IV уровней мобилизовали правую долю печени и выделяли внутрипеченочный отдел НПВ. У 9 (8,0 %) пациентов с протяженными тромбами III уровня и у всех 16 (14,2 %) больных с наддиафрагмальными тромбами рассекали сухожильный центр диафрагмы и мобилизовали интраперикардиальный отдел НПВ. Перевязывали венозные коллатерали, впадающие в НПВ на уровне ее тромботического поражения. После окончания подготовки к резекционному этапу останавливали кровоток по тромбированному сегменту

НПВ путем наложения зажима Сатинского вокруг головки тромба у 51 (45,5 %), турникетами, затянутыми на подпеченочном, инфраренальном отделах НПВ и контралатеральной ПВ у 36 (32,1 %) или на интраперикардиальном, инфраренальном отделах НПВ, гепатодуоденальной связке и контралатеральной ПВ у 25 (22,3 %) пациентов. При тромбозе правого предсердия верхний турникет затягивали после каватомии и выведения головки тромба в дефект стенки НПВ. Искусственное кровообращение не применяли ни в одном наблюдении. Выполняли каватомию, тромбэктомию, ушивание дефекта стенки НПВ, после чего кровоток по НПВ, гепатодуоденальной связке и контралатеральной ПВ восстанавливали. Правую почку удаляли единым блоком с опухолевым тромбом. В 3 (2,7 %) случаях для полного удаления опухоли правой почки потребовалась резекция печени, вовлеченной в опухолевый процесс. При левостороннем поражении нефрэктомия выполняли вторым этапом из дополнительного доступа в левую половину брюшинного пространства.

У пациентов с тромбозом притоков НПВ (контралатеральной ПВ и главных печеночных вен) опухолевые массы из просветов сосудов были удалены.

В 8 (7,1 %) случаях опухолевый тромб прорастал стенку НПВ на значительном протяжении, что послужило показанием к ее циркулярной резекции: 2 (1,8 %) пациентам выполнено удаление инфраренального, 6 (5,3 %) – внутривенного и инфраренального сегментов НПВ ниже устьев главных печеночных вен с перевязкой левой ПВ. В связи с наличием развитых венозных коллатералей, дублирующих удаленный сегмент НПВ, протезирование сосуда не потребовалось ни в одном наблюдении.

Удаление солитарных метастазов из легких произведено 10 (8,9 %) пациентам (4 (3,6 %) – симультанно, 6 (5,4 %) – вторым этапом после нефрэктомии, тромбэктомии).

По мнению хирурга, полное удаление почки с опухолевым тромбом было выполнено 94 (83,9 %) больным, в 8 (7,2 %) случаях оставлены тромботические массы в инфраренальном отделе НПВ и месте слияния общих подвздошных вен. Все опухолевые очаги, диагностированные до операции, были удалены 10 (8,9 %) пациентам.

Группа прогноза International Metastatic Renal Cell Carcinoma Database Consortium (IMDC) [6] оценена у 49 (43,8 %) пациентов. К группе промежуточного прогноза отнесены 42 (37,5 %), плохого прогноза – 7 (6,3 %), нет данных у 63 (56,2 %) больных.

После хирургического вмешательства лекарственное лечение получали 88 (78,6 %) больных с метастатическим поражением легких (цитотоксическую иммунотерапию – 79 (70,5 %), таргетную терапию – 9 (8,1 %)). В 3 (2,7 %) случаях при наличии единичных очагов

в легких диаметром ≤ 1 см лечение было отсрочено, пациенты находились под наблюдением. Под динамическим наблюдением оставлены 10 (8,9 %) пациентов, подвергнутых удалению всех опухолевых очагов. Системной противоопухолевой терапии не получили 11 (9,8 %) больных, умерших в послеоперационном периоде.

Для статистической обработки все данные о пациентах и результатах их лечения формализованы с помощью разработанного кодификатора и внесены в базу данных, созданную на основе электронных таблиц Excel. Статистический анализ полученных результатов проводили с помощью известных методов при использовании блока программ SPSS 13.0 для Windows.

Результаты

Медиана операционного времени составила 185 мин (70–380 мин), медиана кровопотери – 4000 мл (200–18000 мл).

Интраоперационные осложнения зарегистрированы у 25 (22,3 %) из 112 пациентов и заключались в развитии массивной кровопотери (>100 % объема циркулирующей крови). Эпизодов ТЭЛА фрагментами опухолевого тромба, летальных исходов на операционном столе не зарегистрировано.

Послеоперационные осложнения развились у 37 (33,0 %) из 112 больных. По классификации Clavien–Dindo II степень тяжести осложнений была у 10 (8,9 %), III степень тяжести – у 1 (0,9 %), IVa степень тяжести – у 14 (12,5 %), IVb степень тяжести – у 1 (0,9 %), V степень тяжести – у 11 (9,8 %) пациентов. В структуре осложнений доминировали: инфекция (13 (11,6 %)), коагулопатия и ее последствия (8 (7,1 %)), посттравматическая дисфункция отдельных органов и систем органов (7 (6,3 %)), а также полиорганная недостаточность (9 (8,0 %)). Причиной смерти 11 (9,8 %) пациентов, умерших в раннем послеоперационном периоде, являлись: полиорганная недостаточность (7 (6,3 %)), сепсис (3 (2,7 %)) и острое нарушение мозгового кровообращения (1 (0,9 %)).

Во всех наблюдениях результаты гистологического исследования подтвердили клинический диагноз почечно-клеточного рака. Опухоль почки и опухолевый тромб имели одинаковое строение во всех образцах. У 100 (89,3 %) больных имел место светлоклеточный, у 12 (10,7 %) – несветлоклеточный вариант рака почки; у 1 (0,9 %) пациента в опухоли выявлен саркоматоидный компонент. Степень анаплазии G1 верифицирована в 1 (0,9 %), G2 – в 32 (28,5 %), G3 – в 73 (65,2 %), G4 – в 6 (5,4 %) препаратах. Истинное врастание опухоли в окружающие ткани и органы (pT4) выявлено у 8 (7,1 %) больных. В 8 (7,1 %) образцах подтверждено заподозренное хирургом прорастание опухоли стенки НПВ. В 8 препаратах краев резекции инфраренального участка тромба обнаружены только

элементы крови, клеток опухоли не выявлено. Регионарные метастазы диагностированы у 50 (44,6 %) пациентов: в 1 лимфатический узел – 11 (9,8 %), более чем в 1 лимфатический узел – 39 (34,8 %). У всех 10 (8,9 %) пациентов, подвергнутых резекции легкого, удаленные метастазы имели строение, аналогичное первичной опухоли.

Полный эффект достигнут у 10 (8,9 %) пациентов, которым было произведено удаление пораженной опухоли почки с тромбом и солитарных легочных метастазов. У 6 из 10 больных в дальнейшем зарегистрировано прогрессирование заболевания, в среднем через 6 мес (1–22 мес) после хирургического лечения. В 4 наблюдениях проводилось лекарственное лечение. В 2 случаях выполнено удаление метастазов других локализаций (проксимальный отдел бедренной кости – 1, мягкие ткани кисти – 1); в дальнейшем у обоих пациентов отмечено прогрессирование рака почки, послужившее показанием к проведению таргетной антиангиогенной терапии.

У 1 из 3 пациентов с единичными мелкими очагами в легких, оставленных под динамическим наблюдением, отмечена стабилизация в течение более 36 мес, у 2 наблюдалась спонтанная регрессия метастазов длительностью более 24 и 26 мес. У 1 пациентки через 26 мес отмечено повторное появление и рост ранее определявшихся очагов в легких, начата терапия ингибитором PD-1.

Максимальным ответом на системное лечение являлись: частичный ответ – у 3 (3,4 %), длительная (≥ 3 мес) стабилизация – у 72 (81,8 %), прогрессирование – у 13 (14,8 %) из 88 больных, переживших послеоперационный период и получавших консервативное лечение. Частичные ответы имели место только на фоне проведения терапии интерфероном альфа.

Медиана наблюдения за пациентами, выписанными из стационара, составила 24 мес (3–148 мес). Из 112 больных 59 (52,7 %) живы: 4 (3,6 %) без признаков болезни, 55 (49,1 %) с метастазами; 53 (47,3 %) пациента умерли: 40 (35,7 %) от прогрессирования рака почки, 2 (1,8 %) от других причин с метастазами, 11 (9,8 %) от осложнений лечения.

Пятилетняя общая и специфическая выживаемость всех больных составила 22,3 и 24,0 % соответственно (медиана $21,0 \pm 3,6$ и $21,0 \pm 2,9$ мес соответственно). В однофакторном анализе неблагоприятное влияние на прогноз специфической выживаемости оказывали: перенесенная ТЭЛА (медиана 28,0 и 2,0 мес соответственно; $p < 0,0001$), несветлоклеточный вариант рака почки (медиана 28,0 и 5,0 мес соответственно; $p = 0,011$), степень анаплазии G3–4 (медиана 30,0 и 16,0 мес соответственно; $p = 0,093$), опухолевая инвазия стенки НПВ (медиана 24,0 и 13,0 мес соответственно; $p = 0,097$), тромбоз контралатеральной ПВ (медиана 28,0 и 5,0 мес соответ-

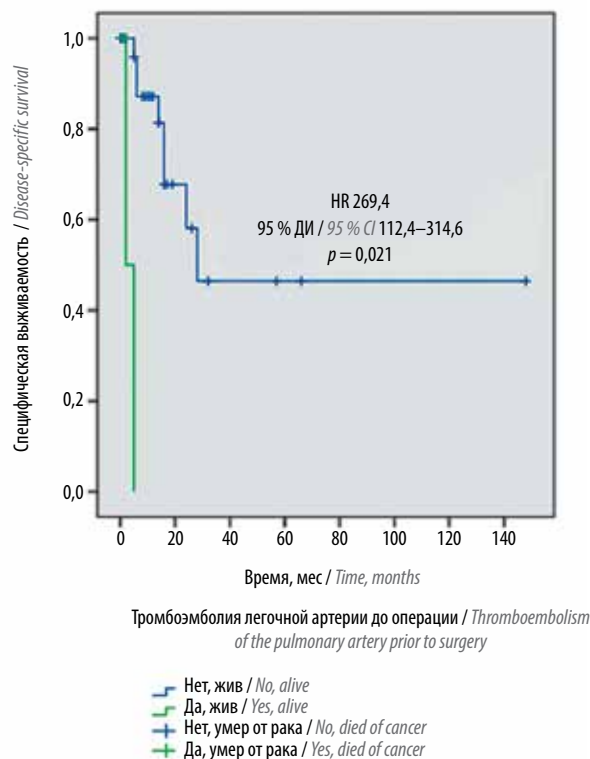


Рис. 1. Специфическая выживаемость больных раком почки с опухолевым венозным тромбозом и метастазами в легкие, подвергнутых нефрэктомии, тромбэктомии, в зависимости от тромбоза легочной артерии до операции. ДИ – доверительный интервал; HR – hazard ratio
 Fig. 1. Cancer-specific survival in renal cell carcinoma patients with tumor venous thrombosis and lung metastases following nephrectomy, thrombectomy according to pulmonary embolism before surgery. CI – confidence interval; HR – hazard ratio

ственно; $p < 0,0001$) и регионарные метастазы (медиана 24,0 и 15,0 мес соответственно; $p = 0,044$). Прогноз IMDC [6] не имел достоверного влияния на специфическую выживаемость, однако медиана данного показателя у больных группы плохого прогноза была существенно ниже, чем у пациентов с промежуточным прогнозом (9,8 и 28,0 мес соответственно; $p = 0,200$).

В многофакторном анализе подтверждена независимая неблагоприятная прогностическая значимость ТЭЛА (hazard ratio 269,4; 95 % доверительный интервал 112,4–314,6; $p = 0,021$) (рис. 1) и тромбоза контралатеральной ПВ (hazard ratio 83,1; 95 % доверительный интервал 78,2–178,3; $p = 0,011$) (рис. 2).

Обсуждение

Паллиативная нефрэктомия, входившая в стандарт комбинированного лечения больных диссеминированным раком почки в эру цитокинов [1, 2], не оставляет своих позиций даже после появления таргетной терапии [3, 4]. В крупнейшем ретроспективном исследовании ($n = 15\,390$) было продемонстрировано увеличение об-

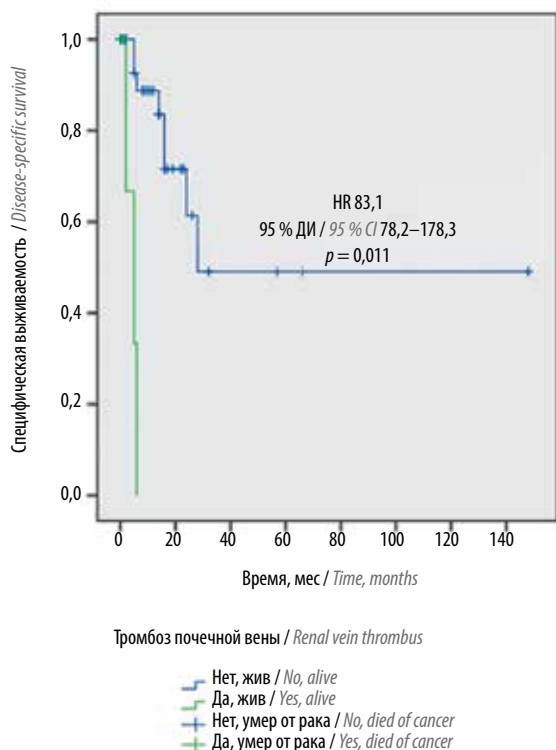


Рис. 2. Специфическая выживаемость больных раком почки с опухолевым венозным тромбозом и метастазами в легкие, подвергнутых паллиативной нефрэктомии, тромбэктомии, в зависимости от инвазии опухоли в контралатеральную почечную вену. ДИ – доверительный интервал; HR – hazard ratio

Fig. 2. Cancer-specific survival in renal cell carcinoma patients with tumor venous thrombosis and lung metastases following nephrectomy, thrombectomy according to contralateral renal vein thrombosis. CI – confidence interval; HR – hazard ratio

шей выживаемости оперированных пациентов по сравнению с больными, получавшими только таргетную терапию, с 7,7 до 17,1 мес [4]. Однако результаты ретроспективной работы IMDC ($n = 1658$) показали, что на преимущества от выполнения циторедуктивного вмешательства можно рассчитывать только у отобранных пациентов, имеющих не более 3 факторов риска [3], ранее предложенных этой рабочей группой [6]. При этом опухолевый венозный тромбоз не выделен в качестве фактора неблагоприятного прогноза ни IMDC, ни исследователями MD Anderson Cancer Center (MDACC), также проанализировавшими возможные критерии селекции кандидатов для паллиативной нефрэктомии ($n = 566$) [7]. Тем не менее отношение к паллиативной нефрэктомии, тромбэктомии (пНЭТЭ) остается сдержанным. В настоящее время около 80 % больных диссеминированным раком почки с опухолевым венозным тромбозом получают только консервативное лечение [8, 9], ассоциированное с неудовлетворительными результатами. Медиана выживаемости неоперированных пациентов с опухолевым венозным тромбозом колеблется от 3,5 до 5,0 мес, и более 70 % пациентов умирают от прогрессирования в течение 1 года [8].

В доступной нам литературе мы обнаружили 6 оригинальных исследований, посвященных пНЭТЭ, включая одно многоцентровое [10–16]. Результаты, опубликованные разными авторами, различаются, что обусловлено существенными отличиями характеристик опухолевого процесса, а особенно – опухолевых тромбов, в разных работах.

Насколько можно судить по опубликованным данным, на сегодняшний день мы располагаем наибольшим ($n = 145$) опытом выполнения подобных вмешательств в одной клинике. Нами проанализированы результаты пНЭТЭ при наиболее прогностически благоприятной локализации метастазов рака почки – легочной ($n = 112$). Обращает на себя внимание значительная местная распространенность опухолевого процесса в данной группе: у 32,1 % пациентов тромбоз достигал III–IV уровней, в 13,4 % случаев – распространялся каудально и в притоки НПВ, категория pT4 имела место в 7,1 %, pN⁺ – в 44,6 % образцов. Все вышеперечисленное обуславливало техническую сложность выполненных хирургических вмешательств.

Медиана операционного времени составила 185 мин, кровопотери – 4000 мл, что сопоставимо с результатами других хирургов [10, 11, 14]. Единственным интраоперационным осложнением, зарегистрированным нами, явилась массивная кровопотеря (22,3 %). Несмотря на выполнение всех пНЭТЭ при тромбозе III–IV уровней без искусственного кровообращения, нам удалось избежать ТЭЛА на операционном столе. В серии Cleveland Clinic, включившей 76 наблюдений (в том числе 46 пациентов с тромбозом III–IV уровней, из которых 17 были оперированы в условиях искусственного кровообращения), интраоперационные осложнения были отмечены в 11,8 % случаев, включая массивную ТЭЛА у 4 (5,3 %) больных, завершившуюся летальным исходом в 3 (4 %) наблюдениях. Другие осложнения включали повреждения смежных органов. Массивная кровопотеря в качестве осложнения авторами не рассматривалась [14].

В 2 небольших работах, включивших 15 и 31 пациента, частота послеоперационных осложнений пНЭТЭ составила 12 и 13 % [10, 11]. В нашей серии послеоперационные осложнения развивались гораздо чаще (33,0 %), имели III–V степени тяжести по классификации Clavien–Dindo в 24,1 % случаев и привели к смерти 11 (9,8 %) пациентов. Сходные данные опубликованы Cleveland Clinic: послеоперационные осложнения были зарегистрированы у 37 % больных (III–V степени тяжести по классификации Clavien–Dindo – 7,9 %) и послужили причиной смерти в 5 (6,6 %) случаях [14]. Структура тяжелых осложнений в нашей и Кливлендской сериях была очень сходной. В крупном многоцентровом исследовании ($n = 427$) 90-дневная летальность составила 10,3 %, что сопо-

ставимо с нашими данными и с учетом прогноза при отсутствии хирургического лечения может считаться приемлемым [16]. Обращающие на себя внимание существенные различия частоты осложнений в небольших [10, 11] и крупных [14] сериях наблюдений, скорее всего, обусловлены преобладанием пациентов с тромбозом III–IV уровней в специализированных центрах. Необходимо отметить, что, по ранее опубликованным нами данным, наличие метастазов не влияет на частоту осложнений и летальность после нефрэктомии, тромбэктомии [5], что подтверждается результатами, полученными в ретроспективной серии A. Zisman и соавт. [13].

На наш взгляд, отдаленные результаты лечения пациентов, переживших периоперационный период, оправдывают риск, ассоциированный с пНЭТЭ. Во-первых, удаление опухолевопораженной почки с тромбом дает возможность избежать жизнеугрожающих осложнений течения опухолевого процесса, прежде всего, ТЭЛА, и прогрессирующего синдрома НПВ. Во-вторых, в нашей серии удаление первичной опухоли и метастазов позволило добиться полного эффекта у 8,9 % пациентов. В-третьих, следует отметить 3 (2,6 %) случая спонтанных регрессий легочных метастазов, что наблюдается у ~1 % больных раком почки, подвергнутых циторедуктивным операциям [17]. В-четвертых, в нашей серии зарегистрирована высокая (87,1 %) частота проведения системного лечения, что косвенно свидетельствует о хорошем функциональном восстановлении после пНЭТЭ, позволившем проводить системную терапию, в том числе 14,3 % пациентов с проявлениями блока НПВ до операции. Эти данные сопоставимы с результатами Cleveland Clinic (90 %) [14]. Прекрасные (85,2 %) показатели контроля за опухолью в группе, преимущественно получавшей цитокины, вероятнее всего, связаны с локализацией метастазов в легких.

В нашей серии медиана общей и специфической выживаемости составила 21 мес. Сходные данные получены и другими авторами: в многоцентровом исследовании медиана общей выживаемости составила 18,9 мес [16], в работе Cleveland Clinic – 14 мес [14]. Однолетняя специфическая выживаемость 399 оперированных больных раком почки с опухолевым венозным тромбозом и M⁺, вошедших в базу данных SEER, достигла 60 % [9].

В связи с разными критериями селекции кандидатов для хирургического лечения в различных клиниках факторы прогноза выживаемости в публикациях существенно отличаются. В многоцентровом исследовании факторами риска общей выживаемости пациентов, подвергнутых пНЭТЭ, являлись: тромбоз IV уровня, группа плохого прогноза IMDC и MDACC, симптомы заболевания и саркоматоидный компонент в опухоли [16]. Разница выживаемости между нашими

пациентами групп промежуточного и плохого прогноза IMDC также была существенной, но не достигла статистической значимости из-за недостаточного количества данных. В работе Cleveland Clinic тоже наблюдалось достоверное снижение общей выживаемости в группах промежуточного и плохого прогноза по критериям риска MSKCC [14]. Надо отметить, что ни K. E. Westesson и соавт. [14], ни мы не выявили влияния уровня тромбоза на выживаемость, что, на наш взгляд, отражает качество хирургического вмешательства, позволившее полностью удалить всю первичную опухоль независимо от краниальной границы тромба. В нашей серии наблюдения независимыми факторами риска являлись перенесенная до лечения ТЭЛА и тромбоз контралатеральной ПВ. Поскольку пациенты с подобными характеристиками в опубликованных сериях наблюдений отсутствуют, то другими авторами данные прогностические факторы не обсуждаются. Помимо этих характеристик, однофакторный анализ закономерно подтвердил неблагоприятное влияние на прогноз наших пациентов несветлоклеточного варианта рака почки, степени анаплазии G3–4, инвазии стенки НПВ опухолью и регионарных метастазов.

Тем не менее ни один из вышеперечисленных факторов не может являться самостоятельным противопоказанием к пНЭТЭ. Вопрос о циторедуктивном вмешательстве должен решаться в каждом случае индивидуально. На наш взгляд, пНЭТЭ может быть рекомендована пациентам с удовлетворительными соматическим статусом и органными функциями, без признаков бурного прогрессирования рака почки при ограниченной распространенности опухолевого процесса, т. е. когда технически возможно полное удаление первичной опухоли, а наличие метастазов не привело к развитию тяжелой органной недостаточности. Пациенты, не соответствующие этим критериям, являются кандидатами для индукционной таргетной терапии. Несмотря на то, что описаны случаи хороших ответов на антиангиогенное лечение [18], как правило, таргетная терапия не приводит к существенному уменьшению опухолевых тромбов. В 2 наибольших сериях наблюдений стабилизация и уменьшение тромботических масс были отмечены у 84 и 96 % больных [19, 20]. Рост тромба отмечается редко [19–21]. Отсутствие выраженного ответа на лечение, скорее всего, не имеет значения для пациентов с низкой ожидаемой продолжительностью жизни. Тем не менее при хорошем ответе на индукционное лечение возможна попытка выполнения пНЭТЭ исходно неоперабельным больным.

Заключение

Наше исследование подтвердило, что у отобранных больных диссеминированным раком почки с опу-

холевым венозным тромбозом пНЭТЭ ассоциирована с приемлемой частотой осложнений и летальностью и может быть рекомендована как первый этап комбинированного лечения в специализированных центрах. Выполнение пНЭТЭ снижает риск осложненного течения первичной опухоли, включая развитие ТЭЛА.

Функциональное восстановление после циторедуктивного вмешательства позволяет проводить дальнейшее системное лечение большинству больных. Отдаленные результаты пНЭТЭ сопоставимы с результатами паллиативной нефрэктомии без удаления опухолевого тромба.

ЛИТЕРАТУРА / REFERENCES

1. Flanigan R.C., Salmon S.E., Blumenstein B.A. et al. Nephrectomy followed by interferon alfa-2b compared with interferon alfa-2b alone for metastatic renal-cell cancer. *N Engl J Med* 2001;345(23):1655–9. DOI: 10.1056/NEJMoa003013. PMID: 11759643.
2. Mickisch G.H., Garin A., van Poppel H. et al. Radical nephrectomy plus interferon-alfa-based immunotherapy compared with interferon alfa alone in metastatic renal-cell carcinoma: a randomised trial. *Lancet* 2001;358(9286):966–70. PMID: 11583750.
3. Heng D.Y., Wells J.C., Rin B.I. et al. Cytoreductive nephrectomy in patients with synchronous metastases from renal cell carcinoma: results from the International Metastatic Renal Cell Carcinoma Database Consortium. *Eur Urol* 2014;66(4):704–10. DOI: 10.1016/j.eururo.2014.05.034. PMID: 24931622.
4. Hanna N., Sun M., Meyer C.P. et al. Survival analyses of patients with metastatic renal cancer treated with targeted therapy with or without cytoreductive nephrectomy: a national cancer data base study. *J Clin Oncol* 2016;34(27):3267–75. DOI: 10.1200/JCO.2016.66.7931. PMID: 27325852.
5. Давыдов М.И., Матвеев В.Б., Волкова М.И. и др. Факторы прогноза непосредственных результатов тромбэктомии у больных раком почки с опухолевым венозным тромбозом. *Онкоурология* 2014;(3):36–44. [Davydov M.I., Matveev V.B., Volkova M.I. et al. Predictors of the immediate results of thrombectomy in kidney cancer patients with venous tumor thrombosis. *Oncourology = Onkourologiya* 2014;(3):36–44. (In Russ.)].
6. Heng D.Y., Xie W., Regan M.M. et al. Prognostic factors for overall survival in patients with metastatic renal cell carcinoma treated with vascular endothelial growth factor-targeted agents: results from a large, multicenter study. *J Clin Oncol* 2009;27(34):5794–9. DOI: 10.1200/JCO.2008.21.4809. PMID: 19826129.
7. Culp S.H., Tannir N.M., Abel E.J. et al. Can we better select patients with metastatic renal cell carcinoma for cytoreductive nephrectomy? *Cancer* 2010;116(14):3378–88. DOI: 10.1002/cncr.25046. PMID: 20564061.
8. Reese A.C., Whitson J.M., Meng M.V. Natural history of untreated renal cell carcinoma with venous tumor thrombus. *Urol Oncol* 2012;31(7):1305–9. DOI: 10.1016/j.urolonc.2011.12.006. PMID: 22237466.
9. Whitson J.M., Reese A.C., Meng M.V. Factors associated with surgery in patients with renal cell carcinoma and venous tumor thrombus. *BJU Int* 2011;107(5):729–34. DOI: 10.1111/j.1464-410X.2010.09593.x. PMID: 20880195.
10. Slaton J.W., Balbay M.D., Levy D.A. et al. Nephrectomy and vena caval thrombectomy in patients with metastatic renal cell carcinoma. *Eur Urol* 1997;50(5):673–7. PMID: 9372873.
11. Naitoh J., Kaplan A., Dorey F. et al. Metastatic renal cell carcinoma with concurrent inferior vena caval invasion: long-term survival after combination therapy with radical nephrectomy, vena caval thrombectomy and postoperative immunotherapy. *J Urol* 1999;162(1):46–50. DOI: 10.1097/00005392-199907000-00012. PMID: 10379737.
12. Goetzl M.A., Goluboff E.T., Murphy A.M. et al. A contemporary evaluation of cytoreductive nephrectomy with tumor thrombus: morbidity and long-term survival. *Urol Oncol* 2004;22(3):182–7. DOI: 10.1016/j.urolonc.2004.02.001. PMID: 15271312.
13. Zisman A., Pantuck A.J., Chao D.H. et al. Renal cell carcinoma with tumor thrombus: is cytoreductive nephrectomy for advanced disease associated with an increased complication rate? *J Urol* 2002;168(3):962–7. DOI: 10.1097/01.ju.0000025144.22192.63. PMID: 12187200.
14. Westesson K.E., Klink J.C., Rabets J.C. et al. Surgical outcomes after cytoreductive nephrectomy with inferior vena cava thrombectomy. *Urology* 2014;84(6):1414–9. DOI: 10.1016/j.urolgy.2014.05.078. PMID: 25440988.
15. Qi N., Wu P., Chen J. et al. Cytoreductive nephrectomy with thrombectomy before targeted therapy improves survival for metastatic renal cell carcinoma with venous tumor thrombus: a single-center experience. *World J Surg Oncol* 2017;15(1):4. DOI: 10.1186/s12957-016-1066-3. PMID: 28056988.
16. Abel E.J., Spiess P.E., Margulis V. et al. Cytoreductive nephrectomy for renal cell carcinoma with venous tumor thrombus. *J Urol* 2017;198(2):281–8. DOI: 10.1016/j.juro.2017.03.011. PMID: 28268170.
17. Janiszewska A.D., Poletajew S., Wasiutyński A. Spontaneous regression of renal cell carcinoma. *Contemp Oncol (Pozn)* 2013;17(2):123–7. DOI: 10.5114/wo.2013.34613. PMID: 23788977.
18. Shuch B., Riggs S.B., LaRochelle J.C. et al. Neoadjuvant targeted therapy and advanced kidney cancer: observations and implications for a new treatment paradigm. *BJU Int* 2008;102(6):692–6. DOI: 10.1111/j.1464-410X.2008.07660.x. PMID: 18410444.
19. Bigot P., Fardoun T., Bernhard J.C. et al. Neoadjuvant targeted molecular therapies in patients undergoing nephrectomy and inferior vena cava thrombectomy: is it useful? *World J Urol* 2014;32(1):109–14. DOI: 10.1007/s00345-013-1088-1. PMID: 23624719.
20. Cost N.G., Delacroix S.E. Jr, Sleeper J.P. et al. The impact of targeted molecular therapies on the level of renal cell carcinoma vena caval tumor thrombus. *Eur Urol* 2011;59(6):912–8. DOI: 10.1016/j.eururo.2011.02.032. PMID: 21367518.
21. Horn T., Thalgott M.K., Maurer T. et al. Presurgical treatment with sunitinib for renal cell carcinoma with a level III/IV vena cava tumour thrombus. *Anti-cancer Res* 2012;32(5):1729–35. PMID: 22593453.

Вклад авторов

М.И. Волкова: разработка дизайна исследования, анализ полученных данных, написание текста рукописи;
В.А. Черняев, А.В. Климов, А.Д. Бегалиев, С.М. Мхитарян, Е.В. Огородникова, В.Б. Матвеев: получение данных для анализа.

Authors' contributions

M.I. Volkova: developing the research design, analysis of the obtained data, article writing;
V.A. Chernyaev, A.V. Klimov, A.D. Begaliev, S.M. Mkhitaryan, E.V. Ogorodnikova, V.B. Matveev: obtaining data for analysis.

ORCID авторов

М.И. Волкова: <https://orcid.org/0000-0001-7754-6624>
В.А. Черняев: <https://orcid.org/0000-0003-1258-0922>
А.В. Климов: <https://orcid.org/0000-0003-0727-2976>
А.Д. Бегалиев: <https://orcid.org/0000-0002-0755-74221>
С.М. Мхитарян: <https://orcid.org/0000-0003-3420-7141>
Е.В. Огородникова: <https://orcid.org/0000-0003-0644-4537>
В.Б. Матвеев: <https://orcid.org/0000-0001-7748-9527>

ORCID of authors

M.I. Volkova: <https://orcid.org/0000-0001-7754-6624>
V.A. Chernyaev: <https://orcid.org/0000-0003-1258-0922>
A.V. Klimov: <https://orcid.org/0000-0003-0727-2976>
A.D. Begaliev: <https://orcid.org/0000-0002-0755-74221>
S.M. Mkhitaryan: <https://orcid.org/0000-0003-3420-7141>
E.V. Ogorodnikova: <https://orcid.org/0000-0003-0644-4537>
V.B. Matveev: <https://orcid.org/0000-0001-7748-9527>

Конфликт интересов. Авторы заявляют об отсутствии конфликта интересов.

Conflict of interest. The authors declare no conflict of interest.

Финансирование. Исследование проведено без спонсорской поддержки.

Financing. The study was performed without external funding.

Информированное согласие. Все пациенты подписали информированное согласие на участие в исследовании.

Informed consent. All patients gave written informed consent to participate in the study.

Статья поступила: 25.08.2017. **Принята к публикации:** 01.02.2018.

Article received: 25.08.2017. **Accepted for publication:** 01.02.2018.