

# Функциональные результаты интрафасциальной эндоскопической экстраперитонеальной радикальной простатэктомии

Д.В. Перлин<sup>1,2</sup>, И.В. Александров<sup>1,2</sup>, А.Д. Сапожников<sup>1,2</sup>, В.П. Зипунников<sup>2</sup>

<sup>1</sup>Волгоградский ГМУ;

<sup>2</sup>ГБУЗ «Волгоградский областной уронефрологический центр», Волжский

Контакты: Дмитрий Владиславович Перлин

**Введение.** Эндоскопическая радикальная простатэктомия является высокоэффективным методом лечения локализованного рака предстательной железы. Применение интрафасциального метода диссекции предстательной железы способствует раннему восстановлению функции удержания мочи и эректильной функции. В статье приведен собственный опыт выполнения интрафасциальной эндоскопической простатэктомии.

**Материалы и методы.** По данной методике прооперировано 25 пациентов. Через 12 мес после операции полная континенция достигнута у 88,2 % пациентов, 11,7 % пациентов имели признаки минимального стрессового недержания мочи. Положительного хирургического края не отмечено, биохимический рецидив развился у 1 пациента.

**Заключение.** Онкологические результаты интрафасциальной эндоскопической простатэктомии не уступают другим методам радикальной простатэктомии, отмечено раннее восстановление континенции и эректильной функции.

**Ключевые слова:** лапароскопия, простатэктомия, нервосбережение

## Functional results of endoscopic extraperitoneal radical intrafascial prostatectomy

D.V. Perlin<sup>1,2</sup>, I.V. Aleksandrov<sup>1,2</sup>, A.D. Sapoghnikov<sup>1,2</sup>, V.P. Zipunnikov<sup>2</sup>

<sup>1</sup>Volgograd State Medical University;

<sup>2</sup>Volgograd Regional Center of Urology and Nephrology, Volzhsky

**Introduction.** Endoscopic radical prostatectomy is a highly effective treatment for localized prostate cancer. Intrafascial prostate dissection ensures early recovery of urine continence function and erectile function. This article sums up our own experience of performing intrafascial endoscopic prostatectomy.

**Materials and methods.** 25 patients have undergone this procedure. 12 months after surgery 88.2 % of the patients were fully continent, 11.7 % had symptoms of minimal stress urinary incontinence. We encountered no cases of positive surgical margins and one case of biochemical recurrence of the disease.

**Conclusion.** Oncologically, intrafascial endoscopic radical prostatectomy is as effective as other modifications of radical prostatectomy and has the benefits of early recovery of urine continence function and erectile function.

**Key words:** laparoscopy, prostatectomy, nerve-sparing

## Введение

Лапароскопическая радикальная простатэктомия и позадилоная радикальная простатэктомия доказали свою высокую эффективность в лечении локализованного рака предстательной железы (РПЖ). Онкологические результаты лапароскопических операций не уступают таковым после выполнения открытых операций [1–5]. Онкологические результаты разработанной в 2002 г. эндоскопической экстраперитонеальной радикальной простатэктомии (ЭЭРП) идентичны результатам трансперитонеальной лапароскопической простатэктомии. При этом ретроперитонеоскопический метод имеет положительные стороны позадилоного доступа, избегая риска повреждения органов брюшной полости и сохраняя все преимущества ма-

лоинвазивных эндоскопических вмешательств [4, 6]. Дальнейшие исследования доказали положительное влияние применения нервосберегающих методик на восстановление эректильной функции. Кроме того, рядом экспериментальных и клинических исследований было показано значение пубопростатических связок для стабилизации положения уретры, фиксации шейки мочевого пузыря (МП), улучшения континентной функции и, соответственно, качества жизни после операции [6, 7].

Совершенствование эндоскопической видеотехники, внедрение робототехники и повышение разрешающей способности современных методов визуализации привели к постепенной эволюции многих анатомических понятий, в том числе внесли ряд уточ-

нений в топографическую анатомию фасций и сосудисто-нервных пучков (СНП). На основании этих новых уточненных данных J. U. Stolzenburg и соавт. разработали метод интрафасциальной экстраперитонеоскопической простатэктомии [6].

### Материалы и методы

В период с января 2010 по ноябрь 2013 г. в нашей клинике было выполнено 25 ЭЭРП с использованием интрафасциальной методики. За основу хирургической техники взят несколько модифицированный метод, предложенный J. U. Stolzenburg и соавт. в 2007 г.

**Описание применяемой методики.** Пациента укладывают на спине в положении Тренделенбурга с умеренным переразгибанием в пояснице. Через инфраумбиликальный разрез длиной около 2 см несколько латеральнее срединной линии живота выполняли тупым путем диссекцию тканей позади заднего листка влагалища прямой мышцы живота. По созданному ходу вводили баллонный троакар для диссекции, раздували под контролем лапароскопа баллон, формируя преперитонеальное рабочее пространство. Последовательно вводили еще 4 троакара (два – 12 мм и два – 5 мм) под контролем лапароскопа (рис. 1). При введении 2 средних троакаров соблюдали особую осторожность для предотвращения ранения эпигастральных сосудов.

На 1-м этапе визуализировали основные анатомические ориентиры: симфиз, лонные кости, Куперовы связки, семенной канатик, наружные подвздошные сосуды. После удаления окружающей жировой клетчатки четко определяются передняя поверхность предстательной железы (ПЖ), МП и эндопельвикальная фасция.

Важное отличие интрафасциальной простатэктомии от других нервосберегающих методов состоит в том, что эндопельвикальную фасцию не рассекают латеральнее ПЖ и не лигируют дорсальное венозное сплетение в самом начале выполнения операции.

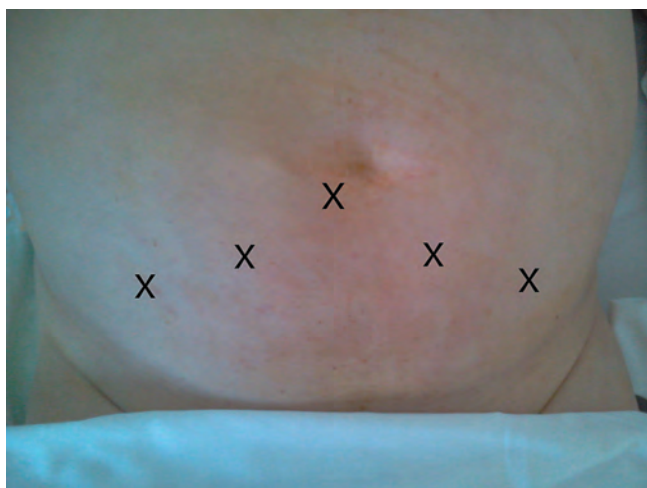

Рис. 1. Схема расположения портов

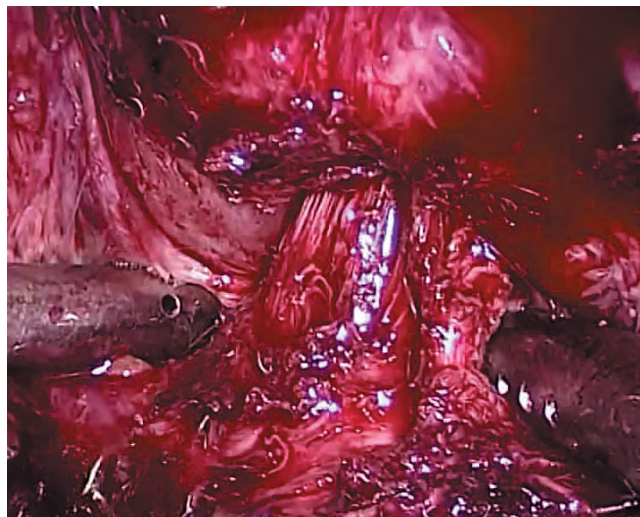


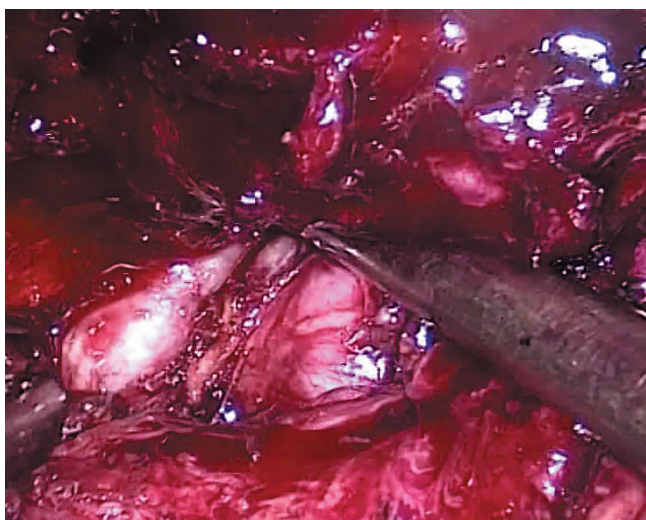
Рис. 2. Выделение шейки МП

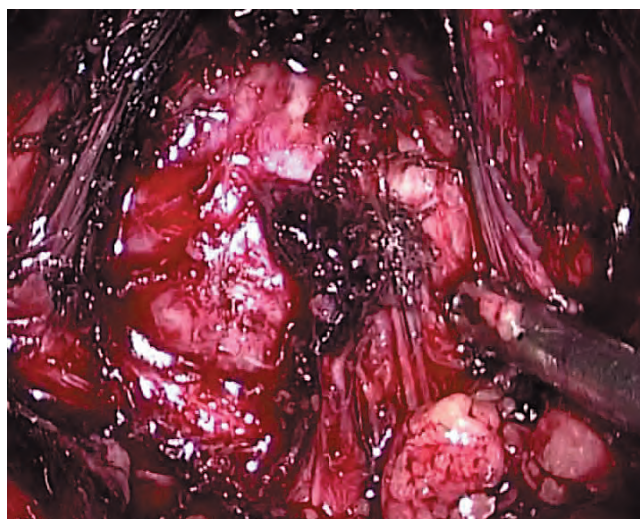

Рис. 3. Интрафасциальная диссекция ПЖ

Идентификацию шейки МП проводили путем пальпации баллона при подтягивании уретрального катетера. Диссекцию шейки выполняли с 12 часов условного циферблата, постепенно продвигаясь в латеральном направлении до 10 и 2 часов соответственно, выделяя границу между ПЖ и МП. Визуализация продольных мышечных волокон шейки МП позволяет значительно облегчить определение границы (рис. 2).

Выполняли 2 билатеральных разреза перипростатической фасции, начиная от шейки МП в направлении к апексу ПЖ, пубопростатические связки оставались латеральнее (рис. 3). При этом достаточно легко визуализируется гладкая блестящая поверхность капсулы железы. Преимущественно тупым путем отделяли ПЖ от покрывающего ее листка фасции в латеральных направлениях. В результате все фасциальные образования, находящиеся латеральнее ПЖ, включая



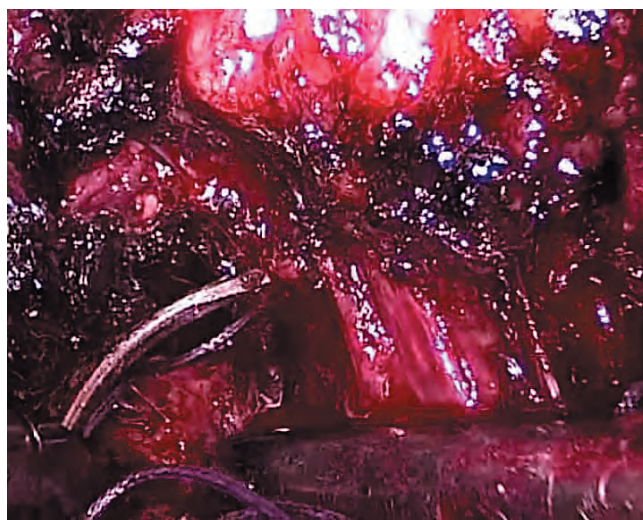
**Рис. 4.** Мобилизация семенных пузырьков и протоков

эндопельвикальную фасцию и пубопростатические связки, оставляли интактными.

Рассекали спереди шейку МП, ориентируясь на уретральный катетер. Разрез продолжали до 9 и 3 часов условного циферблата. Натягивая уретральный катетер в направлении лонного сочленения, ассистент обеспечивал необходимую экспозицию тканей. Острым путем продолжали отделять в латеральном направлении ПЖ от шейки МП. Острым и тупым путем мобилизовали перипростатическую фасцию, отодвигая ее латерально в обе стороны, пересекая при этом мелкие ветви СНП, идущие к ПЖ. Далее рассекали заднюю полуокружность шейки МП.

Продолжая диссекцию тканей в дорсальном направлении, мобилизовали острым и тупым путем семенные пузырьки и протоки (рис. 4). При выделении пузырьков соблюдали особую осторожность, чтобы не повредить ветви тазового сплетения и СНП, близко прилегающие к их верхушке. Для гемостаза в этой зоне использовали титановые клипсы. Затем отсепарывали фасцию Денонвилле от капсулы ПЖ. Тракция за семенные пузырьки облегчает визуализацию фасции. В отличие от других описанных нервосберегающих методик фасцию Денонвилле не иссекали, а преимущественно тупым путем отделяли от ПЖ. Диссекцию тканей продолжали по направлению к апексу железы, придерживаясь срединной линии, чтобы избежать повреждения СНП. Разделение тканей облегчается за счет давления газа и большого увеличения видеоизображения.

Блестящая поверхность ПЖ четко определяется медиально и латерально. Поднимая семенные пузырьки и протоки вентрально, ассистент обеспечивает хорошую экспозицию простатических ножек. Последние клипировали и пересекали непосредственно у капсулы железы последовательно мелкими частями во избежание механического повреждения СНП. По-

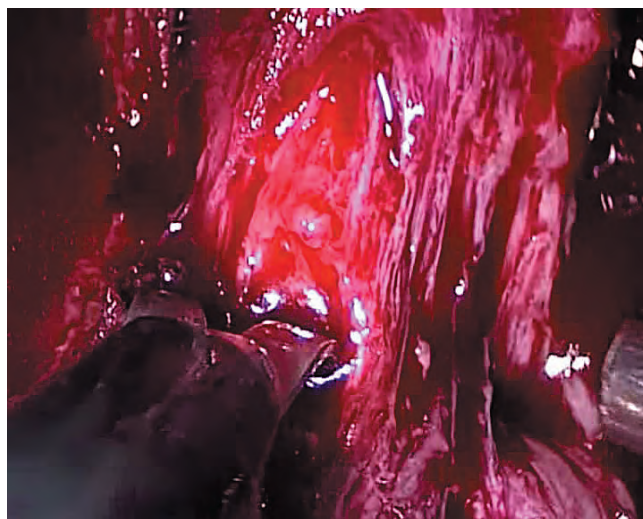


**Рис. 5.** Прошивание дорсального венозного комплекса

сле пересечения ножек ПЖ отделяли преимущественно тупым путем от оставшегося участка перипростатической фасции в области апекса. С этой целью ассистент осуществлял тракцию железы в контралатеральном направлении. Таким образом, ПЖ на этом этапе полностью отделена от окружающей фасции, ножек, СНП, МП.

Далее лигировали дорсальное венозное сплетение. С этой целью слегка распрямленную иглу окружностью 1/2 с нитью Викрил 2/0 проводили по направлению слева направо между дорсальным венозным комплексом и уретрой (рис. 5), формировали 8-образный шов и затягивали интракорпорально.

После этого острым путем отделяли апекс ПЖ от наружного сфинктера и уретры. Для этого пересекали сплетение Санторини и визуализировали границу между апексом ПЖ и уретрой с наружным сфинктером. Затем тщательно небольшими порциями отсекали волокна сфинктера по направлению снаружи внутрь



**Рис. 6.** Пересечение уретры

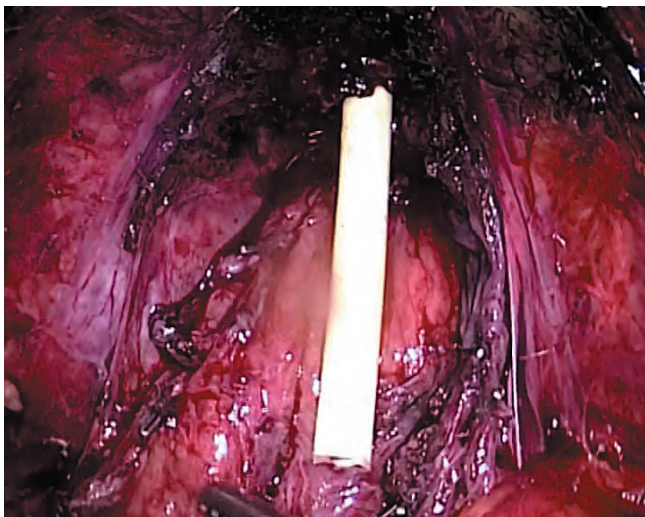


Рис. 7. Сохраненные пубопростатические связки, фасция Денонвилля и СНП

с обеих сторон. Стенку уретры пересекали как можно ближе к ПЖ, сохраняя максимальную длину уретры (см. рис. 6). После рассечения передней стенки ассистент, подтягивая дистальный конец уретрального катетера, улучшал экспозицию боковых и задней поверхностей апикальной части железы и уретры. ПЖ полностью отсекали от уретры и помещали в пластиковый контейнер (рис. 7). Контейнер частично выводили через отверстие от левого латерального троакара наружу. Канюлю порта вновь проводили в предбрюшинное пространство, тем самым фиксируя контейнер.

Везикоуретральный анастомоз формировали при помощи 2 связанных между собой монофилamentных нитей 2/0 на игле 5/8, непрерывным швом в обе стороны. Первый шов выполняли на 4 часах условного циферблата, прошивали стенки МП по направлению снаружи внутрь, уретру прошивали по направлению изнутри наружу (рис. 8). После заверше-

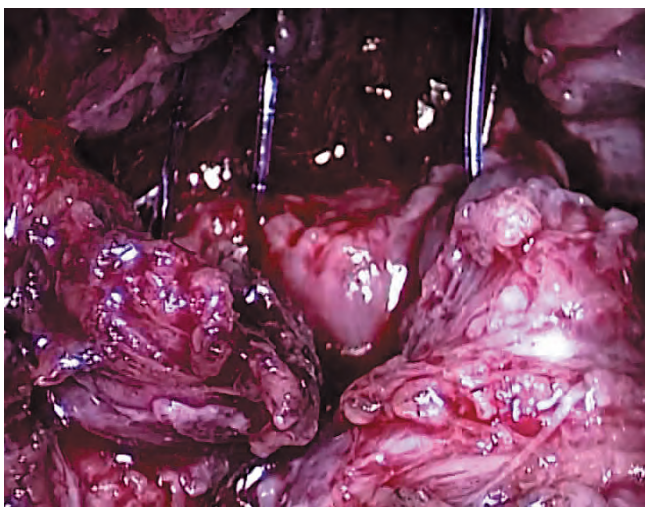


Рис. 8. Формирование задней полуокружности уретроцистоанастомоза непрерывным монофилamentным швом

ния дорсальной части анастомоза в МП проводили катетер, который одновременно являлся проводником для наложения остальных швов. Затем ушивали переднюю полуокружность анастомоза. Узел формировали на 11 или 1 часе снаружи просвета анастомоза. Дренаж проводили через отверстие от 5 мм порта в правой подвздошной области. Контейнер с удаленной ПЖ выводили через расширенное отверстие от 12 мм порта.

Критериями отбора пациентов для выполнения нервосберегающей интрафасциальной ЭЭРП (ИЭЭРП) были максимальная сумма баллов по шкале Глисона (индекс Глисона) 7 (по данным предоперационной биопсии), клиническая стадия T1/T2, уровень простатспецифического антигена (ПСА) менее 10 нг/мл. Некоторым пациентам ИЭЭРП была выполнена по настоятельному желанию, несмотря на более высокий предоперационный уровень ПСА. Тазовую лимфаденэктомию выполняли с целью стадирования во всех случаях.

Дооперационную и послеоперационную оценку континенции и эректильной функции проводили с использованием международных опросников International Continence Society questionnaire и International Index of Erectile Function. Послеоперационное обследование проводили через 3, 6 и 12 мес.

### Результаты

Нервосберегающая ИЭЭРП была выполнена 25 пациентам. Цистографию выполняли на 5-й послеоперационный день. При отсутствии экстравазации уретральный катетер удаляли. Периоперационные данные пациентов ( $n = 25$ ) были следующими: уровень ПСА — 11,3 (2,8–21,2) нг/мл, объем кровопотери — 320 (280–1500) мл, количество гемотрансфузий — 4 (16 %), конверсий — 0, продолжительность катетеризации — 9 (5–25) дней, объем ПЖ — 67 (25–120) см<sup>3</sup>.

Конверсий не было, гемотрансфузии потребовались у 4 (16 %) пациентов. Континенцией считали отсутствие необходимости в прокладках. Эпизодические подтекания мочи (1–2 прокладки) в течение дня при нормальной активности, включая ходьбу, классифицировали как минимальное стрессовое недержание (табл. 1). В ближайшем периоде (3 мес после операции) у 18 (72 %) пациентов отмечена полная континенция, у 5 (20 %) — минимальная степень стрессовой инконтиненции, 2 (8 %) пациента использовали более 2 прокладок в день.

Через 12 мес после операции 15 (88,2 %) пациентов полностью удерживали мочу, 2 (11,7 %) пациента использовали 1–2 прокладки в день.

Эрекции, достаточные для интроитуса с использованием или без ингибиторов фосфодиэстеразы-5, отмечены через 12 мес после билатеральной нервосберегающей ИЭЭРП у 6 из 9 пациентов, сохранявших

**Таблица 1.** Оценка функции удержания мочи в послеоперационном периоде

Период после операции, мес	Полное удержание, n (%)	1–2 прокладки в день, n (%)	Более 2 прокладок в день, n (%)
3	18 (72)	5 (20)	2 (8)
6	18 (85,7)	2 (9,5)	1 (4,8)
12	15 (88,2)	2 (11,7)	0

**Таблица 2.** Послеоперационная характеристика пациентов согласно TNM-стадированию и индексу Глисона

Стадия	Число пациентов	Индекс Глисона							
		4	5	6	7	8	9	10	
pT2a	1	–	–	1	–	–	–	–	
pT2b	1	–	–	–	1	–	–	–	
pT2c	20	1	1	5	9	3	1	–	
pT3a	2	–	–	–	1	–	1	–	
pT3b	1	–	–	–	–	1	–	–	

сексуальную функцию до операции. Гистологические результаты представлены в табл. 2. Положительного хирургического края, отдаленных метастазов и локальных рецидивов не отмечено, биохимический рецидив выявлен у 1 (4 %) пациента, «положительные» лимфатические узлы – у 2 (8 %).

Ранние хирургические осложнения выявлены у 3 пациентов. У 2 из них наблюдалась несостоятельность пузырно-уретрального анастомоза, которая была устранена путем увеличения продолжительности дренирования пузыря катетером до 12–15 дней. У 1 пациента развилась тампонада МП, потребовавшая выполнения пункционной эпицистостомии. Дренаж МП удален через 6 дней.

**Обсуждение**

В 1982 г. на трупном материале в работе P.C. Walsh было описано расположение кавернозных нервных пучков, заключенных, по мнению авторов, между 2 листками латеральной тазовой фасции, составляющими латеральный листок фасции леваторов и медиальный листок простатической фасции [8]. Последующие исследования показали, что нервные волокна, задействованные в нервосберегающей радикальной простатэктомии, распространены гораздо более широко и не ограничены одним лишь СНП. Основываясь на опыте, приобретенном при выполнении роботических простатэктомий, М. Мепон и соавт. выявили, что СНП локализуется между листками перипростатической фасции и передним листком фасции Денонвилле, формирующими тоннель треугольной формы. Авторы предположили, что перипростатическую фасцию нужно рассекать спереди

и параллельно СНП для нервосбережения [9]. В 2004 г. A.J. Costello и соавт. показали, что в состав СНП входят как кавернозные нервы, так и нервные волокна, иннервирующие леваторы, ПЖ и прямую кишку [10]. K. Kiyoshima и соавт. показали, что СНП проходит по заднелатеральной поверхности ПЖ у 48 % пациентов. У остальных 52 % пациентов СНП широко распределяется по всей латеральной поверхности железы, без какой-либо определенной локализации [11].

В течение последних 5 лет отмечается рост числа публикаций о влиянии сбережения нервных пучков, располагающихся по переднелатеральной поверхности ПЖ, на сохранение сексуальной функции и удержание мочи в раннем послеоперационном периоде [12, 13]. В своей работе J.U. Stolzenburg придерживается гипотезы, согласно которой единая тазовая фасция покрывает ПЖ и МП. Эта фасция прикрепляется к лонной кости и формирует пубопростатические связки [14]. Основная идея интрафасциальной нервосберегающей методики состоит в выполнении диссекции тканей как можно ближе к капсуле ПЖ при сохранении связок и нервных волокон. На основании большого количества исследований подтверждена роль нервосбережения при восстановлении континенции и эректильной функции [2, 3, 15, 16].

По нашим данным, через 3 мес после операции у 18 (72 %) из 25 пациентов отмечено полное удержание мочи. Более 2 прокладок в день использовали лишь 2 (8 %) пациента. Через 12 мес полное удержание мочи отмечено у 88,2 % пациентов, достигших этого периода наблюдения. При этом никто из пациентов не использовал более 2 прокладок в день. Полученные

нами результаты согласуются с данными наблюдений больших групп пациентов других авторов [15–17].

J.U. Stolzenburg и соавт. наблюдали восстановление континенции в 71,7; 81,4 и 94,7 % случаев к 3, 6 и 12 мес соответственно при использовании ИЭЭРП. В случае билатерального нервосбережения полное удержание мочи отмечено у 79,5; 87,3 и 96,6 % пациентов соответственно. Восстановление эректильной функции достигнуто к 12 мес у 84,9 % пациентов до 55 лет при билатеральном нервосбережении [18].

Оценка восстановления эректильной функции в приводимой нами серии затруднена в связи с небольшим числом пациентов, сохранивших эректильную функцию к моменту операции. Тем не менее у 6 из 9 этих пациентов через 12 мес после ИЭЭРП отмечена удовлетворительная эректильная функция.

Несмотря на то что данное исследование посвящено в основном функциональным результатам ИЭЭРП, при оценке методов лечения локализованного РПЖ нельзя не затронуть аспектов онкологической безопасности. Основным контингентом для выполнения ИЭЭРП принято считать пациентов групп невысокого риска при стадиях T1–2. В ходе исследования онкологической безопасности L. Potdevin и соавт. выявили, что у пациентов со стадией заболевания pT3 выполнение интрафасциальной нервосберегающей простатэктомии приводит к более высокому риску выявления положительного хирургического края [19]. Тем не менее, по данным S. Shikanov и соавт., билатеральное нервосбережение не сопровождается повышением риска положительного края у пациентов с РПЖ невысокого риска

[20]. При этом выполнение билатерального нервосбережения сопровождается ранним восстановлением эректильной функции и функции удержания мочи [17].

В приведенной нами серии у 3 пациентов после операции верифицирована стадия pT3, у 6 индекс Глисона повышен до 8 и более. Тем не менее ни в одном случае не было обнаружено положительного хирургического края. Биохимический рецидив, пока не сопровождающийся другими клиническими проявлениями, отмечен у 1 (4 %) пациента через 11 мес после операции. Хорошая визуализация простатической капсулы, достигаемая за счет четкой интрафасциальной диссекции, использование современных видеокамер высокого разрешения позволяют выявлять участки возможной экстракапсулярной инвазии. При этом у 8 пациентов мы выполнили одностороннее иссечение прилежащего фасциального листка, в том числе у 5 – СНП. Выделение железы выполняли интрафасциально. Такое комбинирование методик в ряде случаев, с нашей точки зрения, позволяет использовать наиболее функциональную интрафасциальную диссекцию без снижения онкологической безопасности.

### Заключение

ИЭЭРП сопровождается хорошими функциональными и благоприятными онкологическими результатами у пациентов с локализованным РПЖ стадиях T1–2. Целесообразность применения методики ИЭЭРП у пациентов со стадией T3 требует дальнейшего изучения.

## ЛИТЕРАТУРА

- Rassweiler J., Schulze M., Teber D. et al. Laparoscopic radical prostatectomy: functional and oncological outcomes. *Curr Opin Urol* 2004;14:75–82.
- Anastasiadis A.G., Salomon L., Katz R. et al. Radical retropubic versus laparoscopic prostatectomy: a prospective comparison of functional outcome. *Urology* 2003;62:292–7.
- Barré C. Open radical retropubic prostatectomy. *Eur Urol* 2007;52:71–80.
- Матвеев В.Б., Алексеев Б.Я. Лапароскопическая хирургия в онкоурологии. М.: АБВ-пресс, 2007. 216 с.
- Алексеев Б.Я., Нюшко К.М., Воробьев Н.В. и др. Частота и локализация метастазов в лимфатических узлах при выполнении радикальной простатэктомии и расширенной лимфаденэктомии у больных раком предстательной железы. *Онкоурология* 2012;(1):77–82.
- Stolzenburg J.U., Do M., Pfeiffer H. et al. The endoscopic extraperitoneal radical prostatectomy (EERPE): technique and initial experience. *World J Urol* 2002;20:48–55.
- Stolzenburg J.U., Schwalenberg T., Horn L.C. et al. Anatomical landmarks of radical prostatectomy. *Eur Urol* 2007;51:629–39.
- Walsh P.C., Donker P.J. Impotence following radical prostatectomy: insight into etiology and prevention. *J Urol* 1982;128:492–7.
- Menon M., Tewari A., Peabody J. et al. Vattikuti Institute prostatectomy: technique. *J Urol* 2003;169:2289–92.
- Costello A.J., Brooks M., Cole O.J. Anatomical studies of the neurovascular bundle and the cavernosal nerves. *BJU Int* 2004;94:1071–6.
- Kiyoshima K., Yokomizo A., Yoshida T. et al. Anatomical features of periprostatic tissue and its surroundings: histological analysis of 79 radical retropubic prostatectomy specimens. *Jpn Clin Oncol* 2004;34:463–8.
- Stolzenburg J.U., Kallidonis P., Do M. et al. A comparison of outcomes for interfascial and intrafascial nerve-sparing radical prostatectomy. *Urology* 2010;76:743–8.
- van der Poel H.G., de Blok W., Joshi N. et al. Preservation of lateral prostatic fascia is associated with urine continence after robotic-assisted prostatectomy. *Eur Urol* 2009;55:892–900.
- Stolzenburg J.U., Rabenalt R., Do M. et al. Intrafascial nerve-sparing endoscopic extraperitoneal radical prostatectomy. *Eur Urol* 2008;53:931–40.
- Noldus J., Michl U., Graefen M. et al. Patient-reported sexual function after nerve-sparing retropubic radical prostatectomy. *Eur Urol* 2002;42:118–24.
- Kundu S.D., Roehl K.A., Eggen S.E. et al. Potency, continence and complications in 3477 consecutive radical retropubic prostatectomies. *J Urol* 2004;172:2227–31.

17. Do M., Haefner T., Liatsikos E. et al. Endoscopic extraperitoneal radical prostatectomy after previous transurethral resection of prostate: oncologic and functional outcomes of 100 cases. *Urology* 2010;75:1348–52.
18. Stolzenburg J.U., Kallidonis P., Do M. et al. A comparison of outcomes for interfascial and intrafascial nerve-sparing radical prostatectomy. *Urology* 2010;76:743–8.
19. Potdevin L., Ercolani M., Jeong J. Functional and oncologic outcomes comparing interfascial and intrafascial nerve sparing in robot-assisted laparoscopic radical prostatectomies. *J Endourol* 2009;23:1479–84.
20. Shikanov S., Woo J., Al-Ahmadie H. et al. Extrafascial versus interfascial nerve-sparing technique for robotic-assisted laparoscopic prostatectomy: comparison of functional outcomes and positive surgical margins characteristics. *Urology* 2009;4: 611–6.