

Выводы

Несмотря на большую сложность выполнения непрерывного цистourethroанастомоза, данный анастомоз имеет ряд неоспоримых преимуществ по сравнению с узловым швом:

1) герметичность, что значительно снижает вероятность экстравазации, приводящей к таким осложнениям, как стриктура анастомоза, тазовый абсцесс, уринома, и как следствие — возможность раннего удаления уретрального катетера;

2) более прецизионное выполнение анастомоза (под визуальным контролем) в отличие от узлового анастомоза, отдельные швы которого затягиваются, по сути, вслепую;

3) при необходимости непрерывный анастомоз позволяет без осложнений повторно установить

уретральный катетер (что особенно актуально в раннем послеоперационном периоде);

4) сокращение сроков катетеризации мочевого пузыря уменьшает вероятность инфицирования мочевыводящих путей;

5) экономически непрерывный уретроцистоанастомоз более обоснован: использование одной нити в отличие от 4 и более (6—7) при узловом шве; раннее удаление катетера (на 7-е сутки) позволяет значительно сократить пребывание больного в стационаре.

Таким образом, непрерывный уретроцистоанастомоз при РПЭ, несмотря на определенную техническую сложность его выполнения, обладает рядом перечисленных выше преимуществ и может быть рекомендован в качестве альтернативы узловому шву.

Литература

1. Prostate Cancer. EAU Guidelines, 2008.
2. Van Velthoven R.F., Ahlering T.E., Peltier A. et al. Technique for laparoscopic running urethrovesical anastomosis. The single knot method. *Urology* 2003;61:699—702.
3. Nadu A., Salomon L., Hoznek A. et al. Early catheter removal after laparoscopic radical prostatectomy. *J Urol* 2001;166:1662.
4. Walsh P.C. Radical retropubic prostatectomy. In: Campbell's Urology, 6th ed. Edited by P.C. Walsh, A.B. Retick, T.A. Tamey and E.D. Vaughn Jr. Philadelphia: WB Saunders, 1992.
5. Hsu C.-Y., Joniau S., van Poppel H. Radical prostatectomy for locally advanced prostate cancer: technical aspects of radical prostatectomy. *EAU Update Series* 2005;90—7.
6. Graefen M., Walz J., Huland H. Open retropubic nerve-sparing radical prostatectomy. *Eur Urol* 2006;49:38—48.
7. Пушкарь Д.Ю. Радикальная простатэктомия. М.: МЕДпресс-информ, 2002.
8. Велиев Е.И. Оптимизация хирургического лечения больных локализованным раком предстательной железы. Автореф. дис. ... докт. мед. наук. СПб., 2003.
9. Harpster L., Brien J. Initial results using a running vesicourethral anastomosis following open radical retropubic prostatectomy. *J Urol* 2007;177:118—22.
10. Santis W.F., Hoffman M.A., Dewolf W.C. Early catheter removal in 100 consecutive patients undergoing radical retropubic prostatectomy. *BJU Int* 2000;85:1067.
11. Lepor L., Nieder A.M., Fraiman M.C. Early removal of urinary catheter after radical prostatectomy is both feasible and desirable. *Urology* 2001;58:425.
12. Dalton D.P., Schaeffer A.J., Garnett J.E., Grayhack J.T. Radiographic assessment of the vesicourethral anastomosis directing early decatheterization following nerve sparing radical retropubic prostatectomy. *J Urol* 1988;144:79.
13. Patel R.F., Lepor H. Removal of urinary catheter on postoperative day 3 or 4 after radical retropubic prostatectomy. *Urology* 2003;61:156.
14. Little J.S. Jr., Bihrlie R., Foster R.S. Early catheter removal following radical prostatectomy: a pilot study. *Urology* 1995;46:429.
15. Coogan L.C., Little S., Bihrlie R., Foster R.S. Urethral catheter removal prior to hospital discharge following radical prostatectomy. *Urology* 1997;49:400.
16. Souto C.A.V., Teloken C., Souto J.C.S. et al. Experience with early catheter removal after radical retropubic prostatectomy. *J Urol* 2000;163:865.
17. Koch M.O., Nayee A.H., Sloan J. et al. Early catheter removal after radical retropubic prostatectomy: long-term followup. *J Urol* 2003;169:2170.

Факторы костного обмена, определяющие эффективность Зометы у больных диссеминированным раком предстательной железы

Ю.Г. Аляев¹, А.З. Винаров¹, В.М. Шелепова², Ю.Л. Демидко¹

¹Клиника урологии ММА им. И.М. Сеченова; ²ГУ РОИЦ им. Н.Н. Блохина РАМН, Москва

BONE METABOLIC DETERMINANTS OF THE EFFICACY OF ZOMETA IN PATIENTS WITH DISSEMINATED PROSTATE CANCER

Yu.G. Alyaev¹, A.Z. Vinarov¹, V.M. Shelepova², Yu.L. Demidko¹

¹Clinic of Urology, I.M. Sechenov Moscow Medical Academy;

²N.N. Blokhin Russian Cancer Research Center, Russian Academy of Medical Sciences, Moscow

The efficacy of Zometa has been evaluated in the treatment of patients with disseminated prostate cancer. The use of Zometa as an inhibitor of bone resorption in the presence moderate changes in the activity of bone resorptive processes has shown the highest survival rates.

Key words: disseminated prostate cancer, bone involvement, bisphosphonates, Zometa

Костные осложнения служат основным признаком заболевания раком предстательной железы (РПЖ). Более 80% больных с поздними стадиями РПЖ имеют метастазы в кости, которые проявляются соответствующими симптомами (гиперкальциемия, боль, патологические переломы) [1]. Лечение антиандрогенами способствует развитию вторичного остеопороза, при котором повышается вероятность переломов и, возможно, влияет на распространение метастазов [2]. Большим достижением в лечении и профилактике клинических проявлений костных осложнений стало внедрение в практику ингибиторов костной резорбции — бисфосфонатов.

Бисфосфонаты применяют с середины XIX в. Эти соединения синтезированы в Германии в 1856 г. [3]. Они нашли применение в текстильной и масляной промышленности как вещества, способные связываться с малорастворимыми солями кальция и за счет этого смягчать воду. Приставка «бис» указывает на то, что 2 фосфатные группы не связаны между собой — в отличие от дифосфатов, где эти группы образуют цепочку типа X-P-P.

Бисфосфонаты — это синтетические аналоги пирофосфатов, природных ингибиторов костной минерализации со структурой P-O-P; таким образом, бисфосфонаты отличаются от пирофосфатов заменой центрального атома кислорода на углерод. Кроме того, в структуре бисфосфонатов имеются 2 радикала, обладающие разными функциями: 1-й — это обычно ОН-группа, которая увеличивает физико-химическое связывание бисфосфоната с гидроксипатитом, а 2-й определяет биологическое действие бисфосфоната на клетки [4].

Сходство бисфосфонатов с основным веществом костной ткани — гидроксипатитом делает их устойчивыми к химическому ферментативному гидролизу и способными адсорбироваться на поверхности гидроксипатитных кристаллов. Способность бисфосфонатов откладываться в местах образования новой кости имеет фундаментальное значение в действии этих препаратов.

Бисфосфонаты освобождаются с участков поверхности образующейся новой кости, которые доступны для внеклеточной жидкости, однако в местах, где новая кость построена, связь становится необратимой. Она сохраняется до тех пор, пока не произойдет замена старой кости на новую, что составляет около 10 лет. Однако неизвестно, сохраняется ли при этом фармакологическая активность бисфосфонатов.

Основное биологическое свойство бисфосфонатов — это способность ингибировать резорб-

цию кости. Бисфосфонаты могут оказывать прямое действие на остеокласты и опосредованно воздействовать на клетки, моделирующие активность остеокластов. Прямое действие бисфосфонатов на остеокласты подтверждено данными морфологических исследований. Этот процесс характеризуется изменением экспрессии белков цитоскелета.

К настоящему времени известны 4 основных механизма действия бисфосфонатов на остеокласт [5]:

- 1) подавление созревания и дифференцировки предшественников остеокластов из пула многоядерных клеток;
- 2) ингибирование механизмов прикрепления остеокластов к поверхности кости;
- 3) сокращение периода жизни остеокластов;
- 4) ингибирование активности остеокластов.

Получено подтверждение того факта, что бисфосфонаты способны ингибировать адгезию некоторых клеток, в основном опухолевых.

Сокращение периода жизни остеокластов, вероятно, связано с токсическим эффектом бисфосфонатов. Имеются данные экспериментальных исследований, доказывающих способность бисфосфонатов индуцировать программированную клеточную смерть остеокластов как в норме, так и при повышенной резорбции кости. Неизвестно, прямое ли это действие препарата на остеокласты или опосредованное другими клетками. Подобный эффект имеет место у макрофагоподобных клеток *in vitro*.

Бисфосфонаты широко применяются в онкологии для лечения миеломной болезни, метастазов в кости рака молочной железы, предстательной железы, легкого, почки, других солидных опухолей, а также в терапии гиперкальциемии, ассоциированной со злокачественными новообразованиями [3]. В результате лечения снижается костная резорбция, что подтверждается сокращением уровня кальция и соответствующих костных маркеров, уменьшается боль в пораженных метастазами отделах скелета, улучшается качество жизни больных. Следует отметить длительное сохранение терапевтического действия, что позволяет вводить препараты с периодичностью 1 раз в 3—4 нед, а также их хорошую переносимость. Нежелательные эффекты бисфосфонатов преходящие и в большинстве случаев слабой или умеренной степени выраженности; чаще всего отмечаются повышение температуры тела непосредственно после введения препарата, транзиторная миалгия и артралгия; в редких случаях развивались анемия и тромбоцитопения, не требовавшие специального вмешательства [6, 7]. Достаточно редко встре-

чается такое осложнение, как остеонекроз челюсти, характерное для всей группы бисфосфонатов (как для внутривенных, так и для пероральных форм) [8].

На сегодняшний день накоплены результаты применения бисфосфонатов, в частности золедроновой кислоты, у онкологических больных [1, 3, 8—10]. В большом количестве клинических исследований показана способность препаратов уменьшать выраженность боли, снижать риск возникновения переломов и развития других осложнений метастазов в кости, улучшать качество жизни пациентов с метастазами кости различных солидных опухолей.

Анализ применения бисфосфонатов в онкологической практике позволил сделать определенные выводы [10]. Применение бисфосфонатов обеспечивает значительную поддержку многим больным с костными метастазами, но не увеличивает продолжительность жизни этих пациентов.

В нескольких клинических исследованиях продемонстрировано, что применение бисфосфонатов эффективно снижает частоту развития осложнений со стороны костей у больных РПЖ. Бисфосфонат 3-го поколения золедроновая кислота эффективен для лечения бластического типа метастазов РПЖ в кости в отличие от препаратов 1-го (клодронат) и 2-го (памидронат) поколения [1]. Наиболее частыми побочными эффектами золедроновой кислоты являются слабость, миалгия и лихорадка легкой или умеренной степени выраженности. Важной проблемой остается определение длительности лечения. Имеющиеся в настоящее время результаты крупных международных исследований свидетельствуют о целесообразности непрерывного лечения золедроновой кислотой в режиме 4 мг внутривенно каждые 3—4 нед метастазов РПЖ в кости в течение 24 мес, решение о продолжении лечения более 2 лет принимают индивидуально. Продолжается изучение возможностей применения бисфосфонатов для предупреждения и коррекции снижения плотности костной ткани, ассоциированной с терапией антиандрогенами, в частности при лечении антиандрогенами РПЖ. Слабо освещено применение бисфосфонатов для лечения остеопороза у мужчин, а это именно та категория пациентов, у которой частота выявления РПЖ максимальна.

Нами проанализирован опыт применения Зометы у 35 больных диссеминированным РПЖ, находившихся на лечении в клинике урологии ММА им. И.М. Сеченова. Средний возраст паци-

ентов составил 67 (52—78) лет¹. По данным гистологического исследования, у 11 (31,4%) больных обнаружена низкодифференцированная аденокарцинома, а у 24 (68,6%) — умеренно-дифференцированная. Все пациенты получали гормональную терапию, которая включала хирургическую или медикаментозную кастрацию и нестероидные антиандрогены. У всех больных метастазы в кости сопровождались болью и были подтверждены при остеосцинтиграфии. Уровень простатспецифического антигена в среднем составил 35 (0,07—754) нг/мл.

Для уменьшения клинических проявлений метастазов в кости и предотвращения прогрессирования патологических изменений скелета все пациенты получали внутривенные инфузии Зометы в дозе 4 мг 1 раз в месяц.

Перед началом лечения у больных были исследованы маркеры костного обмена. Повышение показателей остеосинтеза (остеокальцина) и резорбции (β -cross-laps) отмечено у 85% пациентов.

При увеличении уровня остеокальцина, который составил $>36,2$ (31,9—37,8) нг/мл ($N < 26,3$ нг/мл), уровень β -cross-laps был повышенным у 93,8% пациентов. Этот факт также указывает на различное соотношение процессов костеобразования и резорбции, что, конечно, затрудняет анализ влияния костеобразования на выживаемость больных метастатическим РПЖ. В целом у пациентов с диссеминированным РПЖ наблюдалось преобладание процессов резорбции костной ткани.

Мы сравнили частоту и время наступления смерти больных, которые получали лечение Зометой в зависимости от исходного уровня маркеров костного обмена — остеокальцина и β -cross-laps (рис. 1, 2). Напомним, что выбор данного бисфосфоната обусловлен тем, что на сегодняшний день это самый мощный из доступных в клинической практике ингибиторов костной резорбции, активно применяющихся для лечения метастазов РПЖ в кости.

Поскольку бисфосфонаты в первую очередь подавляют костную резорбцию, именно показатели костного обмена должны реагировать на лечение [11], тем более что по сравнению с другими объективными данными (результаты остеосцинтиграфии, денситометрии) они быстрее всего изменяются. На сегодняшний день ввиду малого числа и сложности трактовки данных применение биохимических маркеров костного метаболизма в мониторинге больных, получающих лечение бисфосфонатами, не имеет рекомендательного характера [12].

¹Здесь и далее указана медиана, 5-й и 95-й перцентиль.

Медиана выживаемости пациентов с нормальным уровнем остеокальцина составила 9 мес, повышенный его уровень сопровождался увеличением выживаемости ($p=0,22$). По нашим данным, увеличение выживаемости отмечено при повышении маркера костеобразования $>42,1$ нг/мл¹ [13].

Средний срок наблюдения и лечения пациентов с исходным уровнем остеокальцина от 26,1 до 42,1 нг/мл составил 24 мес, а при повышении его $>42,1$ нг/мл — 36 мес.

Медиана выживаемости при исходно нормальном уровне маркера костной резорбции составила 7 мес, при его повышении $>0,88$ нг/мл — 12 мес, а при уровне от 0,3 до 0,88 нг/мл — 18 мес. Различие между группами было статистически значимым ($p=0,0001$).

Применение Зометы на фоне стандартных показателей костного обмена — нормальном уровне остеокальцина и β -cross-laps — медиана выживаемости составляет 7—8 мес. При повышении маркера костеобразования выживаемость увеличивается. При умеренном повышении костной резорбции, по нашим наблюдениям, до 0,88 нг выживаемость возрастает, а при прогрессировании этого процесса — резко падает.

Необходимо отметить, что в циклическом процессе обновления костной ткани обе составляющие — костеобразование и резорбция — тесно связаны, однако преобладание одной из них оказывало влияние на выживаемость, особенно на фоне использования самого мощного на сегодняшний день ингибитора костной резорбции — золедроновой кислоты.

Таким образом, применение Зометы обосновано у больных РПЖ с метастазами в кости. Следует помнить о реакции костного метаболизма на опухолевый процесс. Это может быть выраженное повышение обменных процессов в ответ на

появление метастазов или полное отсутствие каких-либо изменений. Исследование маркеров костного обмена позволит уточнить это состояние.

В наших наблюдениях применение Зометы в качестве ингибитора костной резорбции на фоне умеренных изменений активности резорбтивных процессов в кости сопровождалось наибольшей выживаемостью. Отсутствие реакции костной ткани или неконтролируемое повышение резорбции позволяет в первую очередь уменьшить симптомы поражения скелета метастазами.

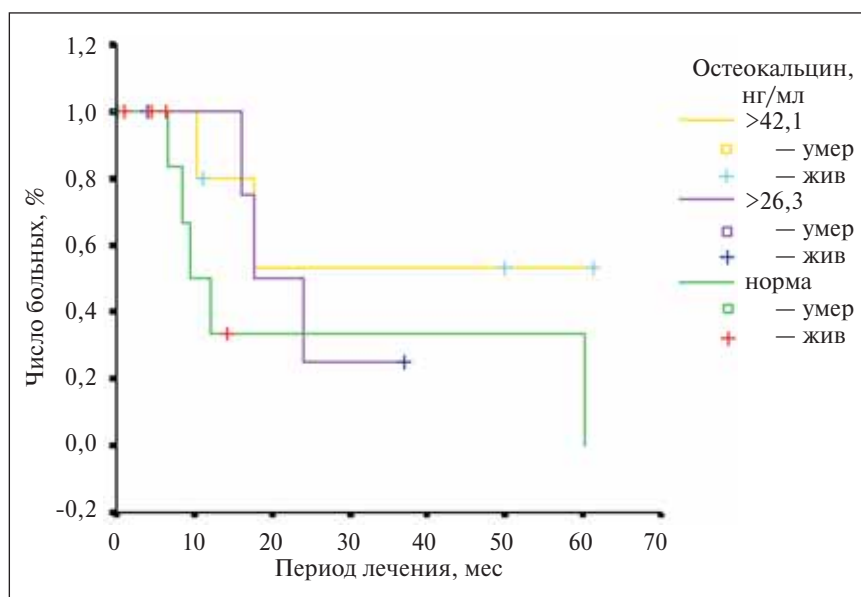


Рис. 1. Уровень остеокальцина и выживаемость больных диссеминированным РПЖ на фоне лечения золедроновой кислотой

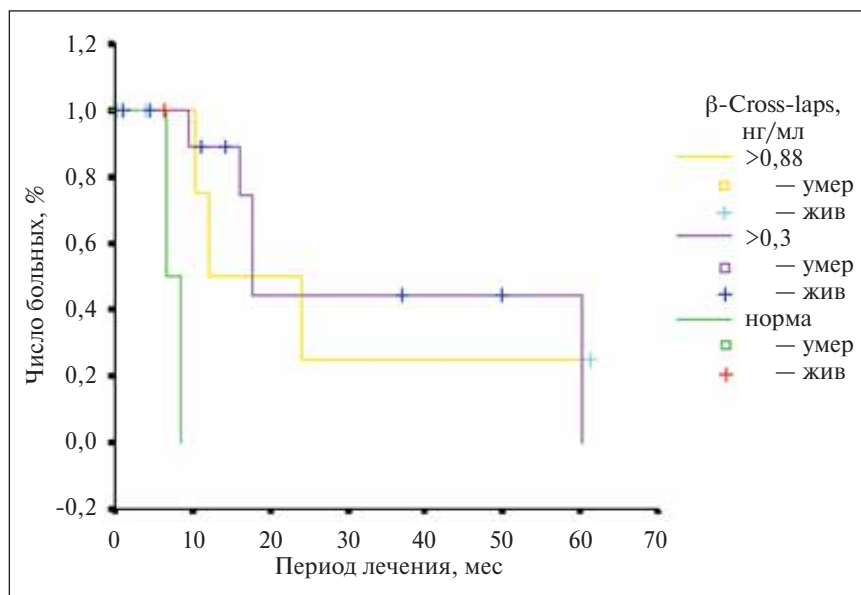


Рис. 2. Уровень β -cross-laps и выживаемость больных диссеминированным РПЖ на фоне лечения золедроновой кислотой

¹Применен критерий регрессии Кокса.

Литература

1. Оха У.К., Логью Дж. Рак простаты. М.: Рид Элсивер, 2009.
2. Мазо Е.Б., Григорьев М.Э., Конорев В.А. Диагностическая и прогностическая ценность маркеров костного метаболизма в мониторинге больных раком предстательной железы, получающих гормональную терапию. В сб.: Материалы 2-го Конгресса РООУ. М., 2007.
3. Беневоленская Л.И. Бисфосфонаты и остеопороз. В кн.: Руководство по остеопорозу. Под ред. Л.И. Беневоленской. М.: БИНОМ. Лаборатория знаний, 2003.
4. Russell R.G., Croucher P.I., Rogers M.J. Bisphosphonates: pharmacology, mechanisms of action and clinical uses. *Osteoporos Int* 1999;9(Suppl 2): 66—80.
5. Кушлинский Н.Е., Любимова Н.В. Бисфосфонаты в лечении метастазов рака предстательной железы в кости. В кн.: Рак предстательной железы. Под ред. Н.Е. Кушлинского, Ю.Н. Соловьева, М.Ф. Трапезниковой. М.: РАМН, 2002.
6. Body J.J., Lortholary A., Romieu G. et al. A dose-finding study of zoledronate in hypercalcemic cancer patients. *J Bone Miner Res* 1999;14(9):1557—61.
7. Lipton A., Theriault R.L., Hortobagyi G.N. et al. Pamidronate prevents skeletal complications and is effective palliative treatment in women with breast carcinoma and osteolytic bone metastases: long term follow-up of two randomized, placebo-controlled trials. *Cancer* 2000;88(5):1082—90.
8. Migliorati C.A., Siegel M.A., Elting L.S. Bisphosphonate-associated osteonecrosis: a long-term complication of bisphosphonate treatment. *Lancet Oncol* 2006;7(6):508—14.
9. Матвеев Б.П., Карякин О.Б., Матвеев В.Б. и др. Зомета в лечении больных распространенным раком предстательной железы (результаты Российского многоцентрового исследования). *Совр онкол* 2004;6(3).
10. Hillner B.E., Ingle J.N., Chlebowski R.T. et al. Update on the role of bisphosphonates and bone health issues in women with breast cancer. *J Clin Oncol* 2003;21(21):4042—57.
11. Brown J.E., Cook R.J., Major P. et al. Bone turnover markers as predictors of skeletal complications in prostate cancer, lung cancer, and other solid tumors. *J Natl Cancer Inst* 2005;97(1): 59—69.
12. Kyle R.A., Yee G.C., Somerfield M.R. et al. Clinical practice guideline update on the role of bisphosphonates in multiple myeloma. *J Clin Oncol* 2007;25(17): 2464—72.
13. Герасимов А.Н. Медицинская статистика. М.: МИА, 2007.

Анализ концентрации остазы в сыворотке крови больных раком предстательной железы

Поддержано грантом РФНФ № 08-06-00262а

М.Э. Григорьев¹, В.Б. Матвеев², В.А. Конорев¹, А.А. Аксенов³, А.Д. Рыжков²

¹Кафедра урологии ГОУ ВПО РГМУ Росздрава; ²ГУ РОНЦ им. Н.Н. Блохина РАМН;

³кафедра онкологии ФУВ ГОУ ВПО РГМУ Росздрава, Москва

ANALYSIS OF SERUM OCTASE CONCENTRATIONS IN PATIENTS WITH PROSTATE CANCER
Supported by Russian Humanitarian Research Foundation Grant № 08-06-00262a

M.E. Grigoryev¹, V.B. Matveyev², V.A. Konorev¹, A.A. Aksenov³, A.D. Ryzhkov²

¹Department of Urology, Russian State University Medical University, Russian Agency for Health Care;

²N.N. Blokhin Russian Cancer Research Center, Russian Academy of Medical Sciences;

³Department of Oncology, Russian State Medical University, Russian Agency for Health Care, Moscow

Objective: to estimate the diagnostic value of octase in patients with prostate cancer (PC) to detect whether they have metastases to the skeleton.

Subjects and methods. To examine the impact of PC on the serum level of octase, the study included 58 PC patients who had received various treatment modalities and 8 control males without PC.

Results. Higher serum octase concentrations in PC patients receiving the maximum androgenic blockade allow one to suspect metastatic progression of a tumor to the skeleton, which necessitates osteoscintigraphy in these patients.

Discussion. The findings lead to the conclusion that octase may be used in the screening of PC patients receiving antiandrogen therapy in order to predict whether there will be bone metastases.

Key words: prostate cancer, metastases to the skeleton, octase