

Профилактика расстройств мочеиспускания после HIFU-терапии рака предстательной железы

А.Ю. Шестаев¹, В.В. Протошак¹, Л.М. Синельников¹, В.А. Кардиналова¹, Р.А. Елоев²

¹Клиника урологии ФГБВОУ ВПО «ВМА им. С.М. Кирова» Минобороны России;

²ГБ № 40, Санкт-Петербург

Контакты: Виктория Александровна Кардиналова vkardinalova@mail.ru

Цель исследования — определение факторов развития дизурии и ее профилактика у больных раком предстательной железы (РПЖ) после лечения высокоинтенсивным фокусированным ультразвуком (HIFU).

Материалы и методы. В клинике урологии ВМА им. С.М. Кирова в период с сентября 2008 по июнь 2013 г. выполнены сеансы HIFU на аппарате Ablatherm (EDAP, Франция) 98 пациентам. Всем больным проводилась трансуретральная резекция (ТУР) предстательной железы (ПЖ) с целью уменьшения объема обрабатываемой при процедуре абляции ткани. Пациенты были разделены на 2 группы: в 1-й (n = 29) ТУР ПЖ выполнена за 3 дня до HIFU, во 2-й (n = 69) ТУР выполнена за 1 мес до основной операции. Каждая из групп была разделена на 2 подгруппы — в одной после ультразвуковой абляции был установлен уретральный катетер сроком на 10 сут, в другой — накладывалась эпицистостома с последующим перекрытием ее на 3-и сутки после абляции и самостоятельным мочеиспусканием. Оценивалась частота развития расстройств мочеиспускания в послеоперационном периоде по субъективным (жалобы, дневник мочеиспускания, IPSS) и объективным (урофлоуметрия, ультразвуковое исследование малого таза с определением уровня остаточной мочи) критериям.

Результаты. У пациентов, которым ТУР ПЖ выполняли за 1 мес до HIFU-терапии, недержание мочи I–II степени и стриктура простатического отдела уретры возникали значительно реже, чем у пациентов, которым ТУР была выполнена за 3 дня до основной операции. При выполнении ТУР за 3 дня до HIFU-терапии и наложении эпицистостомы недержание мочи и стриктура простатического отдела уретры возникали в 2 раза чаще, чем при установке уретрального катетера. При ТУР ПЖ за 1 мес значимого различия в количестве возникших осложнений в зависимости от вида дренирования мочевого пузыря не выявлено.

Выводы. Короткий промежуток между выполнением ТУР и HIFU-терапии при РПЖ увеличивает вероятность возникновения дизурических явлений в послеоперационном периоде. Оптимальный срок выполнения ТУР перед HIFU — 1 мес.

Ключевые слова: рак предстательной железы, HIFU-терапия, трансуретральная резекция, расстройства мочеиспускания

Prevention of dysuria after HIFU therapy for prostate cancer

A.Yu. Shestaev¹, V.V. Protoshchak¹, L.M. Sinelnikov¹, V.A. Kardinalova¹, R.A. Yeloev²

¹Clinic of Urology, S.M. Kirov Military Medical Academy, Ministry of Defense of Russia, Saint Petersburg;

²City Hospital Forty, Saint Petersburg

Objective: to identify factors for the development of dysuria and its prevention in patients with prostate cancer (PC) after high-intensity focused ultrasound (HIFU) therapy.

Subjects and methods. In September 2008 to June 2013, the Clinic of Urology, S.M. Kirov Military Medical Academy, treated 98 patients, by performing HIFU sessions on an Ablatherm apparatus (EDAP, France). All the patients underwent transurethral resection of the prostate (TURP) to reduce the volume of the ablated tissue. The patients were divided into 2 groups: 1) 29 patients underwent TURP 3 days before HIFU therapy; 2) 69 did this 1 month before major surgery. Each group was divided into 2 subgroups: 1) after ultrasound ablation, a urethral catheter was inserted for 10 days; 2) epicystostoma was applied, followed by its overlapping on day 3 postablation and spontaneous urination. The postoperative incidence of dysuria was estimated from subjective (complaints, voiding diary, and International Prostate Symptom Score) and objective (uroflowmetry, small pelvic ultrasonography with determination of residual urine volume) criteria.

Results. In the patients who had undergone TURP one month before HIFU therapy, grades I–II urinary incontinence and urethral prostatic stricture occurred much less infrequently than in those who had undergone this maneuver 3 days prior to major surgery. Urinary incontinence and urethral prostatic stricture occurred 2-fold more frequently after TURP being carried out 3 days before HIFU therapy than after the urethral catheter being inserted. TURP performed one month before HIFU therapy showed no great difference in the incidence complications regardless of the type of bladder drainage.

Conclusion. The short interval between TURP and HIFU therapy for PC increases the risk of postoperative dysuric events. The optimal time to perform TURP prior to HIFU therapy is 1 month.

Key words: prostate cancer, high-intensity focused ultrasound therapy, transurethral resection, dysuria

Введение

В настоящее время в мире отмечается значительный рост заболеваемости раком предстательной железы (РПЖ), достигающий в среднем 3 % в год. В структуре онкологической смертности у мужчин в России, как и во многих экономически развитых странах, РПЖ занимает 2-е место [1].

В нашей стране в 2010 г. на учете состояло 107 942 больных РПЖ. Прирост за 10 лет (2000–2010 гг.) составил 155 % [2]. При этом 44,8 % вновь выявленных заболеваний приходилось на долю локализованного РПЖ (I–II стадии). В конце 2009 г. летальность от РПЖ в РФ составляла 8,9 % (по сравнению с 2003 г. – 17,5 %) [3]. Кроме традиционных методов лечения РПЖ (радикальная простатэктомия – РПЭ, дистанционная лучевая терапия – ДЛТ) все большее распространение получают такие лечебные технологии, как высокоинтенсивная фокусированная ультразвуковая (УЗ) абляция (HIFU), брахитерапия и криодеструкция. Их преимущества по сравнению с общепринятой терапией очевидны: это малоинвазивность и, как следствие, более короткий срок госпитализации и реабилитации пациентов. Современные и высокотехнологичные методы лечения локализованного РПЖ – фокусированная УЗ-абляция и брахитерапия – нашли широкое клиническое применение у больных РПЖ [4, 5]. Немалое число исследований посвящено анализу эффективности этих методик, безрецидивной выживаемости (БРВ), показаниям к применению. Однако имеется недостаточно сведений о побочных эффектах и методах их профилактики [6].

HIFU-терапия является классическим примером малоинвазивного метода лечения РПЖ. Стратегия проведения HIFU менялась на протяжении ряда лет по мере поступления новых данных об эффективности метода и его осложнениях. За прошедшие годы сформировалось несколько подходов к проведению HIFU-терапии: монотерапия HIFU, которая активно применялась в первые 4 года существования данного метода лечения; одновременное выполнение трансуретральной резекции (ТУР) предстательной железы (ПЖ) и сеанса HIFU-терапии в рамках одного вмешательства; последовательное выполнение HIFU-терапии через 4 нед после проведения ТУР ПЖ. Последние 2 подхода обусловлены высокой частотой (около 35 %) обструктивных осложнений HIFU-терапии из-за отторжения некротизированной ткани.

ТУР уменьшает объем ПЖ, что делает последующую HIFU-терапию более удобной и радикальной. Также применение HIFU после ТУР ПЖ имеет значительные преимущества, которые проявляются в уменьшении надир-простатспецифического антигена (ПСА) после УЗ-абляции до 0,1–0,2 нг/мл по сравнению с 0,5–1,0 нг/мл при монотерапии [7].

Наиболее часто описываемым побочным эффектом HIFU-терапии является длительная задержка мочи. С целью сокращения времени экспозиции уретрального катетера и снижения частоты осложнений проводились исследования комбинации ТУР ПЖ и HIFU. Проведена серия наблюдений, включавшая 300 больных локализованным РПЖ, подвергнутых одномоментной ТУР ПЖ и HIFU под спинальной или общей анестезией. В 250 случаях применяли 1 сеанс, в 50 – 2 сеанса HIFU в течение 1 лечебной сессии. Средняя продолжительность комбинированной процедуры составила 2 ч 48 мин. Уретральный катетер удаляли на 3-и сутки, средняя продолжительность госпитализации составила 5 дней. При среднем сроке наблюдения в 6 мес отрицательные результаты биопсии зарегистрированы в 80 % наблюдений, медиана уровня ПСА была равна 0,9 нг/мл. После лечения средняя сумма баллов по международной шкале симптомов заболеваний ПЖ составила 6,7 по сравнению с 7,5 до операции. Эректильная функция осталась сохраненной у 73 % больных, у которых на дооперационном этапе она не была нарушена [8]. Хорошие результаты комбинированного применения HIFU и ТУР ПЖ подтверждены в исследовании, включившем 271 больного локализованным РПЖ с исходным уровнем ПСА < 15 нг/мл. В данной серии наблюдений 96 пациентов (1-я группа) получили только HIFU-терапию, 175 (2-я группа) – комбинированное лечение (HIFU и ТУР ПЖ). Средняя масса удаленной ткани железы составила 15,7 г (2–110 г, медиана – 12,5 г). В удаленных тканях опухоль обнаружена в 51,6 % наблюдений. Средний срок наблюдения за больными составил $18,7 \pm 12,1$ мес в группе, получавшей только HIFU, и $10,9 \pm 6,2$ мес после комбинации HIFU и ТУР ПЖ. Гистологические результаты в группах были одинаковы: отрицательные результаты биопсии после лечения получены у 87,7 % пациентов в 1-й и у 81,6 % больных во 2-й группе, разница результатов недостоверна. Медиана минимального значения ПСА в обеих группах равна 0,0 нг/мл. Средняя продолжительность отведения мочи цистостомическим дренажем составила 40 дней после HIFU-терапии и 7 дней после HIFU в сочетании с ТУР ПЖ. Данное исследование наглядно продемонстрировало преимущество комбинированного лечения перед HIFU в монорежиме [9, 10]. Однако HIFU-терапия в сочетании с ТУР ПЖ ассоциирована с определенными осложнениями. Наиболее распространенными являются стрессовое недержание мочи I и II степени, инфравезикальная обструкция и стриктура простатического отдела уретры. Тяжелое недержание мочи и уретроректальный свищ в настоящее время регистрируются редко, особенно при грамотном отборе пациентов с соблюдением всех критериев включения, таких как толщина стенки прямой

кишки не менее 6 мм и отсутствие анатомических аномалий прямой кишки.

Цель исследования – определение и профилактика факторов, предрасполагающих к возникновению расстройств мочеиспускания у больных РПЖ после HIFU-терапии в сочетании с ТУР ПЖ.

Материалы и методы

В клинике урологии ВМА им. С.М. Кирова в период с сентября 2008 по июнь 2013 г. выполнены сеансы HIFU-терапии 98 пациентам. Критериями включения пациентов в исследование служили локализованный РПЖ стадии T1–2N0M0 и местно-распространенная аденокарцинома стадии T3aN0M0 (см. рисунок). Всем больным проводилось клиническое обследование, включавшее сбор анамнеза, клинический анализ крови и мочи, биохимический анализ крови, посев мочи на флору и чувствительность к антибиотикам, коагулограмму, концентрацию ПСА в сыворотке крови, пальцевое ректальное исследование и УЗ-сканирование ПЖ, органов брюшной полости и забрюшинного пространства, трансректальную мультифокальную биопсию железы, магнитно-резонансную томографию малого таза и остеосцинтиграфию. Всем пациентам проводилась ТУР ПЖ с целью уменьшения объема обрабатываемой при процедуре абляции ткани. Характеристики пациентов были следующие: медиана возраста – 66,2 (48–73) года, меди-

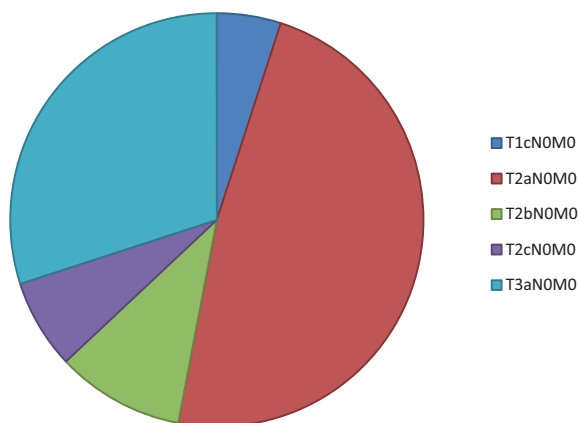
ана объема ПЖ до ТУР – 39,5 (20–81) см³, медиана объема ПЖ после ТУР – 22,8 (15–36) см³, медиана объема остаточной мочи – 44,6 (10–76) мл/с, медиана уровня ПСА – 8,8 (0,8–19,3) нг/мл, число пациентов с положительным посевом мочи (рост микроорганизмов в концентрации ≥ 10⁵ КОЕ/мл) – 45, число пациентов с отрицательным посевом мочи (рост микроорганизмов отсутствовал) – 53.

Пациенты были разделены на 2 группы. Первую группу составили 29 мужчин, которым ТУР ПЖ была выполнена за 3 дня до применения HIFU. Во 2-й группе, включавшей 69 больных, ТУР была выполнена за 1 мес до основной операции. Каждая из групп была разделена на 2 подгруппы – в одной после УЗ-абляции был установлен уретральный катетер сроком на 10 сут, во 2-й – накладывалась эпицистостома с последующим перекрытием ее на 3-и сутки после абляции и самостоятельным мочеиспусканием.

В послеоперационном периоде все пациенты получали следующую схему медикаментозной терапии: α-адреноблокатор (тамсулозин, 0,4 мг/сут), фторхинолоны (ципрофлоксацин, 500 мг 2 раза в сутки) до 10 дней, нестероидные противовоспалительные средства (диклофенак 50 мг, ректальные свечи) до 5 дней.

Результаты

В послеоперационном периоде у пациентов возникли следующие осложнения: недержание мочи I и II степени – у 9 (9,2 %), стриктура простатического отдела уретры – у 4 (4,1 %), инфравезикальная обструкция – у 8 (8,2 %) больных. В 1-й группе стрессовое недержание мочи отмечено у 5 (17,2 %) мужчин, стриктура простатического отдела уретры – у 3 (10,3 %), инфравезикальная обструкция – у 2 (6,9 %). Во 2-й группе в 5,8 % случаев было недержание мочи, в 1,4 % наблюдений – стриктура простатического отдела уретры, инфравезикальная обструкция возникла у 8,7 % обследованных больных. Следовательно, у пациентов, которым ТУР ПЖ выполняли за 1 мес до HIFU-терапии, инконтиненция и стриктура простатического отдела уретры возникали значительно реже, чем у пациентов, которым ТУР была выполнена за 3 дня до основной операции (табл. 1).



Распределение пациентов по стадиям (TNM)

Таблица 1. Сравнительная оценка возникновения осложнений в зависимости от сроков выполнения ТУР

Группа пациентов по срокам выполнения ТУР	Всего	Осложнения			Без осложнений
		недержание мочи (I–II степени)	стриктура простатического отдела уретры	инфравезикальная обструкция	
За 3 дня до HIFU-терапии, n (%)	29 (29,6)	5 (17,2)	3 (10,3)	2 (6,9)	19 (65,6)
За 1 мес до HIFU-терапии, n (%)	69 (70,4)	4 (5,8)	1 (1,4)	6 (8,7)	58 (84,1)

Таблица 2. Сравнительная оценка возникновения осложнений в зависимости от метода дренирования МП

Группа пациентов по срокам выполнения ТУР и по методу дренирования	Всего	Осложнения		
		недержание мочи (I–II степени)	стриктура простатического отдела уретры	инфравезикальная обструкция
За 3 дня до HIFU-терапии:				
Уретральный катетер после HIFU, n (%)	16 (55,2)	2 (12,5)	1 (6,3)	0
Эпицистостома, n (%)	13 (44,8)	3 (23,1)	2 (15,4)	2 (15,4)
За 1 мес до HIFU-терапии:				
Уретральный катетер после HIFU, n (%)	39 (56,5)	2 (5,1)	0	3 (7,7)
Эпицистостома, n (%)	30 (43,5)	2 (6,7)	1 (3,3)	3 (10,0)

Сравнительный анализ методов дренирования мочевого пузыря (МП) показал следующее (табл. 2). В 1-й группе при установке уретрального катетера недержание мочи наблюдалось у 2 (12,5 %) мужчин, стриктура простатического отдела уретры – у 1 (6,3 %), инфравезикальной обструкции не наблюдалось ни у одного пациента. При наложении эпицистостомы в 23,1 % случаев было стрессовое недержание мочи, в 15,4 % наблюдений – стриктура простатического отдела уретры, инфравезикальная обструкция возникла у 15,4 % обследованных больных. Во 2-й группе при установке уретрального катетера инконтиненция I и II степени была у 2 (5,1 %) мужчин, стриктура простатического отдела уретры не отмечена ни у одного пациента, инфравезикальная обструкция возникла у 3 (7,7 %). При наложении эпицистостомы в 6,7 % случаев отмечалось недержание мочи, в 3,3 % наблюдений – стриктура простатического отдела уретры, инфравезикальная обструкция возникла у 3 % обследованных больных. Из полученных данных видно, что при выполнении ТУР за 3 дня до HIFU-терапии при наложении эпицистостомы недержание мочи и стриктура простатического отдела уретры возникают в 2 раза чаще, чем при установке уретрального катетера. При ТУР ПЖ за 1 мес значительного различия в количестве возникших осложнений в зависимости от вида дренирования МП не выявлено (см. табл. 2).

Обсуждение

В нашем исследовании всем пациентам проводилась ТУР ПЖ. Стриктура уретры и склероз шейки МП (ПЖ) – наиболее частые осложнения отдаленного периода, возникающие у 2–10 % больных, перенесших ТУР ПЖ. Основными причинами данных осложнений являются механическая травма, электротравма и воспалительный процесс. Недержание мочи после ТУР диагностируется у 0,5–2 % пациентов и развивается или вследствие ятрогенной травмы «наружного сфинктера» МП, или в результате периуретрального фиброза, возникающего при перфорации дистальных отделов капсулы ПЖ и экстравазации ирригационного

раствора. После операции в простатическом отделе уретры имеется раневая поверхность. Как и любая рана, она подвержена большому риску присоединения инфекции. В патогенетическом плане развитие стриктуры уретры проходит несколько стадий: повреждение уретерия и нарушение целостности слизистой оболочки, образование мочевых затеков, наложение вторичной инфекции, пролиферация и грануляция тканей, приводящая в итоге к рубцово-склеротическим процессам.

За промежуток времени в 1 мес после ТУР исчезает воспалительный процесс, происходит относительное заживление раневой поверхности (которая находится в непосредственной близости от сфинктера МП), и при HIFU-терапии происходит термическое воздействие уже не на свежетравмированную ткань в отличие от ТУР за 3 дня, соответственно, снижается риск возникновения дизурических явлений в послеоперационном периоде. Дренирование МП является неотъемлемой частью при HIFU-терапии, так как имеет место обструкция нижних мочевых путей вследствие отека ПЖ. Почти у половины исследованных нами больных в предоперационном периоде имелся положительный посев мочи. Уретральный катетер механически предохраняет простатический отдел уретры от попадания инфицированной мочи на раневую поверхность после ТУР, тем самым снижается риск возникновения осложнений.

Заключение

Таким образом, применение HIFU для лечения больных РПЖ вызывает значительное количество расстройств мочеиспускания. Наиболее распространенными являются стрессовое недержание мочи I и II степени, инфравезикальная обструкция и стриктура простатического отдела уретры.

Короткий промежуток между выполнением ТУР ПЖ и HIFU-терапии увеличивает вероятность возникновения дизурических явлений в послеоперационном периоде. Оптимальный срок выполнения ТУР перед HIFU-терапией – 1 мес.

Л И Т Е Р А Т У Р А

1. Boyle P., Ferlay J. Cancer incidence and mortality in Europe 2004. *Ann Oncol* 2005;16:481–8.
2. Чиссов В.И., Русаков И.Г. Заболеваемость раком предстательной железы в Российской Федерации. *Экспер и клин урология* 2011;2–3:6–7.
3. Аполихин О.И., Сивков А.В., Бешлиев Д.А. и др. Анализ урологической заболеваемости в Российской Федерации в 2002–2009 годах по данным официальной статистики. *Экспер и клин урология* 2011;1:4–10.
4. Potters L., Morgenstern C., Calugaru E. et al. 12-year outcomes following permanent prostate brachytherapy in patients with clinically localized prostate cancer. *J Urol* 2008;179(5 Suppl):20–4.
5. Thuroff S., Chaussy C. Evolution and outcomes of 3 MHz High intensity focused ultrasound therapy for localized prostate cancer over 15 years. *J Urol* 2013;190(2):702–10.
6. Хаметов Р.З. Ультразвуковая абляция и брахитерапия при лечении рака предстательной железы. Автореф. дис. ... канд. мед. наук. Саратов, 2013.
7. Шосси К. Мировой опыт HIFU-терапии РПЖ. *Экспер и клин урология* 2011;2–3:44–7.
8. Thuroff S., Chaussy C. High-intensity focused ultrasound: complications and adverse events. *Mol Urol* 2011;4:183–7.
9. Gelet A., Chapelon J.Y., Poissonnier L. et al. Local recurrence of prostate cancer after external beam radiotherapy: early experience of salvage therapy using high-intensity focused ultrasonography. *Urology* 2004;63:625–9.
10. Deamaley D.P., Hall E., Lawrence D. et al. Phase III pilot study of dose escalation using conformal radiotherapy in prostate cancer: PSA control and side effects. *Br J Cancer* 2011;92:488–98.