

# Случай лечения пациента с синхронным двусторонним почечно-клеточным раком и одновременным метастатическим поражением обоих надпочечников.

## Клиническое наблюдение

В.Р. Латыпов, Г.Ц. Дамбаев, О.С. Попов, В.Н. Латыпова

ГБОУ ВПО «Сибирский ГМУ» Минздрава России, Томск

Контакты: Виктор Равильевич Латыпов [alina@mail.tomsknet.ru](mailto:alina@mail.tomsknet.ru)

Двусторонний синхронный рак почки (РП) встречается в 1,4 % случаев. Вероятность двустороннего метастазирования в надпочечники при РП составляет менее 0,5 %. В клиническом наблюдении представлен случай двустороннего синхронного РП и одновременного метастатического поражения обоих надпочечников. Пациент 55 лет госпитализирован в урологическое отделение клиники общей хирургии СибГМУ с явлениями гематурии и анемии. Выявлен синхронный двусторонний РП с одновременным двусторонним поражением надпочечников. Проведено последовательное хирургическое лечение: радикальная нефрэктомия (с удалением надпочечника) справа, через 3 мес — адrenaлэктомия и резекция почки слева. Во всех удаленных органах опухоль имеет строение почечно-клеточного рака (ПКР), светлоклеточный вариант. Справа — метастатическое поражение лимфатических узлов ворот почки. В послеоперационном периоде — заместительная гормональная терапия надпочечниковой недостаточности, курс иммунотерапии, 3 курса таргетной терапии препаратами сорафениб и сунитиниб (с интервалом 0,5–2 года), инсулинотерапия по поводу впервые выявленного сахарного диабета. Длительность наблюдения составила 6,2 года. К моменту описания наблюдения пациент жив, генерализация опухолевого процесса с обширным опухолевым поражением единственной почки. Назначена терапия сунитинибом.

**Ключевые слова:** почечно-клеточный рак, синхронный рак почек, метастатическое поражение надпочечников, первичная надпочечниковая недостаточность, таргетная терапия

### A case of treatment in a patient with synchronous bilateral renal cell carcinoma and simultaneous metastatic involvement of both adrenal glands: Clinical observation

V.R. Latypov, G.Ts. Dambaev, O.S. Popov, V.N. Latypova

Siberian State Medical University, Ministry of Health of Russia, Tomsk

Synchronous bilateral renal cell carcinoma occurs in 1.4 % of cases. The probability of bilateral adrenal metastases from renal cell carcinoma is less than 0.5 %. The clinical observation presents a case of synchronous bilateral renal cell carcinoma and simultaneous metastatic involvement of both adrenal glands. A 55-year-old male patient was admitted with the signs of hematuria and anemia to the Unit of Urology, Clinic of General Surgery, Siberian State Medical University. He was found to have synchronous bilateral renal cell carcinoma and simultaneous bilateral adrenal involvement. Sequential surgical treatment — radical nephrectomy (with adrenal gland removal) on the right side and, after 3 months, adrenalectomy and kidney resection on the left side were performed. All the organs removed displayed tumors that proved to be renal cell carcinomas (a clear cell variant). There were lymph node metastases in the right-sided renal portal. Postoperatively, the investigators performed hormone replacement therapy for adrenal insufficiency, an immunotherapy cycle, three cycles of targeted therapy with sorafenib and sunitinib (at an interval of 0.5–2 years), and insulin therapy for new-onset diabetes mellitus. The duration of a follow-up was 6.2 years. When describing the case, the patient was alive and showed a generalized tumorous process with extensive tumor involvement of the solitary kidney. Sunitinib therapy was used.

**Key words:** renal cell carcinoma; synchronous renal carcinoma; metastatic involvement of the adrenal glands; primary adrenal insufficiency; targeted therapy for renal carcinoma

#### Введение

Двусторонний рак почки (РП) встречается у 3,1–4,7 % больных с этим заболеванием. Чаще поражение обеих почек является проявлением генерализованного процесса. Двусторонний синхронный РП (ДСРП) встречается в 1,4 % случаев. С внедрением в практику органосохраняющих операций (ОСО) 5-летняя выжи-

ваемость у пациентов с ДСРП достигает 79 % [1]. По данным Ю. Г. Аляева, среди 81 больного двусторонним РП у 51 пациента был ДСРП, что составило 3,6 % от общего числа пациентов с РП [2]; у других авторов эти показатели достигают 6 % [3, 4]. S. Siemer на основании результатов гистопатологического исследования показал более частую встречаемость хромофобного

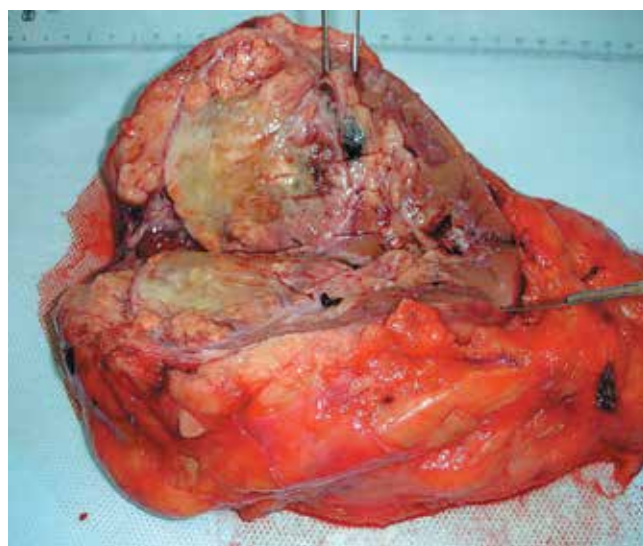
почечно-клеточного рака (ПКР) в случаях ДСРП, что составляет 36 % всех случаев. Риск развития опухоли в контралатеральной почке увеличивается для пациентов младше 55 лет [5]. По мнению Ю. Г. Аляева, наиболее целесообразным в плане лечения ДСРП является поэтапная ОСО с обеих сторон. В зависимости от объема поражения возможно выполнение нефрэктомии с одной стороны и ОСО с другой. Возможен вариант двусторонней нефрэктомии с переводом пациента на хронический гемодиализ, с последующей трансплантацией почки [2, 6]. М. N. Simmons отметил, что для больных с ДСРП общая выживаемость снижалась при наличии опухоли > 7 см ( $p = 0,003$ ). Последовательная хирургия ДСРП имеет 5- и 10-летние онкологические результаты, сопоставимые с таковыми для пациентов с односторонним РП [7, 8].

Вероятность двустороннего метастазирования в надпочечники при РП очень низка и составляет < 0,5 %. R. von Knobloch оценил результаты хирургического лечения РП у 617 пациентов, у 23 (3,7 %) имелись метастатические поражения надпочечников, у 6 из них двустороннее поражение [9]. А. Antonelli анализировал данные 1179 пациентов с РП, у которых частота двустороннего метастатического поражения надпочечников составила 0,2 %. Показаниями к возможной ОСО надпочечников является размер опухоли < 4 см [10]. Опубликованы клинические данные синхронного двустороннего поражения обоих надпочечников [11–17], однако случая ДСРП и одновременно метастатического поражения обоих надпочечников опухолями большого размера в известной литературе не найдено.

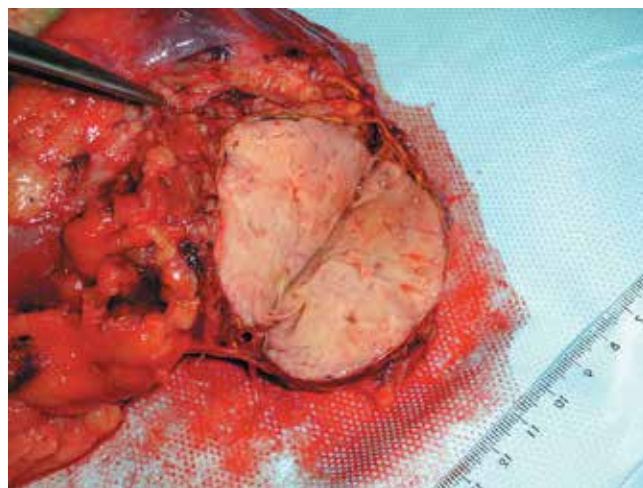
Предлагаем наблюдение из практики урологического отделения клиники общей хирургии СибГМУ.

**Больной Р., 55 лет, поступил в урологическое отделение клиники 28.11.2007 по направлению ЦРБ, где получал лечение по поводу гематурии и анемии тяжелой степени. В момент поступления в отделение состояние больного было стабильное, жалобы на приступы слабости, обильную кровь в моче. Кожные покровы бледные, тургор, эластичность не нарушены. Индекс массы тела 26. Пальпаторно в правом подреберье определяется опухолевидное образование, неподвижное, с четким нижним контуром, безболезненное. Общий анализ крови (ОАК): гемоглобин 95 г/л, эритроциты крови  $3,5 \cdot 10^{12}$ /л. Группа крови – 0 (I) Rh (+). Данные ультразвукового исследования (УЗИ): объемное образование обоих надпочечников, справа с прорастанием в почку; объемное образование нижнего полюса левой почки. С целью определения причины кровотечения выполнена цистоскопия: визуально активная геморрагия из устья правого мочеточника. Данные магнитно-резонансной томографии (МРТ) брюшной полости и забрюшинного пространства: отмечается наличие новообразования правой почки, размерами до  $111 \times 90 \times 73$  мм в поперечнике, в едином кон-**

**гломерате с надпочечником, конгломерат плотно спаян с печенью. В области левого надпочечника объемное новообразование, размерами до  $80 \times 102$  мм в поперечнике. В левой почке параллельно узловое образование до  $32 \times 40$  мм. Согласно результатам рентгенографического исследования легких патологических изменений нет. Лабораторные исследования крови (электролиты крови, уровень гормонов надпочечников), мочи патологических изменений не выявили. Установлен клинический диагноз: ДСРП с T4NxM1. Двустороннее метастатическое поражение надпочечников. Гематурия. Анемия. 04.12.2007 на первом этапе проведена радикальная нефрэктомия справа (с удалением надпочечника). Гистологическое заключение удаленного материала: низкодифференцированный ПКР, светлоклеточный вариант, с поражением прилежащей клетчатки, поражением лимфатических узлов (ЛУ) ворот почки. Правый надпочечник – светлоклеточный рак (рис. 1, 2).**



**Рис. 1.** Макропрепарат: удаленная правая почка с опухолью и прилегающей клетчаткой



**Рис. 2.** Макропрепарат: удаленный правый надпочечник с опухолью, прилегающей клетчаткой и почкой с опухолью

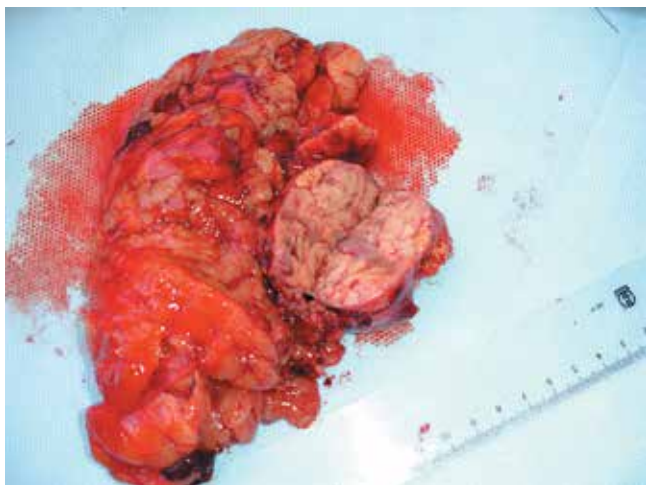

Рис. 3. Макропрепарат — резецированный фрагмент левой почки с опухолью

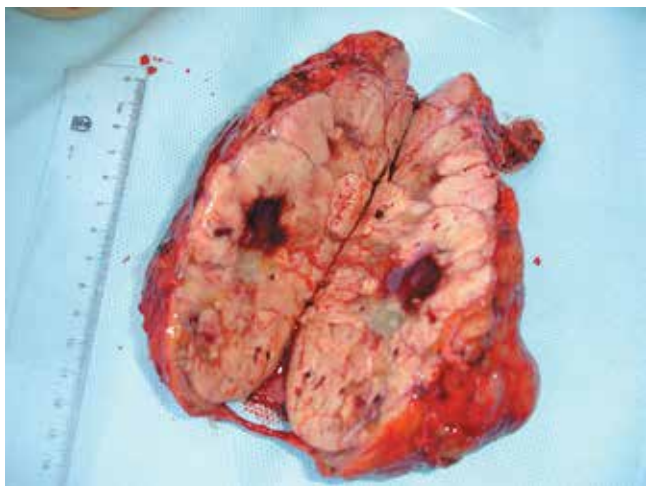


Рис. 4. Макропрепарат: удаленный левый надпочечник с опухолью и прилегающей клетчаткой

В послеоперационном периоде проведена симптоматическая терапия, гематурия прекратилась. В удовлетворительном состоянии больной выписан, назначено амбулаторного лечения. На 2-м этапе оперативного лечения (05.03.2008) проведена адреналэктомия слева, резекция опухоли левой почки. В результате операции больной переведен в состояние первичной надпочечниковой недостаточности. Гистологическое заключение удаленного препарата: опухоль почки, светлоклеточный ПКР с участками эозинофильного строения, левый надпочечник — светлоклеточный рак с участками эозинофильно-клеточного папиллярного строения (рис. 3, 4).

В послеоперационном периоде для коррекции надпочечниковой недостаточности назначена заместительная гормональная терапия (ЗГТ) глюкокортикоидами и минералокортикоидами (гидрокортизон, флудрокортизон). Проведен курс иммунотерапии интерфероном  $\alpha$ -2a в течение 12 нед. Наблюдение эндокринолога с целью коррекции надпочечниковой недостаточности и онколога по месту жительства. Этапное обследование проведено через

2 года — в июле 2010 г. Результаты лабораторных исследований (ОАК, общий анализ мочи (ОАМ), биохимический анализ крови (БАК)) — без отклонений от нормальных показателей. Адренокортикотропный гормон (АКТГ) — 34,3 (8,3–57,8) нг/мл и кортизол — 20,3 нг/мл (норма 50–230 нг/мл); данные УЗИ: диффузные изменения ткани печени. Липоматоз поджелудочной железы. Состояние после нефрэктомии справа. Викарное увеличение левой почки. На рентгенограммах органов грудной клетки: справа в четвертом межреберье, в наддиафрагмальных отделах (S8), слева в проекции язычковых сегментов определяются средние слабоинтенсивные однотипные очерченные очаги, вызывающие подозрение на метастатические очаги. На основании результатов обследования при данном визите пациента выявлены метастатические поражения в правом легком. Назначена таргетная терапия ингибитором рецепторных тирозинкиназ — сорафениб в дозе 800 мг/сут. Через 1 мес лечения отмечены осложнения: ладонно-подошвенный синдром — до II степени кожной токсичности, снижение уровня гемоглобина крови до 100 г/л, уровень тромбоцитов крови —  $180 \cdot 10^9$ /л. Перечисленные нежелательные явления устранены коррекцией дозы сорафениба до 400 мг/сут продолжительностью 28 дней с назначением местного лечения. Суммарная продолжительность курса лечения составила 3 мес. Осмотр через 6 мес (декабрь 2010 г.). Лабораторные показатели: ОАК, ОАМ, БАК отклонений от нормальных показателей не выявили. АКТГ — 23,6 нг/мл (до 46), кортизол — 20,32 нг/мл. По данным УЗИ — диффузные изменения печени. Киста правой доли печени. Очаговое образование единственной левой почки (рецидив?). КТ органов грудной полости: картина гематогенных метастазов легких. Лимфаденопатия средостения. Четко определяются поражения легких, ЛУ средостения, опухоль единственной левой почки. Продолжен курс лечения сорафенибом в дозе 800 мг/сут. Курс лечения 2 мес (самостоятельно прекратил лечение при развившемся ладонно-подошвенном синдроме). Визит через 1,5 года (апрель 2012 г.). Состояние тяжелое, обусловлено декомпенсированным сахарным диабетом, ранее не диагностированным. Прогрессивное ухудшение состояния отмечено за 4 мес до госпитализации. Лечение в эндокринологическом отделении по поводу сахарного диабета 2-го типа, инсулинозависимая форма. Стабилизация общего состояния. Лабораторные данные без отклонения от нормальных показателей, за исключением БАК, — уровень сахара 11,0 ммоль/л; АКТГ — 20,8 нг/мл (до 46), кортизол — 30,4 нг/мл. УЗИ выявило диффузные изменения печени. Киста правой доли печени. Очаговое образование единственной левой почки, в паренхиме в области экватора определяется гипоехогенное округлое образование с неоднородной внутренней структурой размерами 29 × 43 мм. На рентгенограммах органов грудной клетки — очаговая диссеминация легких. КТ-картина органов грудной полости: множественные гематогенные метастазы в обоих легких. Лечение — ЗГТ глюкокорти-

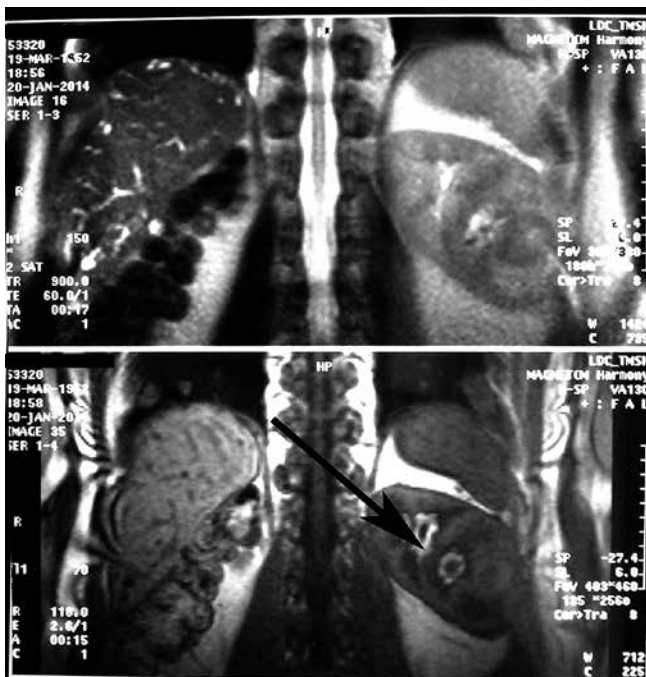


Рис. 5. МРТ забрюшинного пространства. В левой почке опухолевидное образование показано стрелкой

коидами и минералокортикоидами, инсулинотерапия, назначен сунитиниб в суточной дозе 50 мг, 4 нед с перерывом 2 нед. На фоне приема препарата отмечал приступы тошноты, слабости, отсутствие аппетита. Проведено 3 курса приема препарата.

Осмотр в декабре 2012 г. Очагового образования левой почки по результатам УЗИ не выявлено. Визит в январе 2014 г. Проведено обследование: ОАК (скорость

оседания эритроцитов – 22 мм/ч), БАК (отклонений от нормальных показателей не выявлено), кортизол – 140 (138–690) нмоль/л; АКТГ – 15,5 (до 46) пг/мл. МРТ-картина: в паренхиме почки определяются множественные очаговые образования, неоднородные, размерами от 0,9 см до 4,1 × 3,8 × 3,3 см. Образования деформируют наружный контур почки, распространяются на почечную ножку (рис. 5). Скорость клубочковой фильтрации – 65 мл/мин. Подобные по сигнальным характеристикам множественные образования визуализируются в печени, поджелудочной железе, нижних сегментах обеих легких, заднем отрезке левого купола диафрагмы. Определяются увеличенные до 1,4 × 0,8 см парааортальные ЛУ.

На рентгенограммах органов грудной клетки по всем легочным полям с 2 сторон визуализируются множественные мелко- и среднеочаговые тени средней интенсивности, с четкими контурами, однородные, со сгущением в базальных отделах и округлые до 2,5 см тени в латерально-базальных отделах легких. Назначен курс терапии сунитинибом, суточная доза – 50 мг.

Длительность наблюдения за пациентом составила 6,2 года.

Активная хирургическая тактика и адьювантная терапия позволили контролировать опухолевый процесс на фоне ЗГТ первичной надпочечниковой недостаточности, инсулинотерапии сахарного диабета, единственной оперированной левой почки. В настоящее время, несмотря на генерализацию опухолевого процесса, состояние больного удовлетворительное, нет клинически значимых отклонений лабораторных показателей. Пациент ведет активный образ жизни.

## ЛИТЕРАТУРА

1. Клиническая онкоурология. Под ред. Б.П. Матвеева. М., 2011.
2. Аляев Ю.Г., Глыбочко П.В., Григорян З.Г., Газимиев М.А. Органосохраняющие операции при опухоли почки. М.: ГЭОТАР-Медиа, 2009.
3. Rothman J., Crispen P.L., Wong Y.N. et al. Pathologic concordance of sporadic synchronous bilateral renal masses. *Urology* 2008;72(1):138–42.
4. Patel A.R., Lee B.H., Campbell S.C. et al. Bilateral synchronous sporadic renal tumors: pathologic concordance and clinical implications. *Urology* 2011;78(5):1095–9.
5. Siemer S., Uder M., Zell A. et al. Bilateral kidney tumor. Therapy management and histopathological results with long-term follow-up of 66 patients. *Urologe A* 2001;40(2):114–20.
6. Domínguez Domínguez M., Quintero Rodríguez R., Ibáñez Suárez R. et al. Bilateral synchronous renal cell carcinoma. Report of a case. *Actas Urol Esp* 2002;26(10):796–800.
7. Simmons M.N., Brandina R., Hernandez A.F. et al. Management of bilateral synchronous kidney tumors: functional and oncological outcomes. *J Urol* 2010;184(3):865–72.
8. Pahernik S., Cudovic D., Roos F. et al. Bilateral synchronous sporadic renal cell carcinoma: surgical management, oncological and functional outcomes. *BJU Int* 2007;100(1):26–9.
9. von Knobloch R., Schrader A.J., Walthers E.M., Hofmann R. Simultaneous adrenalectomy during radical nephrectomy for renal cell carcinoma will not cure patients with adrenal metastasis. *Urology* 2009;73(2):333–6.
10. Antonelli A., Cozzoli A., Simeone C. et al. Surgical treatment of adrenal metastasis from renal cell carcinoma: a single-centre experience of 45 patients. *BJU Int* 2006;97(3):505–8.
11. Shioi K., Muraoka K., Tomoda T. et al. Bilateral adrenal metastases from renal cell carcinoma: a case report. *Hinyokika Kyo* 2006;52(1):19–21.
12. Rabii R., Joual A., Naciri K. et al. Isolated bilateral adrenal metastasis from renal cancer. Case report. *Ann Urol (Paris)* 1999;33(6–7):418–20.
13. Miyajima A., Hayakawa M., Uwatoko N. et al. A case of renal cell carcinoma with synchronous contralateral adrenal metastasis. *Hinyokika Kyo* 1998;44(2):85–7.
14. Miyamoto S., Higashi H., Okamura K. et al. A case report of renal cell carcinoma with bilateral adrenal metastases. *Hinyokika Kyo* 1997;43(2):127–30.
15. Schomer N.S., Mohler J.L. Partial adrenalectomy for renal cell carcinoma with bilateral adrenal metastases. *J Urol* 1995;153(4):1196–8.
16. Masuda F., Suzuki H., Suzuki M. Bilateral adrenal metastasis from renal cell carcinoma. *Hinyokika Kyo* 1992;38(8):933–5.
17. Yu C.C., Huang J.K., Tzeng W.S. et al. Simultaneous bilateral adrenal metastases from renal cell carcinoma. Surgical implications and review of the literature. *Eur Urol* 1992;22(4):335–8. <http://www.ncbi.nlm.nih.gov/pubmed/1490512>