

Раннее удаление уретрального катетера после экстраперитонеоскопической радикальной простатэктомии

А.К. Носов¹, С.А. Рева^{1, 2}, М.В. Беркут¹, С.Б. Петров^{1, 2}

¹ФГБУ «Национальный медицинский исследовательский центр онкологии им. Н.Н. Петрова» Минздрава России; Россия, 197758 Санкт-Петербург, пос. Песочный, ул. Ленинградская, 68;

²Клиника урологии ФГБОУ ВО «Первый Санкт-Петербургский государственный медицинский университет им. акад. И.П. Павлова» Минздрава России; Россия 197022 Санкт-Петербург, ул. Льва Толстого, 6–8

Контакты: Сергей Александрович Рева sgreva79@mail.ru

Введение. Экстраперитонеальная радикальная простатэктомия (РПЭ) у пациентов с раком предстательной железы используется при отсутствии показаний для выполнения тазовой лимфаденэктомии, т.е. при заболевании низкого и промежуточно-низкого риска. Минимально инвазивные технологии при ее выполнении позволяют осуществить прецизионное формирование везикоуретрального анастомоза и зачастую облегчить течение раннего послеоперационного периода. Тем не менее даже минимально инвазивный подход не позволяет избежать факторов, ухудшающих качество жизни пациентов в послеоперационном периоде, таких как уретральный катетер.

Цель исследования – оценка возможности удаления уретрального катетера в максимально ранние сроки после выполнения РПЭ. **Материалы и методы.** С марта 2017 г. по ноябрь 2018 г. в НМИЦ онкологии им. Н.Н. Петрова 28 пациентам с раком предстательной железы низкого ($n = 22$) и промежуточно-низкого ($n = 6$) риска (согласно критериям NCCN (National Comprehensive Cancer Network)) была проведена экстраперитонеальная лапароскопическая РПЭ. Все операции выполнены одним хирургом (А.К. Носов). Критериями включения в исследование явились локализованный рак предстательной железы, уровень простатического специфического антигена (ПСА) < 10 нг/мл, сумма баллов по шкале Глисона ≤ 7 , ожидаемая продолжительность жизни более 10 лет и предоперационное консультирование пациента (осведомление пациента о раннем удалении уретрального катетера). Все пациенты перед РПЭ полностью удерживали мочу. В ходе вмешательства проводили экстраперитонеальное удаление предстательной железы, семенных пузырьков, во всех случаях выполняли сохранение шейки мочевого пузыря и при наличии показаний (нормальная предоперационная функция по оценке опросника Международного индекса эректильной функции (МИЭФ-5), подходящие онкологические критерии) нервосбережение. Формирование везикоуретрального анастомоза, тщательность и прецизионность которого считались ключевым моментом в возможности раннего удаления уретрального катетера, осуществляли с помощью циркулярного шва нитями V-Loc. После формирования анастомоза его герметичность оценивали введением по устанавливаемому уретральному катетеру Фолея № 20 Ch 150 мл физиологического раствора. Другие мочевые/страховые дренажи не устанавливали. За исключением случаев макрогематурии уретральный катетер удаляли на 1-е сутки послеоперационного периода (< 24 ч) с последующим активным наблюдением за пациентом – субъективная и объективная оценка мочеиспускания (дневник мочеиспусканий, ультразвуковое определение остаточной мочи). Сразу после удаления уретрального катетера назначали ингибиторы ФДЭ-5 (при выполнении нервосберегающей РПЭ) и α -адреноблокаторы. Все пациенты были доступны для 3-месячного наблюдения. В течение наблюдения проводили ежемесячную оценку состояния: анализ опросников IPSS, QoL, уровня ПСА, оценку остаточной мочи, урофлоуметрию.

Результаты. Средний возраст пациентов составил 63 года (52–71 год). Средний уровень ПСА перед проведением РПЭ – 7,6 нг/мл. Во время операции ни у одного пациента не потребовалось выполнения гемотрансфузии или конверсии. Рутинная цистография перед удалением уретрального катетера не выполнялась. Все осложнения раннего послеоперационного периода отнесены к незначительным I, II и IIIa степеням соответственно у 2 (7,2 %), 5 (17,8 %) и 1 (3,6 %) пациента. Связанные с ранним удалением уретрального катетера осложнения включали затек мочи из зоны везикоуретрального анастомоза (у 1 (3,6 %) пациента разрешено повторной установкой катетера и пролонгированной катетеризацией) и обструкцию мочеиспускания (у 4 (14,3 %) пациентов, из них 2 выполнена повторная катетеризация и 2 – троакарная эпицистостомия). На следующий день после удаления катетера (2-й послеоперационный день) были выписаны 22 (78,6 %) пациента. Повторных госпитализаций у больных этой группы не потребовалось. У 6 (21,4 %) пациентов продолжительность госпитализации составила 5–18 дней.

Предоперационное занижение степени дифференцировки отмечено у 9 (32,1 %) пациентов из группы низкого риска и у 1 (3,6 %) больного из группы промежуточно-низкого. В 6 случаях изначально локализованный процесс патоморфологически оценен как местно-распространенный с инвазией в семенные пузырьки ($n = 2$) или с экстрапростатическим распространением ($n = 4$). Все прооперированные пациенты имели уровень ПСА $< 0,2$ нг/мл в течение 90 дней после операции. Послеоперационная оценка показала улучшение функции мочеиспускания и у отдельных пациентов сохранение эректильной функции после выполнения РПЭ с послеоперационным ведением по предложенной методике.

Заключение. Несмотря на развитие хирургической техники и широкое распространение минимально инвазивного подхода в хирургическом лечении рака предстательной железы, единого мнения о сроках удаления уретрального катетера нет. Наши результаты показали, что при адекватном формировании везикоуретрального анастомоза с сохранением шейки мочевого пузыря, ретицевого пространства, при выполнении нервосбережения, тщательном прецизионном формировании анастомоза, обязательном интра- и послеоперационном контроле и у проинформированных пациентов возможно раннее удаление катетера.

Ключевые слова: рак предстательной железы, лапароскопия, радикальная простатэктомия, уретральный катетер

Для цитирования: Носов А.К., Рева С.А., Беркут М.В., Петров С.Б. Раннее удаление уретрального катетера после экстраперитонеоскопической радикальной простатэктомии. *Онкоурология* 2019;15(2):53–63.

DOI: 10.17650/1726-9776-2019-15-2-53-63

Early removal of urethral catheter after endoscopic extraperitoneal radical prostatectomy

A.K. Nosov¹, S.A. Reva^{1,2}, M.V. Berkut¹, S.B. Petrov^{1,2}

¹N.N. Petrov National Medical Research Center of Oncology, Ministry of Health of Russia;
68 Leningradskaya St., Pesochny, Saint Petersburg 197758, Russia;

²Urology Clinic, Pavlov First Saint Petersburg State Medical University, Ministry of Health of Russia;
6–8 L'va Tolstogo St., Saint Petersburg 197022, Russia

Background. Extraperitoneal radical prostatectomy (RP) in patients with prostate cancer is useful when there are no oncological indications to lymph node dissection (e.g. in low and intermediate-low risk of the disease), and allows to perform precise anastomosis and facilitates the early postoperative period. However, even minimally invasive approach does not avoid such factors as a urinary catheter that may disturb patients.

Objective. We assessed the possibility to remove the urinary catheter as early as possible.

Materials and methods. 28 patients with low ($n = 22$) and low-intermediate ($n = 6$) prostate cancer risk (according to NCCN (National Comprehensive Cancer Network) criteria) underwent an extraperitoneal laparoscopic RP from March 2017 to November 2018. All operations were performed by the same surgeon (A. Nosov). The inclusion criteria were the following: localized prostate cancer, prostate specific antigen (PSA) < 10 ng/ml, ISUP group 1–2, life expectancy of more than 10 years and preoperative patient's counseling (awareness about early catheter removal and discharge). All patients were continent before surgery. During surgery, the prostate and seminal vesicles were removed extraperitoneally without peritoneal cavity opening and conversion. Bladder neck sparing was performed in all cases but nerve-vascular bundles were spared according to indication (preoperative International Index of Erectile Function (IIEF), oncological reasons). Vesicourethral anastomosis was performed by two V-Loc circular sutures. No drainage tubes were inserted to control bleeding/urinary leakage. A urinary catheter Foley 20 Fr was inserted into the bladder after anastomosis completion. No other urinary drainage (suprapubic tubes, etc) was used. Anastomosis resistance and completeness were checked at the end of surgery by filling the bladder with 150 ml of saline through the catheter. Except for cases with macroscopic hematuria, urinary catheters were removed on the 1st postoperative day's morning (< 24 hours) with an active followup (daily voiding assessment, pelvic ultrasound and postvoided residual volume assessment) on Day 1. Immediately after the catheter removal, alpha-blockers (for urination alleviation) and PDE-5 inhibitors (in patients with neurovascular sparing) were prescribed. All patients were available for a 3-month follow-up. During the follow-up, a monthly combined assessment was performed, including IPSS, QoL, PSA analysis, pelvic ultrasound and uroflowmetry.

Results. The average patient's age was 63 years (52–71 years). The median preoperative PSA level was 7.6 ng/ml. The intraoperative technique was unremarkable with no blood transfusion or conversion. All early postoperative complications were classified as minor – grade I, II and IIIa in 2 (7.2 %), 5 (17.8 %) and 1 (3.6 %) patients, respectively. Related to the early catheter removal complications included 1 (3.6 %) patient with urinary leakage (resolved by repeated prolonged urinary catheter insertion) and 4 (14.3 %) with urinary obstruction – resolved by single catheterization ($n = 2$), percutaneous suprapubic cystostomy ($n = 2$). No major complications were noticed during the follow-up. Totally, 22 (78.6 %) patients were discharged on the next day after the catheter removal – on the 2nd postoperative day. All discharged patients did not need readmission during the follow-up. Remained 6 (21.4 %) patients stayed at the hospital for 5–18 days. The pathological investigation showed upgrading in 9 (32.1 %) patients with low risk and in 1 (3.6 %) patient with low-intermediate risk. Upstaging to locally advanced forms was noticed in 6 (21.4 %) patients. All patients had the PSA level of < 0.2 ng/ml 30–90 days after surgery.

Postoperative assessment showed improvement in urinary function and erectile function sparing in selected patients, with no compromising functional results due to the early catheter removal.

Conclusion. Despite the common widespread of minimally invasive RP, there is no consensus on the terms of a urinary catheter removal. According to our data, we suggested it might be of some benefit to remove a urinary catheter early in selected and well-informed patients. A thorough vesicourethral anastomosis pursuance, nerve-sparing, bladder neck sparing and Retzius sparing procedure, intra- and postoperative assessment is necessary in all cases.

Key words: prostate cancer, laparoscopy, radical prostatectomy, urinary catheter

For citation: Nosov A.K., Reva S.A., Berkut M.V., Petrov S.B. Early removal of urethral catheter after endoscopic extraperitoneal radical prostatectomy. *Onkourologiya = Cancer Urology* 2019;15(2):53–63.

Введение

Радикальная простатэктомия (РПЭ) уменьшает летальность среди мужчин с клинически локализованным раком предстательной железы (РПЖ) [1].

Экстраперитонеальный доступ широко используется при заболевании низкого и промежуточно-низкого риска, при отсутствии показаний для выполнения тазовой лимфаденэктомии [2]. Минимально инвазивные

технологии позволяют осуществить прецизионное формирование везикуоуретрального анастомоза (ВУА) и зачастую облегчить течение послеоперационного периода, снизить частоту осложнений как в раннем (частоту подтекания мочи из области анастомоза), так и позднем (частоту стриктур анастомоза) послеоперационном периоде [3]. Тем не менее даже минимально инвазивный подход не позволяет избежать факторов, ухудшающих качество жизни пациентов в послеоперационном периоде, таких как уретральный катетер [4]. Одной из возможностей облегчить это состояние является раннее удаление уретрального катетера [5]. Другие авторы предлагают использование надлобкового дренажа [6]. В то же время процессы заживления раны и формирования анастомоза оставляют беспокойство относительно безопасного течения послеоперационного периода [7].

Цель исследования — оценка возможности удаления уретрального катетера в максимально ранние сроки после выполнения РПЭ.

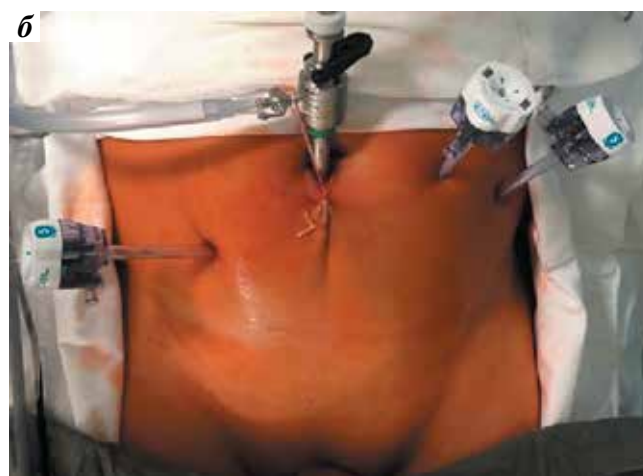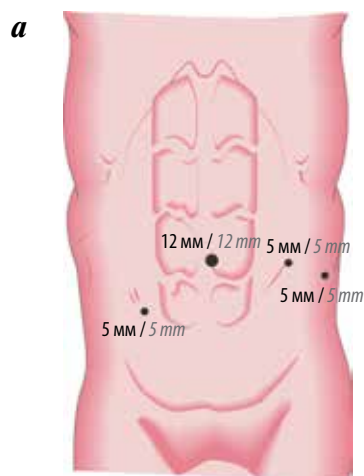
Материалы и методы

С марта 2017 г. по ноябрь 2018 г. в НМИЦ онкологии им. Н.Н. Петрова 28 пациентам с локализованным РПЖ была выполнена экстраперитонеальная видеоэндоскопическая РПЭ. Критериями включения в исследование явились локализованный РПЖ, уровень простатического специфического антигена (ПСА) <10 нг/мл, сумма баллов по шкале Глисона ≤7, ожидаемая продолжительность жизни более 10 лет и предоперационное консультирование пациента (осведомление пациента о раннем удалении уретрального катетера). В исследование не включали пациентов с ранее существующими заболеваниями передней уретры (стриктура, клапаны, дивертикулы и т.д.), наличием в анамнезе инфекций, передающихся половым путем, нейрогенных расстройств мочеиспускания и предопе-

рационной пролонгированной катетеризацией. Все операции выполнены одним хирургом (А.К. Носов) на эндоскопическом оборудовании с визуализацией в формате 3D (Karl Storz, GmbH & Co. KG, Германия) с использованием внебрюшинного доступа.

Хирургическая техника (ключевые моменты). Техника проведения вмешательства описана ранее [8]. Во всех случаях операцию выполняли из 4 портов, расположение которых представлено на рисунке. После создания преперитонеального пространства и установки портов создавали карбондиоксидную инсуффляцию с давлением 12 mmHg. При ревизии и удалении предпростатической клетчатки оценивали возможность выполнения операции без вскрытия эндопельвикальной фасции, пересечения пубопростатических связок и прошивания дорсального венозного комплекса (в целях максимального сохранения перипростатических структур для нервосбережения, прецизионного формирования ВУА и улучшения возможности удержания мочи в послеоперационном периоде). Выделение предстательной железы начинали от шейки мочевого пузыря и далее — по направлению к апексу в слое между капсулой железы и простатической фасцией; при этом минимизировали использование электроинструментов (ультразвуковой скальпель HARMONIC® (Ethicon Endo Surgery, Германия); биполярный коагулятор) с клипированием прилежащих к сосудисто-нервным пучкам структур титановыми клипсами 5 мм. В ходе вмешательства проводили удаление предстательной железы, семенных пузырьков, во всех случаях выполняли сохранение шейки мочевого пузыря и максимальное сохранение уретры.

Особое внимание уделяли тщательности прецизионного формирования ВУА, которому во всех случаях предшествовало наложение нескольких (от 1 до 3) швов между задней фиброзной частью наружного сфинктера и пересеченной фасцией Денонвилье



Схематичное (а) и интраоперационное (б) расположение портов при выполнении видеоэндоскопической внебрюшинной простатэктомии
Schematic (a) and intraoperative (b) location of the ports during videoendoscopic extraperitoneal prostatectomy

по технике F. Россо и соавт. [9]. Непосредственно ВУА формировали с помощью циркулярного шва двумя нитями 15 см V-Loc 3–0 иглой V-20 с кривизной 1/2 (Covidien, Дублин, Ирландия) с первым вколом с обеих сторон на 6 ч условного циферблата с вколами по технике «снаружи внутрь» (мочевой пузырь) и «изнутри наружу» (уретра) и затягиванием сходящихся швов на 12 ч условного циферблата. После формирования анастомоза его герметичность оценивали введением по устанавливаемому уретральному катетеру Фолея № 20 Ch 150 мл физиологического раствора. Другие мочевые/страховые дренажи не устанавливали.

Послеоперационное ведение. За исключением случаев макрогематурии уретральный катетер удаляли на 1-е сутки послеоперационного периода (<24 ч) с последующим активным наблюдением за пациентом – субъективная и объективная оценка мочеиспускания (дневник мочеиспусканий, ультразвуковое определение остаточной мочи).

Сразу после удаления уретрального катетера назначали ингибиторы ФДЭ-5 (при выполнении нервосберегающей РПЭ) и α -адреноблокаторы. Показанием для выполнения одно- или двусторонней нервосберегающей РПЭ считалась предоперационная сумма баллов по шкале Международного индекса эректильной функции (МИЭФ-5) ≥ 11 . Все пациенты были доступны для 3-месячного наблюдения. В течение наблюдения проводили ежемесячную оценку состояния: анализ опросников IPSS, QoL, МИЭФ-5, уровня ПСА, оценку количества используемых прокладок (не более 1 прокладки – I степень недержания мочи, до 3 – II степень, более 3 – III степень) и остаточной мочи, урофлоуметрию.

Результаты

Средний возраст пациентов составил 63 года (52–71 год). Экстраперитонеальная лапароскопическая РПЭ была выполнена 28 пациентам с РПЖ низкого ($n = 22$) и промежуточно-низкого ($n = 6$) риска (по критериям NCCN (National Comprehensive Cancer Network)). Клиническая характеристика пациентов представлена в табл. 1. Ожирение имели 8 (28,5 %) пациентов, из них 6 – I степени и 2 – II степени. Средний уровень ПСА перед проведением РПЭ составил 7,6 нг/мл. Все пациенты перед РПЭ полностью удерживали мочу. Во всех случаях размер предстательной железы не препятствовал выполнению операции. Предоперационно планировавшееся нервосбережение (сумма баллов по шкале МИЭФ-5 > 11) выполнено 16 (76,2 %) из 21 пациента, в том числе 10 больным – двустороннее, 6 – одностороннее.

В периоперационном периоде ни у одного пациента не потребовалось выполнения гемотрансфузии или конверсии. Рутинная цистография перед удалением уретрального катетера не выполнялась.

Послеоперационные осложнения представлены в табл. 2. Все осложнения раннего послеоперационного периода отнесены к незначительным I, II и IIIa степеням соответственно у 2 (7,2 %), 5 (17,8 %) и 1 (3,6 %) пациента. Связанные с ранним удалением уретрального катетера осложнения включали затек мочи из зоны ВУА (у 1 (3,6 %) пациента разрешено повторной установкой катетера и пролонгированной катетеризацией) и обструкцию мочеиспускания (у 4 (14,3 %) пациентов, из них 2 выполнена повторная катетеризация и 2 – троакарная эпицистостомия). Болевой синдром в раннем послеоперационном периоде во всех случаях не превышал I степени и купировался таблетированными нестероидными противовоспалительными препаратами.

Серьезных осложнений (IIIb–V степеней) за период наблюдения не выявлено. На следующий день после удаления катетера (2-й послеоперационный день) были выписаны 22 (78,6 %) пациента. Повторных госпитализаций у больных этой группы не потребовалось. У 6 (21,4 %) пациентов продолжительность госпитализации составила 5–18 дней.

Результаты патоморфологического исследования представлены в табл. 3. Предоперационное занижение степени дифференцировки отмечено у 9 (32,1 %) пациентов из группы низкого риска (все перенесены из группы ISUP 1 в группу ISUP 2–3) и у 1 (3,6 %) пациента из группы промежуточно-низкого в группу высокого риска (из группы ISUP 2 в группу ISUP 4). По сравнению с клинической оценкой стадии в 6 случаях изначально локализованный процесс патоморфологически расценен как местно-распространенный: инвазия в семенные пузырьки (pT3b) отмечена у 2 пациентов (по 1 больному с cT2a и cT2b); экстрапростатическое распространение (pT3a) выявлено при cT1c ($n = 2$), cT2a ($n = 1$) и cT2b ($n = 1$). При этом только в 1 из перечисленных случаев до операции пациент относился к группе промежуточно-низкого риска (сумма баллов по шкале Глисона 7 (3 + 4)), в остальных случаях уровень ПСА не превышал 10 нг/мл, а сумма баллов по шкале Глисона – 6. Всего недооценка прогностической группы по результатам морфологического исследования после РПЭ была отмечена в 10 (35,7 %) случаях. Снижения стадии при патоморфологическом исследовании не выявлено. Положительный хирургический край обнаружен у 2 (7,2 %) пациентов; у обоих отмечены локализованный процесс (pT2), высокодифференцированная опухоль (сумма баллов по шкале Глисона 6) и выполнялось нервосбережение.

Функциональные послеоперационные показатели представлены в табл. 4. Выраженное затрудненное мочеиспускание (объем остаточной мочи > 150 мл) после удаления уретрального катетера отмечено у 4 пациентов; 2 из них потребовалось

Таблица 1. Предоперационная характеристика пациентов

Table 1. Preoperative patient characteristics

Характеристика Characteristic	Значение Value
Средний возраст (диапазон), лет Mean age (range), years	63 (52–71)
Группа риска по шкале ASA, n: ASA risk group, n:	
0 – I	8
II	16
III	4
Индекс массы тела, n (%): Body mass index, n (%):	
<18,5 кг/м ² <18.5 kg/m ²	0
18,5–24,9 кг/м ² 18.5–24.9 kg/m ²	8 (28,6)
25,0–29,9 кг/м ² 25.0–29.9 kg/m ²	12 (42,9)
30,0–34,9 кг/м ² 30.0–34.9 kg/m ²	6 (21,4)
≥35,0 кг/м ² ≥35.0 kg/m ²	2 (7,2)
Стадия cT, n (%): cT stage, n (%):	
T1c	6 (21,4)
T2a	10 (35,7)
T2b	12 (42,9)
Сумма баллов по шкале Глисона (c), n (%): Gleason score (c), n (%):	
6 (3 + 3)	22 (78,6)
7 (3 + 4)	6 (21,4)
Средний уровень простатического специфического антигена (диапазон), нг/мл Mean prostate-specific antigen level (range), ng/ml	7,6 (3,1–14,5)
Средний объем предстательной железы (диапазон), мл Mean prostate volume (range), ml	58,0 (20,0–110,0)
Средняя сумма баллов по шкале МИЭФ-5 (диапазон) Mean IIEF-5 score (range)	16,2 (5–24)
Сумма баллов по шкале МИЭФ-5, n (%): IIEF-5 score, n (%):	
0–10	7 (25,0)
11–15	9 (32,1)
16–20	8 (28,5)
21–25	4 (14,3)
Средняя сумма баллов по шкале IPSS (диапазон) Mean IPSS score (range)	13,8 (6–23)
Сумма баллов по шкале IPSS, n (%): IPSS score, n (%):	
0–7	3 (10,7)
8–19	18 (64,3)
20–35	7 (25,0)

Примечание. ASA – классификация Американского общества анестезиологов; МИЭФ – Международный индекс эректильной функции; IPSS – Международная система суммарной оценки симптомов болезней предстательной железы.

Note. ASA – American Society of Anesthesiologists; IIEF – International Index of Erectile Function; IPSS – International Prostate Symptom Score.

Таблица 2. Послеоперационные осложнения

Table 2. Postoperative complications

Осложнение Complication	Степень Grade	n (%)	Способ устранения Treatment approach
Гематома таза Pelvic hematoma	IIIa	1 (3,6)	Дренирование таза Pelvic drainage
Мочевой затек Extravasation of urine	II	1 (3,6)	Повторная пролонгированная катетеризация Repeat prolonged catheterization
Обструкция везикоуретрального анастомоза Obstruction of the vesicourethral anastomosis	II	2 (7,2) 2 (7,2)	Повторная катетеризация Repeat catheterization Троакарная эпицистостомия Suprapubic cystostomy
Инфекция операционной раны Operative wound infection	I	2 (7,2)	Местная/системная антибактериальная терапия Local/systemic antibacterial therapy

Таблица 3. Патоморфологическая характеристика пациентов

Table 3. Pathomorphological patient characteristics

Характеристика Characteristic	n (%)
Стадия pTN: pNT stage:	
T2a	8 (28,6)
T2b	10 (35,7)
T2c	4 (14,3)
T3a	4 (14,3)
T3b	2 (7,2)
Сумма баллов по шкале Глисона (p): Gleason score (p):	
6	18 (64,3)
7 (3 + 4)	6 (21,4)
7 (4 + 3)	3 (10,7)
8 (3 + 5)	1 (3,6)
Хирургический край: Surgical margin:	
R0	26 (92,9)
R1	2 (7,2)

(вследствие неэффективности консервативной терапии) выполнение троакарной эпицистостомии (впоследствии у 1 больного – самостоятельное восстановление мочеиспускания и удаление эпицистостомы, другому была выполнена внутренняя оптическая уретротомия вследствие развившейся стриктуры ВУА), оставшимся 2 пациентам – пролонгированная катетеризация с использованием α -адреноблокаторов. У этих больных индекс качества жизни QoL составил 3–4. Из 24 пациентов без признаков затрудненного мочеиспускания полное удержание мочи отмечали 20 (72,4 % всех пациентов), в том числе 90 % из них ($n =$

18) – на 1-е сутки после удаления катетера. Недержание мочи уже через 30 дней после операции отмечено у 4 (14,3 %) пациентов, во всех случаях требовалось использование не более 3 прокладок в день, с тенденцией к постепенному восстановлению мочеиспускания (см. табл. 4).

Всем пациентам с удаленным на 1-е сутки уретральным катетером и оставшимся после пролонгированной катетеризации назначали препараты группы ингибиторов ФДЭ-5. Это оказалось достаточным для улучшения эректильной функции (см. табл. 4). Всем 7 (25,0 %) пациентам с послеоперационной суммой баллов по шкале МИЭФ-5 >10 выполнялось нервосбережение, у этих больных предоперационная сумма баллов превышала 15. Тем не менее отмечавшаяся у 4 (14,3 %) больных предоперационная сумма баллов 21 и более после РПЭ не достигнута ни у одного пациента.

Все прооперированные пациенты имели уровень ПСА <0,2 нг/мл в течение 90 дней после хирургического вмешательства. За период наблюдения случаев биохимического рецидива не выявлено и адьювантная терапия не назначена ни одному пациенту.

Обсуждение

Наличие мочевого катетера после РПЭ может вызывать значительное беспокойство [10] и ограничивать возвращение пациента к нормальной активности [11]. В связи с этим уретральный катетер должен быть удален как можно раньше без компрометирования функции мочеиспускания. В 80 % случаев оценка ВУА методом ретроградной цистографии показывает отсутствие экстравазации контрастного вещества уже на 4-й день после операции, однако ранее (при выполнении открытого вмешательства) удаление катетера

Таблица 4. Функциональные послеоперационные показатели

Table 4. Functional postoperative characteristics

Характеристика Characteristic	n (%)
Количество используемых прокладок*: Number of used pads*:	
на 1-е сутки после удаления УК: at day 1 after UC removal:	
0–1	18 (64,3)
2–3	6 (21,4)
>3	0
через 30 дней после удаления УК: at day 30 of UC removal:	
0–1	20 (71,4)
2–3	4 (14,3)
>3	0
через 90 дней после удаления УК: at day 90 after UC removal:	
0–1	22 (78,6)
2–3	2 (7,1)
>3	0
Сумма баллов по шкале IPSS: IPSS score:	
на 1-е сутки после удаления УК: at day 1 after UC removal:	
0–7	14 (50,0)
8–19	10 (35,7)
20–35	4 (14,3)
через 30 дней после удаления УК: at day 30 after UC removal:	
0–7	16 (57,2)
8–19	11 (39,2)
20–35	1 (3,6)
через 90 дней после удаления УК: at day 90 after UC removal:	
0–7	18 (64,3)
8–19	9 (32,1)
20–35	1 (3,6)
Индекс качества жизни, QoL: QoL index:	
на 1-е сутки после удаления УК: at day 1 after UC removal:	
0	18 (64,3)
1	2 (3,6)
2	5 (71,4)
3	1 (3,6)
4	2 (7,1)
5	0
через 30 дней после удаления УК: at day 30 after UC removal:	
0	19 (64,3)
1	3 (10,7)
2	4 (14,3)
3	1 (3,6)
4	1 (3,6)
5	0
через 90 дней после удаления УК: at day 90 after UC removal:	
0	20 (71,4)
1	4 (14,3)
2	3 (10,7)
3	0
4	1 (3,6)
5	0

Характеристика Characteristic	n (%)
Сумма баллов по шкале МИЭФ-5: IIEF-5 score:	
через 30 дней после удаления УК: at day 30 after UC removal:	
0–10	21 (75,0)
11–15	4 (14,3)
16–20	3 (10,7)
21–25	0
через 90 дней после удаления УК: at day 90 after UC removal:	
0–10	17 (60,7)
11–15	6 (21,4)
16–20	5 (17,9)
21–25	0
Максимальная скорость мочеиспускания, мл/с: Maximal urine flow rate, ml/s:	
на 1-е сутки после удаления УК*: at day 1 after UC removal*:	
<8	4 (14,3)
9–12	4 (14,3)
13–18	7 (25,0)
>18	9 (32,1)
через 30 дней после удаления УК**: at day 30 after UC removal**:	
<8	1 (3,6)
9–12	6 (21,4)
13–18	9 (32,1)
>18	11 (39,3)
через 90 дней после удаления УК**: at day 90 after UC removal**:	
<8	1 (3,6)
9–12	4 (14,3)
13–18	10 (35,7)
>18	(42,9)

*Не включены 4 пациента вследствие выраженной обструктивной симптоматики.

**Исключен 1 пациент вследствие развития стриктуры везикоуретрального анастомоза.

*Four patients excluded due to significant obstructive symptoms.

**One patient excluded due to stricture of the vesicourethral anastomosis.

Примечание. УК – уретральный катетер; IPSS – Международная система суммарной оценки симптомов болезней предстательной железы; МИЭФ – международный индекс эректильной функции; QoL – опросник качества жизни.

Note. UC – urethral catheter; IPSS – International Prostate Symptom Score; IIEF – International Index of Erectile Function; QoL – Quality of life.

в эти сроки не рекомендовалось из-за высокой частоты острой задержки мочи [12]. Минимально инвазивная (лапароскопическая и роботическая) хирургия изменила взгляд на проблему – установленный для «открытого» подхода срок был эмпирически уменьшен вследствие более прецизионного формирования ВУА непрерывным швом под непосредственным визуальным контролем [13]. В то же время

согласно выводу, сделанному в Campbell-Walsh Urology, выполнение цистографии после РПЭ (в том числе и минимально инвазивной) и непосредственно удаление уретрального катетера на сегодняшний день основываются на предпочтениях хирурга. При этом более длительная катетеризация увеличивает период восстановления мочеиспускания [14].

Попытки оценки результатов раннего удаления уретрального катетера после РПЭ предпринимались еще до эры минимально инвазивных вмешательств, объясняя такой подход тем, что в первые несколько дней после операции состоятельность ВУА обеспечивается за счет механически (использование шовного материала с длительным сроком рассасывания) надежного сопоставления тканей шейки мочевого пузыря и уретры [15]. Тем не менее именно эндовидеохирургические технологии позволили максимально прецизионно выполнять реконструктивный этап (формирование ВУА) и удалять катетер в более ранние сроки.

Несмотря на то что в ряде исследований уретральный катетер удаляли при выполнении чрезбрюшинного доступа [16], развитие несостоятельности ВУА при этом доступе чревато серьезными осложнениями со стороны органов брюшной полости, поэтому в наше исследование были включены пациенты, только подходящие для внебрюшинной операции. Один из критериев ее выполнения – отсутствие показаний для проведения тазовой лимфаденэктомии, которая, по сегодняшним стандартам, выполняется в случае, если риск поражения тазовых лимфатических узлов превышает 5 % [17]. В нашей серии наблюдений этот порог не был превышен. Отказ от проведения лимфаденэктомии (которую возможно полноценно выполнить в расширенном варианте только при трансабдоминальном доступе) не компрометировал объем операции. При этом не возникало риска развития осложнений, связанных непосредственно с лимфаденэктомией (лимфрея, лимфоцеле), и необходимость послеоперационного дренирования таза ограничивалась только риском развития проблемы с ВУА. Кроме этого, по нашим данным, это первое исследование с ранним удалением уретрального катетера после выполнения внебрюшинной простатэктомии минимально инвазивным способом без использования роботических технологий.

Отсутствие необходимости установки страхового дренажа к области операции (малый таз) мы объясняли отсутствием различий в частоте осложнений в исследовании A. Cheman и соавт., в котором 189 пациентов после РПЭ были разделены поровну на 2 группы: с установкой дренажа к зоне ВУА и без дренирования. В то же время отказ от дренирования таза показал более высокое качество жизни в послеоперационном периоде [18]. В нашем исследовании явления, связанные с «бездренажным» послеоперационным

ведением пациента, отмечены в 2 (7,2 %) случаях (по 1 – с развитием гематомы таза и мочевого затека после удаления уретрального катетера; в 1 случае выполнено чрезкожное пункционное дренирование таза, во 2-м – пролонгированная катетеризация).

Нежелательные явления представлены в табл. 2. Потенциально связанные с ранним удалением уретрального катетера (во всех случаях II степени) отмечены у 5 (17,9 %) пациентов: у 1 – мочевой затек, у 4 – обструкция мочеиспускания. Частота осложнений соответствовала результатам ранее опубликованных исследований [16, 19] и не повлияла на дальнейшие функциональные результаты (нормализацию мочеиспускания после удаления уретрального катетера во всех случаях).

Существующие работы показывают возможность выполнения нервосбережения при двустороннем поражении и даже при экстрапростатическом распространении [20]. Для предотвращения компрометации онкологических результатов, в случае подозрения на парапростатический процесс, мы воздерживались от попытки сохранения сосудисто-нервных пучков и оценивали состояние эректильной функции у 16 из 21 пациента с изначально сохраненной в той или иной степени эрекцией. Несмотря на то что наши результаты оказались ниже данных литературы [21] – через 30 дней после операции сумма баллов по шкале МИЭФ-5 >10 отмечена только у 7 пациентов (25,0 % общего числа прооперированных больных и 33,3 % числа пациентов, которым выполнялась попытка нервосбережения), дальнейшее наблюдение показало тенденцию к увеличению числа этих больных (см. табл. 4). Кроме этого, современные данные показывают возможность длительного восстановления эректильной функции [22]. Соответственно, наши результаты могут быть связаны с недостаточным периодом наблюдения. Еще один вопрос, активно обсуждающийся в литературе, – влияние нервосбережения и сохранения ретциевого пространства на удержание мочи после РПЭ [23, 24]. По современным стандартам необходимо выполнять нервосбережение всегда, когда это возможно [25]. В нашем понимании о нервосберегающей РПЭ (при подходящих онкологических критериях) речь должна идти не только о пациентах с сохраненной эректильной функцией до операции, но и об остальных больных, вследствие возможного влияния на функцию структур в зоне ВУА за счет сохранения ретциевого пространства при выполнении операции по этой технике. Даже с учетом 4 пациентов с обструктивной симптоматикой, потребовавшей дополнительных вмешательств, в 1-е сутки после удаления уретрального катетера 18 (64,3 %) больных полностью удерживали мочу, и к 90-му дню после РПЭ их число увеличилось до 22 (78,6 %). Если принимать во внимание, что из 16 больных с выполнением нервосбережения (10 – двустороннее и 6 – одностороннее)

полное удержание мочи отмечено у 14 (87,5 %) и 16 (100 %) соответственно на 1-й и 90-й день после РПЭ, можно сделать вывод о том, что нервосбережение и тщательное формирование ВУА — необходимые требования для раннего удаления уретрального катетера без компрометации функциональных результатов. Всем пациентам с послеоперационной суммой баллов по шкале МИЭФ-5 >10 (7 пациентам через 30 дней после РПЭ и 11 — через 90 дней) выполнялось нервосбережение, которое оказалось неэффективно в сочетании с ингибиторами ФДЭ-5 (сумма баллов по шкале МИЭФ-5 <11) в 5 (31,5 %) случаях. Ни в одном случае выполнения нервосберегающей РПЭ и сохранения ретциевого пространства осложнений, в том числе связанных с ранним удалением уретрального катетера, не отмечено. Еще одним этапом операции, играющим роль в прецизионном формировании герметичного ВУА и, возможно, в удержании мочи, является сохранение шейки мочевого пузыря [26], которое выполнялось во всех случаях в нашей серии наблюдений.

В целом функция мочеиспускания, отмеченная после удаления уретрального катетера (определялась по количеству используемых прокладок, опроснику IPSS, данным урофлоуметрии), оставалась относительно неизменной в течение всего периода наблюдения (см. табл. 4). Эти данные подтверждают результаты проспективных исследований с ранним удалением уретрального катетера ECaRemA и RiprecA [16, 19].

Еще одной особенностью нашей работы может считаться то, что в качестве критериев группы риска мы использовали данные NCCN, которые несколько отличаются от других прогностических групп, в частности от Европейской ассоциации урологов (EAU), тем, что относят к группе низкого риска пациентов со стадией T2b [25, 27].

В нашем исследовании обращает на себя внимание клиническая недооценка прогностической группы, которая отмечена более чем у трети больных (35,7 %), что могло повлиять на объем вмешательства (неверно определить показания к нервосбережению и/или отказаться от выполнения тазовой лимфаденэктомии) и привести к более высокой частоте положительного хирургического края. В то же время наши данные не отличаются от таковых в источниках литературы, в которых упоминается о частоте клинического гипостадирования в среднем в 20–30 % локализованных форм [28]. При этом частота положительного хирургического края в нашей серии составила 7,1 %, что также соответствует ранее опубликованным данным [29], а достижение адекватного радикальному лечению уровня ПСА ($<0,2$ нг/мл) отмечено во всех случаях, в том числе и у обоих пациентов с R+.

Вопрос о назначении адъювантной лучевой терапии на сегодняшний день остается спорным. По данным исследования SWOG, ее проведение

целесообразно при сочетании R+ и неблагоприятной морфологии (сумма баллов по шкале Глисона >8 , pT3 и более) [30]. Ни у одного пациента в нашей серии наблюдений проведение адъювантного лечения не рассматривалось, поскольку по результатам патоморфологического исследования не было больных, имевших одновременно положительный хирургический край и низкодифференцированный/местно-распространенный процесс. За время наблюдения назначения спасительной лучевой и/или гормональной терапии не потребовалось.

Наше исследование является первым, оценившим результаты экстраперитонеоскопической РПЭ в лечении локализованного РПЖ низкого и промежуточно-низкого риска с удалением уретрального катетера на 1-е сутки. Его недостатки — ретроспективный характер, относительно небольшая группа пациентов, отсутствие информации об оценке функциональных и онкологических результатов в отдаленном периоде, а также отсутствие группы сравнения — пациентов, которым была выполнена аналогичная операция со стандартными сроками удаления уретрального катетера. Тем не менее сравнение результатов лечения наших пациентов с ретроспективной когортой аналогичных по предоперационным показателям ранее прооперированных больных продемонстрировало предварительные удовлетворительные результаты, подтверждение которых требуется в дальнейших исследованиях.

Таким образом, послеоперационная оценка показала оптимальные онкологические результаты, параметры мочеиспускания и у отдельных пациентов сохранение эректильной функции после выполнения РПЭ с послеоперационным ведением по предложенной методике. Техника внебрюшинной РПЭ с нервосбережением, сохранением ретциевого пространства, сохранением шейки мочевого пузыря и тщательным прецизионным формированием ВУА показала возможность безопасного удаления уретрального катетера на 1-е сутки после РПЭ.

Заключение

Результаты нашего исследования показали безопасность и эффективность удаления уретрального катетера на 1-е сутки после выполнения внебрюшинной РПЭ у хорошо информированных пациентов группы низкого и промежуточно-низкого риска, без компрометирования онкологических и функциональных результатов. Обязательным требованием при принятии решения об удалении уретрального катетера в ранние сроки является сохранение всех структур с возможным влиянием на качество мочеиспускания после РПЭ: нервосбережение с сохранением ретциевого пространства, сохранение шейки мочевого пузыря и тщательное прецизионное формирование ВУА (с интраоперационной проверкой герметичности анастомоза).

ЛИТЕРАТУРА / REFERENCES

1. Bill-Axelson A., Holmberg L., Garmo H. et al. Radical Prostatectomy or Watchful Waiting in Prostate Cancer – 29-Year Follow-Up. *N Engl J Med* 2018;379(24): 2319–29. DOI: 10.1056/NEJMoa1807801.
2. Atug F., Thomas R. Transperitoneal versus extraperitoneal robotic-assisted radical prostatectomy: which one? *Minerva Urol Nefrol* 2007;59(2):143–7.
3. Webb D.R., Sethi K., Gee K. An analysis of the causes of bladder neck contracture after open and robot-assisted laparoscopic radical prostatectomy. *BJU Int* 2009;103(7):957–63. DOI: 10.1111/j.1464-410X.2008.08278.x.
4. Krane L.S., Bhandari M., Peabody J.O., Menon M. Impact of percutaneous suprapubic tube drainage on patient discomfort after radical prostatectomy. *Eur Urol* 2009;56(2):325–30. DOI: 10.1016/j.eururo.2009.04.018.
5. Lepor H., Nieder A.M., Fraiman M.C. Early removal of urinary catheter after radical retropubic prostatectomy is both feasible and desirable. *Urology* 2001;58(3):425–9. DOI: 10.1016/S0090-4295(01)01218-3.
6. Prasad S.M., Smith N.D., Catalona W.J. et al. Suprapubic Tube After Radical Prostatectomy. *J Urol* 2013;189(6):2028–30. DOI: 10.1016/j.juro.2013.03.031.
7. Schaeffer E.M., Partin A.W., Lepor H. *Campbell-Walsh Urology 10th Edn.*, 2012. Section XVI: Prostate; Chapter 102 – Radical Retropubic and Perineal Prostatectomy; Postoperative management. Philadelphia: Saunders. Pp. 2801–2829.
8. Stolzenburg J.U., Andrikopoulos O., Kallidonis P. et al. Evolution of endoscopic extraperitoneal radical prostatectomy (EERPE): technique and outcome. *Asian J Androl* 2012;14(2):278–84. DOI: 10.1038/aja.2011.53.
9. Rocco F., Carmignani L., Acquati P. et al. Early continence recovery after open radical prostatectomy with restoration of the posterior aspect of the rhabdosphincter. *Eur Urol* 2007;52(2):376–83. DOI: 10.1016/j.eururo.2007.01.109.
10. Lepor H., Nieder A.M., Fraiman M.C. Early removal of urinary catheter after radical retropubic prostatectomy is both feasible and desirable. *Urology* 2001;58(3):425–9. DOI: 10.1016/S0090-4295(01)01218-3.
11. Sultan R., Slova D., Thiel B., Lepor H. Time to return to work and physical activity following open radical retropubic prostatectomy. *J Urol* 2006;176(4 Pt 1):1420–3. DOI: 10.1016/j.juro.2006.06.011.
12. Patel R., Lepor H. Removal of urinary catheter on postoperative day 3 or 4 after radical retropubic prostatectomy. *Urology* 2003;61(1):156–60. DOI: 10.1016/S0090-4295(02)02105-2.
13. Su L.M., Gilbert S.M., Smith J.A.Jr. *Campbell-Walsh Urology 10th Edn.*, 2012. Section XVI: Prostate; Chapter 103 – Laparoscopic and Robotic-Assisted Laparoscopic Radical Prostatectomy and Pelvic Lymphadenectomy; Postoperative management. Philadelphia: Saunders. P. 2842.
14. Patil K., Kirby R., Hicks J., Stolzenburg J.U. Laparoscopy or robotics: where does the future lie? *BJU Int* 2009;104(11):1551–3. DOI: 10.1111/j.1464-410X.2009.08782.x.
15. Lepor H., Nieder A.M., Fraiman M.C. Early removal of urinary catheter after radical retropubic prostatectomy is both feasible and desirable. *Urology* 2001;58(3):425–9. DOI: 10.1016/S0090-4295(01)01218-3.
16. Gratzke C., Dovey Z., Novara G. et al. Early catheter removal after robot-assisted radical prostatectomy: surgical technique and outcomes for the aalst technique (ECaRe-mA Study). *Eur Urol* 2016;69:917–23. DOI: 10.1016/j.eururo.2015.09.052.
17. Gandaglia G., Fossati N., Zaffuto E. et al. Development and internal validation of a novel model to identify the candidates for extended pelvic lymph node dissection in prostate cancer. *Eur Urol* 2017;72(4): 632–40. DOI: 10.1016/j.eururo.2017.03.049.
18. Cheman A., Yuh B., Zhumkhwala A. et al. Prospective randomised non-inferiority trial of pelvic drain placement vs no pelvic drain placement after robot-assisted radical prostatectomy. *BJU Int* 2018;121(3):357–64. DOI: 10.1111/bju.14010.
19. Lista G., Lughezzani G., Buffi N.M. et al. Early catheter removal after robot-assisted radical prostatectomy: results from a prospective single-institutional randomized trial (ripreca study). *Eur Urol Focus* 2018;2405–4569(18):30314–6. DOI: 10.1016/j.euf.2018.10.013.
20. Kamat A.M., Jacobsohn K.M., Troncoso P. et al. Validation of criteria used to predict extraprostatic cancer extension: a tool for use in selecting patients for nerve sparing radical prostatectomy. *J Urol* 2005; 174(4 Pt 1):1262–5.
21. Good D.W., Stewart G.D., Stolzenburg J.U., McNeill S.A. Analysis of the pentafecta learning curve for laparoscopic radical prostatectomy. *World J Urol* 2014;32(5): 1225–33. DOI: 10.1007/s00345-013-1198-9.
22. Lee J.K., Assel M., Thong A.E. et al. Unexpected long-term improvements in urinary and erectile function in a large cohort of men with self-reported outcomes following radical prostatectomy. *Eur Urol* 2015;68(5):899–905. DOI: 10.1016/j.eururo.2015.07.074.
23. Hamilton Z.A., Kane C.J. Nerve-sparing Technique During Radical Prostatectomy and its Effect on Urinary Continence. *Eur Urol* 2016;69(4):590–1. DOI: 10.1016/j.eururo.2015.08.023.
24. Asimakopoulos A.D., Topazio L., De Angelis M. et al. Retzius-sparing versus standard robot-assisted radical prostatectomy: a prospective randomized comparison on immediate continence rates. *Surg Endosc* 2018. DOI: 10.1007/s00464-018-6499-z.
25. Mottet N., Bellmunt J., Bolla M. et al. EAU-ESTRO-SIOG Guidelines on Prostate Cancer. Part 1: Screening, Diagnosis, and Local Treatment with Curative Intent. *Eur Urol* 2017;71(4):618–29. DOI: 10.1016/j.eururo.2016.08.003.
26. Hashimoto T., Yoshioka K., Gondo T. et al. The impact of lateral bladder neck preservation on urinary continence recovery after robot-assisted radical prostatectomy. *J Endourol* 2018;32(1):40–5. DOI: 10.1089/end.2017.0459.
27. Mohler J.L., Armstrong A.J., Bahnson R.R. et al. Prostate Cancer, Version 1.2016. *J Natl Compr Canc Netw* 2016;14(1):19–30.
28. El Hajj A., Ploussard G., de la Taille A. et al. Analysis of outcomes after radical prostatectomy in patients eligible for active surveillance (PRIAS). *BJU Int* 2013;111(1):53–9. DOI: 10.1111/j.1464-410X.2012.11276.x.
29. Tobias-Machado M., Lasmar M.T., Medina J.J. et al. Preliminary experience with extraperitoneal endoscopic radical prostatectomy through duplication of the open technique. *Int Braz J Urol* 2005;31:228–35.
30. Thompson I.M., Tangen C.M., Paradelo J. et al. Adjuvant radiotherapy for pathological T3N0M0 prostate cancer significantly reduces risk of metastases and improves survival: long-term follow up of a randomized clinical trial. *J Urol* 2009;181(3):956–62. DOI: 10.1016/j.juro.2008.11.032.

Вклад авторов

A. K. Носов, С. Б. Петров: разработка дизайна исследования;
 С. А. Рева: получение данных для анализа, анализ полученных данных, написание текста рукописи, обзор публикаций по теме статьи;
 М. В. Беркут: получение данных для анализа, анализ полученных данных.

Authors' contributions

A. K. Nosov, S. B. Petrov: developing the research design;
 S. A. Reva: obtaining data for analysis, analysis of the obtained data, article writing, reviewing of publications of the article's theme;
 M. V. Berkut: obtaining data for analysis, analysis of the obtained data.

ORCID авторов/ORCID of authors

С.А. Рева/S.A. Reva: <https://orcid.org/0000-0001-5183-5153>

Конфликт интересов. Авторы заявляют об отсутствии конфликта интересов.

Conflict of interest. The authors declare no conflict of interest.

Финансирование. Исследование проведено без спонсорской поддержки.

Financing. The study was performed without external funding.

Информированное согласие. Все пациенты подписали информированное согласие на участие в исследовании.

Informed consent. All patients gave written informed consent to participate in the study.

Статья поступила: 27.02.2019. **Принята к публикации:** 27.03.2019.

Article received: 27.02.2019. **Accepted for publication:** 27.03.2019.