

Хирургическое лечение метастазов рака почки в длинные трубчатые кости

С.В. Кострицкий¹, В.И. Широкопад², Д.В. Семенов¹, Д.А. Пташников³, П.С. Борисов¹, С.А. Замятнин⁴

¹ Городской клинический онкологический диспансер, Санкт-Петербург;

² Московская городская онкологическая больница № 62;

³ ФГУ «РНИИТО им. Р.Р. Вредена» Санкт-Петербург;

⁴ ГБОУ ВПО Северо-Западный ГМУ им. И.И. Мечникова, Санкт-Петербург

Контакты: Станислав Викторович Кострицкий stas.medic@bk.ru

Проведен ретроспективный анализ данных 35 больных раком почки с метастатическим поражением длинных трубчатых костей, перенесших оперативное лечение. Выполнена оценка роли оперативного лечения у больных с костными метастазами рака почки в длинные трубчатые кости и установлено, что применение данного метода лечения позволяет добиться удовлетворительных результатов в улучшении качества жизни больных, а также увеличения показателей выживаемости у пациентов с солитарными метастазами.

Ключевые слова: рак почки, метастатическое поражение костей, оперативное лечение

Surgical treatment for kidney cancer metastases to the long tubular bones

S.V. Kostrikskiy¹, V.I. Shirokorad², D.V. Semenov¹, D.A. Ptashnikov³, P.S. Borisov¹, S.A. Zamyatnin⁴

¹City Clinical Oncology Dispensary, Saint Petersburg;

²Moscow City Cancer Hospital Sixty-Two;

³R.R. Vreden Russian Research Institute of Traumatology and Orthopedics;

⁴I.I. Mechnikov North-Western State Medical University

The data of 35 kidney cancer patients with metastases in long bones, who had been operated, were retrospectively analyzed. The role of surgery in patients with long bones metastases of kidney cancer was assessed and application of surgical treatment was ascertained to yield satisfactory results in improving the quality of life and duration of life in patients with solitary bone metastases.

Key words: kidney cancer, long bones metastases, surgical treatment

Рак почки (РП) — одна из наиболее часто встречающихся урологических опухолей, составляющая 3,65 % всех злокачественных новообразований [1]. В России РП по темпам прироста онкологической заболеваемости устойчиво занимает 2-е место и в 50 % всех случаев уже имеет или приобретает позднее метастатический характер [1].

Кости являются 3-й по частоте встречаемости областью метастазирования злокачественных опухолей [2]. Костные метастазы — неблагоприятный прогностический признак для больных РП, оказывают заметное влияние на течение болезни, ухудшают качество жизни пациента, поскольку обуславливают возникновение болевого синдрома, угрозу патологического перелома, нарушение функции конечностей, риск развития гиперкальциемии. В зарубежной литературе проявления и осложнения метастатического поражения костей достаточно часто объединяют в группу, называемую skeletal related events (SRE). По данным различных авторов, по частоте поражения отделов костной системы при раке почки на 1-м месте стоит поражение позвоночника (70 %), на 2-м — костей таза

(40 %), на 3-м месте — поражение длинных трубчатых костей, которое составляет 30 %. В структуре метастатического поражения длинных трубчатых костей при почечно-клеточном раке (ПКР) бедренная кость служит наиболее частой «мишенью», ее разрушение встречается у 45–60 % больных. Течение метастатического процесса в костной системе часто осложняется патологическим переломом, риск возникновения которого зависит от степени вовлечения кортикального слоя [3]. Патологические переломы, требующие хирургического лечения, встречаются у 9 % больных с метастазами в кости. Общая продолжительность жизни пациентов после выявления метастазов РП в кости составляет 12 мес (M. Guida, G. Colucci, 2007).

Относительно благоприятный прогноз у этих больных делает актуальным проведение паллиативного лечения, улучшающего качество жизни пациентов [2, 4]. До недавнего времени пациенты с патологическими переломами длинных трубчатых костей при метастазах РП, как правило, считались бесперспективными с точки зрения лечебных воздействий, в связи с тем что ПКР считается агрессивной опухолью, резистентной к хи-

миотерапевтическим воздействиям, а лучевая терапия (ЛТ) обладает низкой чувствительностью на кости и носит сугубо паллиативный анальгезирующий характер. Также лечение бисфосфонатами при патологических переломах вследствие остеолиза не может гарантировать стабильность пораженного сегмента. Несомненно, бисфосфонаты значительно снижают частоту SRE у больных с остеолитическими метастазами, снижают потребность в обезболивающей ЛТ, отдаляют сроки появления SRE, снижают болевой синдром и уменьшают потребность в анальгетиках. Также при развившихся патологических переломах вследствие метастатического поражения костей при ПКР одним из ведущих методов лечения является оперативное на фоне проводимой консервативной терапии, так как обычная иммобилизация конечностей при патологических переломах неэффективна, поскольку сроки сращения при метастатическом поражении костей значительно увеличены (до 6–7 мес), а в 36 % случаев вообще не наступает консолидации перелома [5–7]. Таким образом, у больных с метастазами ПКР в кости оправдана активная хирургическая тактика.

В настоящее время в лечении метастатического поражения длинных костей при ПКР применяются различные хирургические методы: сегментарные резекции с эндопротезированием, погружной (интрамедуллярный, накостный остеосинтез), чрескостный остеосинтез, внеочаговый остеосинтез с помощью аппаратов наружной фиксации, кюретаж опухоли с заполнением дефекта костным цементом, а также органосохраняющие операции (экзартикуляции и ампутации конечностей) [3, 8].

В нашей работе обобщен клинический опыт хирургического лечения метастазов ПКР в длинные трубчатые кости.

Материалы и методы

Методом ретроспективного анализа нами изучены данные 35 больных с метастатическим поражением длинных трубчатых костей при ПКР, проходивших лечение в РНИИТО им. Вредена в Санкт-Петербурге и Московской городской онкологической больнице № 62 за период с 1988 по 2011 г.

Среди них мужчин было 20 (57,1 %), женщин 15 (42,9 %), средний возраст больных составил $61,0 \pm 17$ лет.

Синхронные метастазы выявлены у 60,0 % ($n = 21$) прооперированных больных (до, одновременно или менее чем через 6 мес после диагностирования опухоли почки), а метастазы – у 40,0 % ($n = 14$) (более чем через 6 мес после обнаружения опухоли почки).

Диагностику метастатического поражения основывали на данных клинического наблюдения, рентгенологического, остеосцинтиграфического исследования и данных компьютерной томографии.

В наших наблюдениях исходное состояние пациентов включало в себя оценку общего состояния больного по шкале Карновского и интенсивность болевого синдрома по шкале McAfee. Исходное состояние пациентов по шкале Карновского составило в среднем 59,8 % (от 30 до 90 %). Болевой синдром присутствовал у всех больных: у 8,6 % ($n = 3$) боль была минимальной и не требовала приема наркотических анальгетиков (1 балл по шкале McAfee), боль средней интенсивности, контролируемая приемом ненаркотических анальгетиков (2 балла) присутствовала у 28,6 % ($n = 10$), выраженная боль, контролируемая периодическим приемом наркотических анальгетиков (3 балла) – у 31,6 % ($n = 18$), интенсивная боль, требующая постоянного, регулярного приема наркотических анальгетиков (4 балла) – у 11,4 % ($n = 4$).

Костные метастазы

Метастатическое поражение верхних конечностей наблюдалось у 37,1 % ($n = 18$), нижней конечности – у 45,7 % ($n = 16$), метастазы с вовлечением верхней и нижней конечности – у 1 (2,9 %) больного. Локализация метастазов представлена в табл. 1.

Таблица 1. Локализация метастазов ПКР в кости

Локализация метастаза	Число пациентов, абс.	%
Верхняя конечность ($n = 19$):		
плечевая кость:	13	37,1
верхняя треть	1	2,9
средняя треть	4	11,4
нижняя треть	1	2,9
предплечье		
Нижняя конечность ($n = 16$):		
бедренная кость:	8	22,9
верхняя треть	1	2,9
средняя треть	2	5,8
нижняя треть	5	14,3
голень		

В 42,8 % изученных случаев ($n = 15$) метастазы в кости конечностей были солитарными, в 22,9 % ($n = 8$) единичными, т. е. сочетались с метастатическим поражением ПКР других костей скелета, в 34,3 % ($n = 12$) были множественными и сочетались с поражением других органов (в 28,6 % ($n = 10$) с поражением легких, в 2,9 % ($n = 1$) с поражением надпочечников, в 2,9 % ($n = 1$) с поражением головного мозга, 2,9 % ($n = 1$) с поражением печени).

Метастатическое поражение длинных трубчатых костей осложнялось патологическими переломами в 31,4 % ($n = 11$) случаев, риск развития патологического перелома наблюдался в 68,6 % ($n = 24$) случаев.

Операции по удалению первичной опухоли были произведены у 91,4 % пациентов ($n = 32$). У 62,9 % ($n = 22$) была выполнена нефрэктомия, у 8,6 % ($n = 3$) – нефрадrenalэктомия, у 17,1 % ($n = 6$) – ре-

Таблица 2. Виды оперативного лечения больных с метастазами ПКР в длинные трубчатые кости

Локализация	Способ оперативного лечения									
	Резекция метастаза	Эксхохлеация метастаза	Ампутация	Остеосинтез	Остеопластика	Экзартикуляция	Эндопротезирование	Циторедукция	Межподвздошная ампутация	Межлопаточная резекция
Плечо	5	0	0	3	5	5	2	1	0	3
Предплечье	1	0	1	0	0	0	0	0	0	0
Бедро	7	1	1	1	0	0	10	0	1	0
Голень	1	0	2	0	1	0	0	0	0	0
<i>Итого</i>	<i>14</i>	<i>1</i>	<i>4</i>	<i>4</i>	<i>6</i>	<i>5</i>	<i>12</i>	<i>1</i>	<i>1</i>	<i>3</i>

резекция почки, у 2,9 % (n = 1) – эмболизация почечных артерий. У 8,6 % (n = 3) первичная опухоль не была удалена в связи с наличием множественного метастатического поражения и тяжелой сопутствующей патологией. У всех больных с солитарными метастазами была проведена операция по удалению первичного опухолевого очага.

Оперативное лечение метастазов ПКР в кости предшествовало операции на почке у 17,1 % (n = 6) больных. У 74,3 % (n = 26) операции на костях выполнялись на 2-м этапе, после удаления почки.

Оперативное лечение костных метастазов представляло собой резекцию метастаза в 40,0 % (n = 14), эндопротезирование суставов – в 34,4 % (n = 12), остеопластику – в 25,7 % (n = 6), экзартикуляцию верхней конечности – в 14,2 % (n = 5), остеосинтез – в 11,4 % (n = 4), межлопаточно-грудную резекцию – в 8,6 % (n = 3), ампутацию голени – 5,8 % (n = 2) (табл. 2, 3). Также по 1 (2,9 %) больному получили оперативное лечение в виде эксхохлеации метастаза, ампутации пальца, циторедукции, ампутации бедра, межподвздошно-брюшной ампутации, межлопаточно-грудной резекции. У 20,0 % (n = 7) больных было произведено 2 и более операций на костях.

Таким образом, органосохраняющие операции были проведены у 71,4 % больных (n = 25), органонесущие операции – у 29,6 % (n = 10) больных.

У 65,7 % (n = 23) пациентов оперативное лечение метастазов было единственным методом лечения, 22,9 % (n = 8) больных получали адъювантную ЛТ (из них 4 (11,4 %) получали ЛТ на область плеча и 4 (11,4 %) – на область бедра, 20,0 % (n = 7) – терапию бисфосфонатами, по 1 больному (2,9 %) получали иммунотерапию и терапию тамоксифеном. Трое больных (8,6 %) получали комбинированную терапию, которая включала помимо хирургического лечения ЛТ и терапию бисфосфонатами.

Продолжительность жизни оценивалась начиная с первого дня оперативного лечения костного метастаза до последнего дня наблюдения или смерти. Общую и специфическую выживаемость рассчитывали по методу Каплана–Майера.

Результаты

У 97,1 % больных (n = 34) первичная опухоль имела строение светлоклеточного рака, у 2,9 % (n = 1) – хромофобного рака.

По удаленным метастазам определили гистологическое строение: светлоклеточный ПКР верифицирован у 30 (85,7 %) больных; у 5 (14,2 %) больных гистологическое исследование метастазов не проводили.

Развитие осложнений в послеоперационном периоде имело место у 2 (5,8 %) пациентов: у 1 (2,9 %) имел место краевой некроз раны, у 1 (2,9 %) – вывих

Таблица 3. Виды оперативного лечения больных с метастазами ПКР в длинные трубчатые кости в зависимости от вида метастазов

Локализация	Способ оперативного лечения									
	Резекция и эндопротезирование	Эксхохлеация метастаза	Ампутация	Остеосинтез	Остеопластика	Экзартикуляция	Циторедукция	Межподвздошная ампутация	Межлопаточная резекция	Две и более операций
Множественные	6	1	2	1	2	0	0	0	1	3
Единичные	3	0	2	3	2	0	0	0	0	1
Солитарные	6	0	1	0	3	4	1	1	2	3

эндопротеза, осложнившийся нагноением раны, сепсисом, в результате чего пациент скончался.

У 100 % больных, предъявляющих жалобы на боли в костях скелета отмечена полная регрессия болевого синдрома (0 по шкале McAfee).

Качество жизни улучшилось у 71,4 % больных.

Прогрессирование наблюдалось у 28,7 % ($n = 10$) больных: у 17,1 % ($n = 6$) – появление метастазов в легких, у 5,7 % ($n = 2$) – метастазы в печень, у 5,7 % ($n = 2$) – метастазы в легкие и печень. При этом в 17,1 % ($n = 6$) прогрессирование наблюдалось у больных с солитарными метастазами, в 11,4 % ($n = 4$) – у пациентов с единичными метастазами.

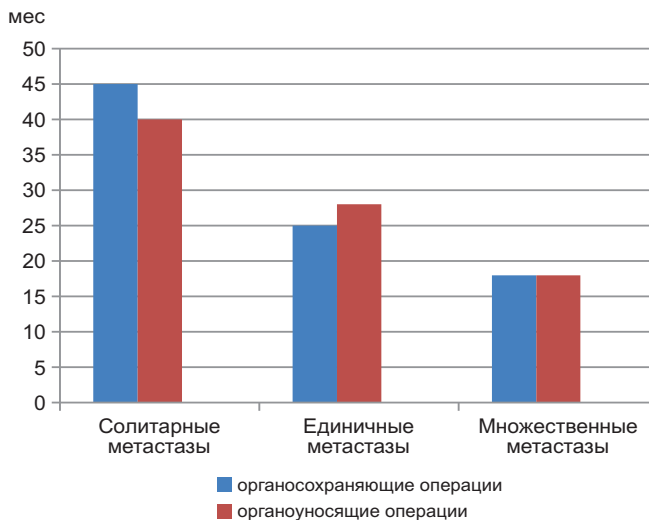
Рецидив наблюдался в 8,6 % ($n = 3$) случаев, в 5,7 % ($n = 2$) у больных с солитарными метастазами, в 2,9 % ($n = 1$) – с единичными метастазами.

Медиана выживаемости среди исследуемых больных составила 42 мес. У пациентов, имеющих солитарные метастазы, медиана выживаемости составила 48 мес, у больных с единичными метастазами – 33 мес, с множественными метастазами – 32 мес.

Была изучена продолжительность жизни больных в зависимости от вида оперативного вмешательства (см. рисунок).

Заключение

Медиана выживаемости среди всей изученной группы составила 42 мес. Больные, имевшие солитарные метастазы и подвергшиеся активному хирургическому лечению по удалению первичного опухолевого очага и метастаза РП, имели более высокие показатели выживаемости – 48 мес по сравнению с пациентами, имевшими единичные и множественные метастазы (соответственно 33 и 32 мес), что определяет



Медиана выживаемости больных ПКР с метастазами в кости в зависимости от вида оперативного лечения

активную хирургическую тактику как метод выбора лечения данной группы больных.

Применение хирургического метода лечения отобранной группы пациентов с метастатическим поражением скелета позволило улучшить качество жизни у 71,4 % больных.

Не отмечено существенных различий в продолжительности жизни пациентов, которым проведены органосохраняющие и органосохраняющие операции, что позволяет сделать вывод об отсутствии преимуществ органосохраняющих операций. Таким образом, при выборе тактики лечения следует отдавать предпочтение органосохраняющим операциям как методу, позволяющему сохранить более высокое качество жизни без ущерба для ее продолжительности.

ЛИТЕРАТУРА

1. Злокачественные новообразования в России в 2010 г. (заболеваемость и смертность). Под ред. В.И. Чисова, В.В. Старинского, Г.В. Петровой. М.: ФГБУ «МНИОИ им. П.А. Герцена» Минздрава России. 2012. 260 с.
2. Семков А.С., Махсон А.Н., Петерсон С.Б. и др. Хирургическое лечение костных метастазов рака почки. Онкоурология 2010;4:10–5.
3. Тепляков В.В., Карпенко В.Ю., Бухаров А.В. Интрамедуллярный остеосинтез при метастатическом поражении длинных костей. М.: ФГУ «МНИОИ им. П.А. Герцена Росмедтехнологий», 2008.
4. Алиев М.Д., Тепляков В.В., Каллистов В.Е. и др. Современные подходы к хирургическому лечению метастазов злокачественных опухолей в кости. Практик онкол 2001;1(5):39–43.
5. Шугабейкер Х., Малауэр М.М. Хирургия сарком мягких тканей и костей. 1996. С. 282–298.
6. Dijkstra P.D.S. Pathological fracture of long bones due bone metastases. 2001. Chapter 1.
7. Sugiura H., Yamada K., Sugiura T. et al. Predictors of survival in patients with bone metastasis of lung cancer. Clin Orthop Relat Res 2008;466(3):729–36.
8. Зацепин С.Т. Костная патология взрослых. М., 2001. С. 446–490.