

Редкий случай цистаденомы семенного пузырька у больного раком поперечной ободочной кишки

С.И. Ачкасов¹, М.С. Лихтер¹, О.А. Майновская¹, И.И. Муратов¹, К.Р. Сайфутдинова²

¹ФГБУ «Государственный научный центр колопроктологии им. А.Н. Рыжих» Минздрава России; Россия, 123423 Москва, ул. Саляма Адилы, 2;

²ФГБОУ ДПО «Российская медицинская академия непрерывного профессионального образования» Минздрава России; Россия, 125993 Москва, ул. Баррикадная, 2/1

Контакты: Ильгиз Ильдусович Муратов muratov7@mail.ru

Первичные опухоли семенных пузырьков (СП) в рутинной практике врача-уролога встречаются редко. Их выявление крайне затруднительно в связи с отсутствием ранних признаков заболевания. Поэтому, как правило, образования СП являются случайной находкой при инструментальных методах исследования. Первичные поражения СП могут носить доброкачественный характер. В поисковых системах Medline, PubMed и Google Scholar нами были найдены описания 25 клинических случаев цистаденом СП, в то время как в отечественной литературе подобных публикаций не обнаружено. Основными диагностическими методами являются компьютерная томография с контрастированием, магнитно-резонансная томография и тонкоигольная биопсия. Объем операции варьирует от резекции СП и везикулэктомии до цистпростатвезикулэктомии с ортотопической деривацией мочи и низкой передней резекцией прямой кишки. В связи с тем, что первичное поражение СП является довольно редкой патологией, до сих пор нет единого мнения в отношении объема оперативного вмешательства.

Ввиду редкости заболевания и отсутствия описания в отечественной литературе нам представляется интересным продемонстрировать клиническое наблюдение больного с цистаденомой левого СП.

Ключевые слова: цистаденома семенного пузырька, опухоли семенных пузырьков, везикулэктомия, цистпростатвезикулэктомия

Для цитирования: Ачкасов С.И., Лихтер М.С., Майновская О.А. и др. Редкий случай цистаденомы семенного пузырька у больного раком поперечной ободочной кишки. Онкоурология 2018;14(4):150–4.

DOI: 10.17650/1726-9776-2018-14-4-150-154

A rare case of cystadenoma of the seminal vesicle in a patient with cancer of the transverse colon

S.I. Achkasov¹, M.S. Likhter¹, O.A. Maynovskaya¹, I.I. Muratov¹, K.R. Sayfutdinova²

¹A.N. Ryzhih State Scientific Center of Coloproctology, Ministry of Health of Russia; 2 Salyama Adilya St., Moscow 123423, Russia;

²Russian Medical Academy of Continuous Professional Education, Ministry of Health of Russia; 2/1 BARRIKADNAYA St., Moscow 125993, Russia

Primary tumors of the seminal vesicles (SVs) are uncommon in the routine practice of urologists. Their diagnosis is complicated by an absence of early signs of the disease. Therefore, usually SVs tumors are detected accidentally during instrumental examinations. Primary tumors of the SVs can be benign. In the Medline, PubMed, and Google Scholar databases we have found 25 descriptions of clinical cases of cystadenomas of the SVs, while in Russian medical literature no publications on the topic can be found. The main diagnostic methods are contrast-enhanced computed tomography, magnetic resonance imaging, and fine needle biopsy. Surgery scale varies from SV resection and vesiculectomy to vesicle resection with prostatectomy and orthotopic neobladder reconstruction and lower anterior resection of the rectum. Considering that primary SV tumors are a rare pathology, there's no consensus on the scale of surgical intervention.

In view of the rarity of the disease and lack of its descriptions in Russian medical literature, we find it interesting to demonstrate a clinical observation of a patient with cystadenoma of the left SV.

Key words: seminal vesicle cystadenoma, seminal vesicle tumors, vesiculectomy, vesicle resection with prostatectomy

For citation: Achkasov S.I., Likhter M.S., Maynovskaya O.A. et al. A rare case of cystadenoma of the seminal vesicle in a patient with cancer of the transverse colon. Onkourologiya = Cancer Urology 2018;14(4):150–4.

Введение

Новообразования семенных пузырьков (СП) являются редкой патологией. В литературе описано 60 случаев первичного рака СП [1]. Первая публикация

на эту тему датируется 1925 г. [2]. В отечественной литературе В.Б. Матвеев и соавт. в 2015 г. представили клинический случай плоскоклеточного рака СП [3].

Первичные поражения СП могут носить доброкачественный характер. В поисковых системах Medline, PubMed и Google Scholar нами были найдены описания 25 клинических случаев цистаденом СП, в то время как в отечественной литературе подобных публикаций не обнаружено [4]. Впервые доброкачественное поражение СП было описано в 1951 г. у пациента 47 лет [5].

Анализ данных литературы позволяет констатировать, что средний возраст пациентов при постановке диагноза составлял 46,5 года (23–79 лет). Основными жалобами были боль внизу живота, в области промежности, затрудненное мочеиспускание вплоть до его задержки, гематурия, гематоспермия, уменьшение объема эякулята, бесплодие, болезненная дефекация [6]. Данная симптоматика может быть характерна для другого редкого врожденного заболевания — синдрома Циннера, впервые описанного в 1914 г. А. Zinzer [7]. Принципиальным отличием от первичных доброкачественных новообразований СП является врожденный характер заболевания, включающего ипсилатеральную аплазию почки, обструкцию семявыносящего протока с развитием вследствие этого кисты СП за счет постепенного накопления секрета в СП [8]. Как правило, при пальцевом ректальном исследовании образования СП недоступимы. При трансректальном ультразвуковом исследовании (ТРУЗИ) новообразования СП следует дифференцировать с опухолями предстательной железы (ПЖ), мочевого пузыря, врожденными кистами мюллерова протока, опухолями прямой кишки. Основными методами, позволяющими установить диагноз, являются компьютерная томография с контрастированием, магнитно-резонансная томография (МРТ) и тонкоигольная биопсия под ультразвуковым контролем [9].

Если при синдроме Циннера лечение целесообразно начинать с симптоматической терапии или консервативных мероприятий, и лишь при отсутствии эффекта от лечения выполнять малоинвазивные хирургические вмешательства, то основным методом лечения опухолевидных образований СП ряд авторов считают оперативное вмешательство [10–12]. Объем операции варьирует от резекции СП и везикулэктомии до цистпростатвезикулэктомии с ортотопической деривацией мочи и низкой передней резекцией прямой кишки [11]. В связи с тем, что первичное поражение СП является редко встречающейся патологией, до сих пор нет единого мнения в отношении объема оперативного вмешательства.

Ввиду редкости заболевания и отсутствия описания в отечественной литературе нам представляется интересным продемонстрировать клиническое наблюдение больного с цистаденомой левого СП.

Клинический случай

Пациент А., 79 лет, обратился в ГНЦК им. А.Н. Рыжих в феврале 2018 г. с жалобами на затрудненную

дефекацию. Результаты комплексного обследования: состояние удовлетворительное, артериальное давление 130/70 мм рт. ст., частота пульса составляет 72 удара в минуту, частота дыхания — 17 в минуту. Пальпация живота безболезненна. Печень пальпировалась у края реберной дуги. Симптом поколачивания по поясничной области отрицателен с обеих сторон. Мочеиспускание самопроизвольное, затрудненное, без рези. При осмотре перианальной области расчесов, мацераций не выявлено. При пальцевом ректальном исследовании тонус сфинктера был несколько снижен, волевые усилия сохранены. На высоте пальца по передней полуокружности определялась смещенная вправо ПЖ, увеличенная до 4 × 5 см, плотная при пальпации, срединная междолевая бороздка сглажена.

Основные лабораторные показатели анализов крови и мочи в пределах референсных значений. Уровень общего простатического специфического антигена составлял 8 нг/мл (данное исследование назначено за 5 дней до госпитализации врачом районной поликлиники и выполнено через сутки после ректального исследования, что было абсолютно не оправдано у пациента 79 лет). Результаты колоноскопии: в проксимальной трети поперечной ободочной кишки обнаружены крупная экзофитная опухоль до 6,0 см в диаметре, перекрывающая весь просвет кишки, на широком основании, плотно-эластичной консистенции и 2 полипа в сигмовидной кишке до 2,5 см в диаметре.

По данным патогистологического исследования биопсийного материала из крупного экзофитного образования получена ворсинчатая аденома с умеренной и участками тяжелой степени дисплазии. Результаты компьютерной томографии органов брюшной полости и малого таза (15.03.2018): в брюшной полости органической патологии нет, в полости малого таза определяется внекишечное образование размером 12,3 × 9,6 × 7,8 см с ровными контурами, неправильной формы и неоднородной, преимущественно солидного характера структурой, смещающее вправо ПЖ, увеличенную до 6,2 × 4,8 × 5,2 см. СП четко не прослеживаются (рис. 1).

Результаты ультразвукового исследования органов малого таза (14.03.2018): между мочевым пузырем и прямой кишкой находится кистозное образование неправильной формы с наличием перегородок размером 10,0 × 7,5 × 11,0 см и объемом до 442 мл. В мочевом пузыре и ПЖ патологических образований не обнаружено (рис. 2).

В целях уточнения характера образования было выполнено ТРУЗИ: в параректальной клетчатке по левой и передней полуокружностям расположено многокамерное кистозное образование с тонкостенными перегородками и множественными полостями размерами от 7 до 25 × 20 мм (рис. 3).

Окончательно высказаться о характере кистозного образования в полости таза было затруднительно. На основании комплексного обследования больному был

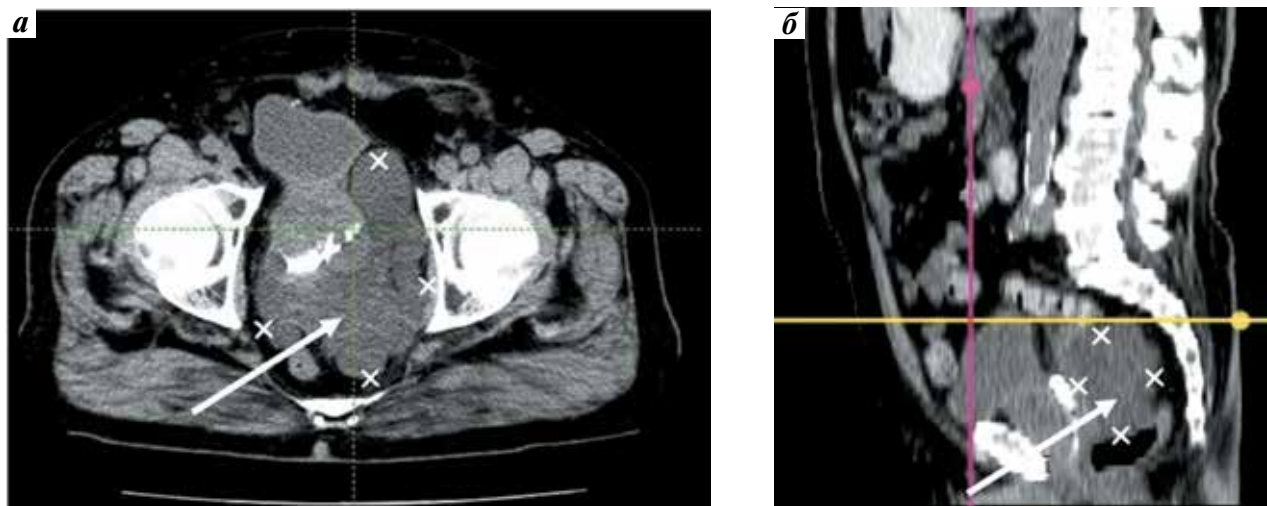


Рис. 1. Компьютерная томограмма больного А.: аксиальная (а) и сагиттальная (б) проекции. Стрелкой обозначено кистозное образование
Fig. 1. Computed tomography of the patient A.: axial (a) and sagittal (b) projections. Arrow indicates cystic tumor

установлен диагноз: малигнизировавшаяся ворсинчатая опухоль поперечной ободочной кишки сTxNxM0 6,0 см в диаметре. Внеорганный опухоль малого таза? размером 120 × 97 × 79 мм. Опухоль левого СП?

Вероятно, данные вопросы после выполнения МРТ малого таза и биопсии образования могли быть сняты. Однако наличие опухоли поперечной ободочной кишки явилось жизненным показанием к операции, во время которой можно было выяснить характер образования СП и при необходимости осуществить интраоперационную биопсию.

Пациент был прооперирован 19 марта 2018 г. При интраоперационной ревизии в проекции дистальной трети поперечной ободочной кишки определялась опухоль размером 6 × 6 см, визуально не прорастающая висцеральную брюшину. Ободочная кишка проксимальнее

опухоли была нерасширенной. В полости малого таза слева от ПЖ обнаружена опухоль левого СП размером 10 × 11 см, тесно прилежащая к передней стенке прямой кишки, мочевому пузырю и левому мочеточнику. Принято решение выполнить хирургическое вмешательство в объеме резекции поперечной ободочной кишки с везикулэктомией слева. Произведена мобилизация поперечной ободочной кишки с пересечением левых ветвей средних и левых ободочных сосудов. Кишка резецирована на 10 см проксимальнее и дистальнее опухоли с формированием трансверзо-трансверзоанастомоза конец-в-конец. Затем визуализирован и мобилизован левый мочеточник, смещенный опухолью СП к срединной линии. Пораженный СП удален единым блоком с резекцией стенки мочевого пузыря вблизи от устья левого мочеточника и резекцией передней стенки прямой кишки. Перед ушиванием

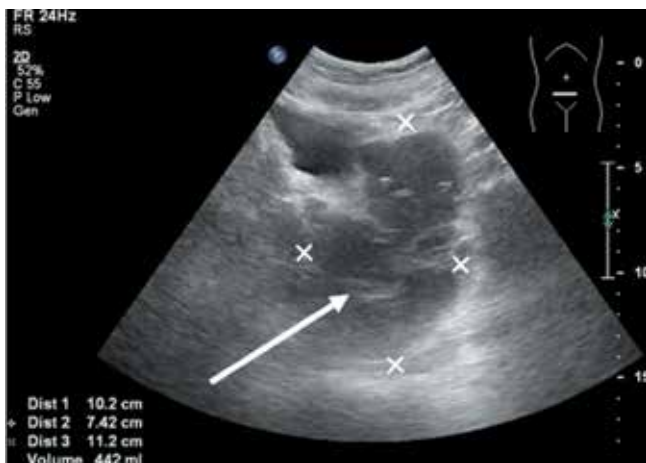

Рис. 2. Ультразвуковое исследование органов малого таза пациента А. Стрелкой обозначено кистозное образование
Fig. 2. Ultrasound examination of the lower pelvic organs of the patient A. Arrow indicates cystic tumor

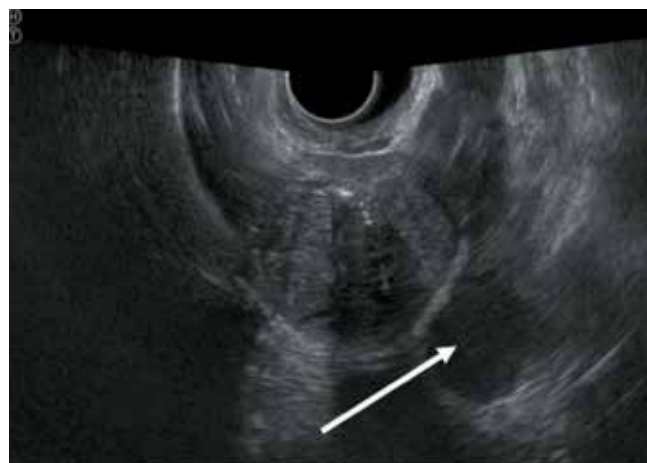


Рис. 3. Трансректальное ультразвуковое исследование пациента А. Стрелкой обозначено кистозное образование
Fig. 3. Transrectal ultrasound examination of the patient A. Arrow indicates cystic tumor

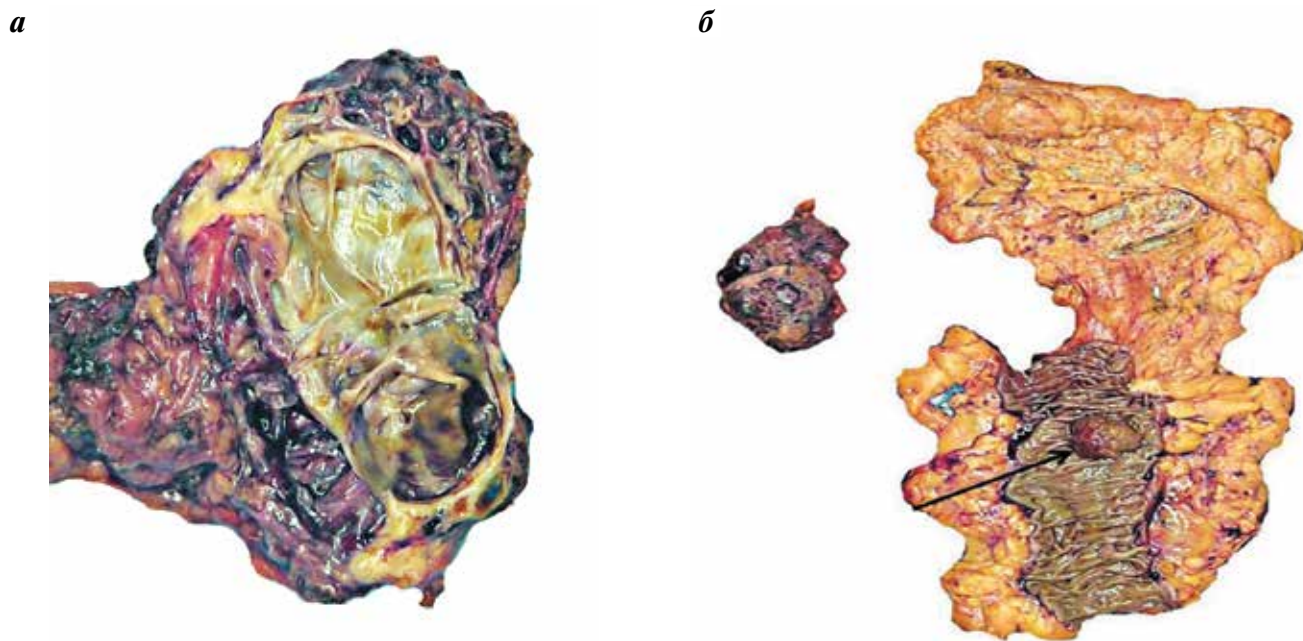


Рис. 4. Фотографии макропрепарата пациента А.: а – цистаденома семенного пузыря; б – резецированный участок поперечной ободочной кишки с опухолью. Стрелкой обозначен рак поперечной ободочной кишки
Fig. 4. Photos of the patient's A. microslide: а – cystadenoma of the seminal vesicle; б – resected part of the transverse colon with a tumor. Arrow indicates cancer of the transverse colon

дефекта стенки мочевого пузыря было проведено стентирование левого мочеточника, так как зона резекции проходила в 0,5 см от устья левого мочеточника. Таким образом, больному была выполнена резекция поперечной ободочной кишки с везикулэктомией, резекцией стенки мочевого пузыря в области левого устья и резекцией передней стенки прямой кишки.

При патоморфологическом исследовании удаленного препарата была выявлена цистаденома СП размером 7,0 × 4,0 × 3,5 см с умеренно выраженной атипией эпителия в части кистозных полостей. В поперечной ободочной кишке имелась экзофитная опухоль, имеющая строение умеренно дифференцированной аденокарциномы с инвазией в подслизистый слой. Края резекции кишки интактны, лимфоваскулярной инвазии нет. В 17 исследованных лимфатических узлах брыжейки и в клетчатке большого сальника опухолевый рост не наблюдался (рис. 4).

В послеоперационном периоде отмечалась незначительная гематурия, купированная консервативной терапией. На 22-е сутки больной был выписан под наблюдение онколога и уролога по месту жительства. Наружный стент левого мочеточника удален на 40-е сутки. В связи с наличием у пациента затрудненного мочеиспускания, обусловленного увеличенной ПЖ, назначена консервативная терапия альфа 1-адреноблокаторами и рекомендовано интермиттирующее пережатие эпицистостомы. Больной мочился самостоятельно. Объем остаточной мочи составлял 300–400 мл, который на фоне лечения уменьшился до 10 мл. На 50-е сутки послеоперационного

периода эпицистостомический катетер удален, мочеиспускание восстановлено. Результаты контрольных лабораторных анализов крови находились в пределах референсных значений. Уровень общего простатического специфического антигена составил 3 нг/мл. Через 3 мес пациенту была ликвидирована илеостомия и тем самым восстановлена непрерывность кишечника.

Обсуждение

Доброкачественные образования СП, как правило, являются случайными находками при инструментальных методах исследования. Выявление первичного новообразования СП остается затруднительным из-за отсутствия ранних признаков заболевания, что и подтверждает продемонстрированный нами клинический случай. Новообразование левого СП было случайно обнаружено при компьютерной томографии с контрастированием. При ультразвуковом исследовании органов брюшной полости, малого таза, ТРУЗИ природу находки определить не удалось, в связи с чем в диагностическую программу можно было дополнительно включить МРТ и тонкоигольную биопсию. Однако с учетом наличия у пациента малигнизированного ворсинчатого образования поперечной ободочной кишки, достигающего 6 см в диаметре, которое технически невозможно удалить эндоскопическим путем, было показано проведение simultaneous оперативного вмешательства с удалением новообразования СП.

По данным большинства исследований лечение доброкачественных образований СП должно быть оперативным даже у бессимптомных пациентов. Прогноз лечения по результатам мировой литературы хороший, до сих пор было выявлено только 2 случая рецидива заболевания через 2 и 3 года соответственно [12, 13].

Заключение

Нами приведено первое клиническое наблюдение цистаденомы СП у больного с опухолью поперечной ободочной кишки в России, которое отражает специфические сложности диагностики и лечения пациентов с данным заболеванием.

ЛИТЕРАТУРА / REFERENCES

1. Lorber G., Pizov G., Gofrit O.N., Pode D. Seminal vesicle cystadenoma: a rare clinical perspective. *Eur Urol* 2011;60(2):388–91. DOI: 10.1016/j.eururo.2009.07.022. PMID: 19660852.
2. Lyon O. Primary cancer of the left seminal vesicle. *J Urol* 1925;13:477.
3. Матвеев В.Б., Скворцов И.Я., Атаев А.А. и др. Плоскоклеточный рак семенного пузырька. Обзор литературы и описание клинического случая. *Онкоурология* 2015;(4):89–95. DOI: 10.17650/1726-9776-2015-11-4-89-95. [Matveev V.B., Skvortsov I.Ya., Ataev A.A. et al. Squamous cell carcinoma of the seminal vesicle. Review of the related literature and case report. *Onkourologiya = Cancer Urology* 2015;(4):89–95. (In Russ.)].
4. Gil A.O., Yamakami L.Y., Genzini T. Cystadenoma of the seminal vesicle. *Int Braz J Urol* 2003;29(5):434–6. PMID: 15745590.
5. Soule E.H., Dockerty M.V. Cystadenoma of the seminal vesicle, a pathologic curiosity: report of a case and review of the literature concerning benign tumors of the seminal vesicle. *Mayo Clinic Proc* 1951;26(22):406–14. PMID: 14883202.
6. Lee C.B., Choi H.J., Cho D.H., Ha U.S. Cystadenoma of the seminal vesicle. *Int J Urol* 2006;13(8):1138–40. DOI: 10.1111/j.1442-2042.2006.01511.x. PMID: 16903949.
7. Zinner A. Ein fall von intravesikaler Samenblasenzyste. *Wien. med. Wschr.*, 1914. Bd. 64. Pp. 605–609.
8. Зубков А.Ю., Антонов Н.А. Клинический случай синдрома Циннера. *Практическая медицина* 2018;1(112):161–2. [Zubkov A.Yu., Antonov N.A. Clinical case of Zinner syndrome. *Prakticheskaya meditsina = Practical Medicine* 2018;1(112):161–2. (In Russ.)].
9. Campi R., Serni S., Raspollini M.R. et al. Robot-assisted laparoscopic vesiculectomy for large seminal vesicle cystadenoma: a case report and review of the literature. *Clin Genitourin Cancer* 2015;13(5): 369–73. DOI: 10.1016/j.clgc.2015.02.011. PMID: 25862321.
10. Васильев А.О., Говоров А.В., Колонтаев К.Б. и др. Опыт лечения пациентов с синдромом Циннера. *Проблемы репродукции* 2014;2(20):72–7. [Vasiliev A.O., Govorov A.V., Kolontarev K.B. et al. The experience of treating the patients with Zinner's syndrome. *Problemy reproduktivnoi = Russian Journal of Human Reproduction* 2014;2(20):72–7. (In Russ.)].
11. Baschinsky D.Y., Niemann T.H., Maximo C.B., Bahnson R.R. Seminal vesicle cystadenoma: a case report and literature review. *Urology* 1998;51(5):840–5. PMID: 9610606.
12. Mazur M.T., Myers J.L., Maddox W.A. Cystic epithelial-stromal tumor of the seminal vesicle. *Am J Surg Pathol* 1987;11(3):210–7. PMID: 3030148.
13. Bullock K.N. Cystadenoma of the seminal vesicle. *J R Soc Med* 1988;81(5):294–5. DOI: 10.1177/014107688808100520. PMID: 3385715.

Вклад авторов

С.И. Ачкасов: выполнение хирургического вмешательства, редактирование статьи;
М.С. Лихтер: выполнение хирургического вмешательства, разработка дизайна исследования;
О.А. Майновская, К.Р. Сайфутдинова: получение данных для анализа, анализ полученных данных;
И.И. Муратов: написание текста рукописи.

Authors' contributions

S.I. Achkasov: performing surgery, article editing;
M.S. Likhter: performing surgery, developing the research design;
O.A. Maynovskaya, K.R. Sayfutdinova: obtaining data for analysis, analysis of the obtained data;
I.I. Muratov: article writing.

ORCID авторов/ORCID of authors

С.И. Ачкасов/S.I. Achkasov: <https://orcid.org/0000-0001-9294-5447>
М.С. Лихтер/M.S. Likhter: <https://orcid.org/0000-0003-1627-5394>
О.А. Майновская/O.A. Maynovskaya: <https://orcid.org/0000-0001-8189-3071>
И.И. Муратов/I.I. Muratov: <https://orcid.org/0000-0002-0925-2680>
К.Р. Сайфутдинова / K.R. Sayfutdinova: <https://orcid.org/0000-0001-6532-8507>

Конфликт интересов. Авторы заявляют об отсутствии конфликта интересов.

Conflict of interest. The authors declare no conflict of interest.

Финансирование. Исследование проведено без спонсорской поддержки.

Financing. The study was performed without external funding.

Информированное согласие. Пациент подписал информированное согласие на публикацию своих данных.

Informed consent. The patient gave written informed consent to the publication of his data.

Статья поступила: 11.07.2018. Принята к публикации: 22.09.2018.

Article received: 11.07.2018. Accepted for publication: 22.09.2018.