

Технология завершения хирургических вмешательств на органах малого таза, сопровождающихся цистэктомией

И.П. Костюк¹, С.С. Крестьянинов¹, А.Ю. Шестаев¹, К.Г. Шостка²,

Л.А. Васильев¹, В.Х. Хейфец³, А.Н. Павленко², О.Ф. Каган³

¹Кафедра урологии ВМА им. С.М. Кирова, Санкт-Петербург;

²Ленинградский областной онкологический диспансер;

³Санкт-Петербургский институт биорегуляции и геронтологии СЗО РАМН

Контакты: Олег Феликсович Каган ofkagan@mail.ru

Проанализированы результаты лечения 143 больных, которым выполнена цистпростатэктомия или передняя надлепаторная эвисцерация малого таза по поводу инвазивного рака мочевого пузыря или местно-распространенного рака шейки, тела матки, и рака яичников. Сопоставлены характеристики послеоперационного периода пациентов в 2 группах: в первой операции заканчивались традиционным дренированием через переднюю брюшную стенку ($n = 71$), во второй — двусторонним промежностным дренированием ($n = 72$). Полученные результаты свидетельствуют о том, что после операций на органах малого таза, сопровождающихся цистэктомией и расширенной подвздошно-тазовой лимфодиссекцией, двустороннее промежностное дренирование в сочетании с реконструкцией брюшины боковых стенок таза улучшает послеоперационное восстановление кишечной перистальтики, способствует более раннему снижению интенсивности болевого синдрома и уменьшению частоты развития осложнений в раннем послеоперационном периоде. Промежностная установка дренажей проста в исполнении, ее применение после операций на органах малого таза, сопровождающихся цистэктомией с расширенной лимфаденэктомией, повышает безопасность выполнения данных вмешательств.

Ключевые слова: цистэктомия, эвисцерация малого таза, двустороннее промежностное дренирование, восстановление брюшины

Completion technology of pelvic surgery accompanying with cystectomy

I.P. Kostyuk¹, S.S. Krestyaninov¹, A.Yu. Shestaev¹, K.G. Shostka²,

L.A. Vasilyev¹, V.H. Heyfec³, A.N. Pavlenko², O.F. Kagan³

¹Department of Urology, S.M. Kirov Military Medical Academy, Saint Petersburg;

²Leningrad Regional Oncology Dispensary

³Saint Petersburg Institute of Bioregulation and Gerontology, North-Western Branch, Russian Academy of Medical Sciences

Results of treatment of 143 patients who underwent cystoprostatectomy or anterior pelvic exenteration. A comparative analysis of two groups of patients whose operation ended with the traditional drainage through the anterior abdominal wall ($n = 71$), and bilateral perineal drainage ($n = 72$). Bilateral perineal drainage after operations on the pelvic organs, accompanied by cystectomy and extended lymphadenectomy in conjunction with the restoration of the peritoneum lateral pelvic walls, improves postoperative recovery of intestinal peristalsis, promotes an earlier reduction in the intensity of pain and morbidity in the early postoperative period. Installation is simple perineal drainage performed and safe procedure. We recommend bilateral perineal drainage after operations on the pelvic organs, accompanied by cystectomy and extended lymphadenectomy.

Key words: cystectomy, pelvic exenteration, bilateral perineal drainage, restoration of the peritoneum

Введение

Длительный болевой синдром, задержка в восстановлении перистальтической активности желудочно-кишечного тракта, а также легочные и тромбоэмболические осложнения — известные и распространенные проблемы, обусловленные хирургическими вмешательствами, которые сопровождаются удалением мочевого пузыря и в выполнении расширенной подвздошно-тазовой лимфодиссекции [1, 2].

Ранние, развивающиеся в течение первых 4 нед после операции осложнения, по данным различных авторов, встречаются у 20–58% пациентов, перенесших цистэктомия [1–8]. Одна из наиболее часто возникающих проблем у больных данной категории — нарушение функции пищеварительного тракта в виде продленного пареза кишечника [9, 10]. К важным факторам, приво-

дящим к задержке восстановления полноценной кишечной перистальтики, относятся неадекватное послеоперационное дренирование и хирургически индуцированная продуктивная воспалительная реакция, которая возникает между кишечником и деперитонизированной стенкой таза [9, 11]. Следующая за этим адгезия петель тонкой кишки препятствует полноценной кишечной перистальтике, вызывает механическую обструкцию, боль и, как следствие, служит причиной задержки активизации пациентов с увеличением обусловленных этим обстоятельством послеоперационных осложнений, таких как легочные ателектазы, пневмонии, тромбозы вен нижних конечностей и таза и легочные тромбоэмболии [12–14].

Цель исследования — оценка влияния двустороннего промежностного дренирования в сочетании с восста-

новлением париетальной брюшины боковых стенок таза после операций, сопровождающихся цистэктомией с расширенной подвздошно-тазовой лимфодиссекцией, на различные характеристики раннего послеоперационного периода в сравнении с традиционным дренированием через переднюю брюшную стенку [6].

Материалы и методы

За период с 2007 по 2011 г. в исследование последовательно включены 143 пациента, которым запланирована цистпростатэктомия или передняя эквисцерация малого таза с расширенной подвздошно-тазовой лимфодиссекцией по поводу инвазивного рака мочевого пузыря (РМП) или местно-распространенного онкогинекологического заболевания. Возраст пациентов колебался от 37 до 86 лет, средний возраст — 65,8 года. Пациенты были разделены на 2 группы. В 1-й группе ($n = 72$) операцию заканчивали перитонизацией боковых стенок таза и двумя сторонним промежностным дренированием, во 2-й, контрольной, ($n = 71$) — традиционным дренированием через переднюю брюшную стенку без восстановления брюшины. Предоперационные характеристики пациентов обеих групп были сопоставимыми (табл. 1).

Хирургическое вмешательство предполагало после выполнения лапаротомии ревизию брюшной полости с уточнением местной распространенности опухоли и исключением признаков отдаленного метастазирования. Далее производили мобилизацию слепой кишки, восходящего, сигмовидного и ректосигмоидного отделов толстой кишки. Выполняли диссекцию клетчатки и лимфатических коллекторов по ходу общих, наружных и внутренних подвздошных сосудов, а также из запирательных ямок от периферии к удаляемому препарату. У мужчин выделяли, лигировали и пересекали семявыносящие протоки с обеих сторон в месте их вхождения в паховые каналы, у женщин — круглые и воронкотазовые связки. Визуализировали, мобилизовали и пересекали на уровне подвздошных сосудов мочеточники с обеих сторон, которые интубировали мочеточниковыми катетерами типа pig tail 9 Schr до почечных лоханок. Далее выполняли мобилизацию мочевого пузыря со стороны верхушки, боковых и задней поверхностей. Поэтапно лигировали и пересекали верхние и нижние мочепузырные артерии. У мужчин пересекали пубопростатические связки, лигировали вены санториниевого сплетения. Уретру пересекали на уровне проксимальной границы мембранозного отдела. При выполнении континентной деривации мочи с формированием ортотопически дислоцируемого мочевого резервуара в уретру ретроградно заводили металлический буж № 24 Schr и на проксимальный конец резецированной уретры накладывали 6 провизорных лигатур атравматическим монофиламентным шовным материалом (3/0) на 1, 3, 5, 7, 9, 11 часах условного циферблата.

При планировании инконтинентной деривации мочи или дистопической локализации мочевого резервуара уретру и влагалище герметично ушивали.

Отступив от илеоцекального угла 15–20 см, выделяли сегмент подвздошной кишки длиной 40–45 см для формирования ортотопического мочевого резервуара и 10–12 см для формирования уростомы по Бриккеру с адекватным кровоснабжением. По границам выбранного участка подвздошную кишку пересекали. Непрерывность тонкой кишки восстанавливали формированием анастомоза по типу «конец в конец» однорядным швом (Викрил 4/0). Дефект брыжейки ушивали отдельными узловыми швами.

Таблица 1. Характеристика пациентов

Характеристика	1-я группа ($n = 72$)	2-я группа ($n = 71$)	Всего
Возраст, лет	66,7 (39–86)	64,5 (34–84)	–
Пол:			
мужской	37	41	78
женский	35	30	65
Анестезиологический риск (ASA):			
II	25	31	56
III	35	29	64
IV	12	11	23
Метод деривации мочи:			
инконтинентная	56	60	116
континентная	16	11	27
Длительность операции, мин	246 (190–290)	255 (200–305)	
Показание к операции:			
РМП	47	49	96
рак тела матки	6	3	9
рак шейки матки	11	10	21
рак яичников	8	9	17
Операция:			
цистпростатэктомия у мужчин	37	41	78
передняя ЭМТ у женщин	35	30	65

Примечание. ASA — American Society of Anesthesiologists; ЭМТ — эквисцерация малого таза.

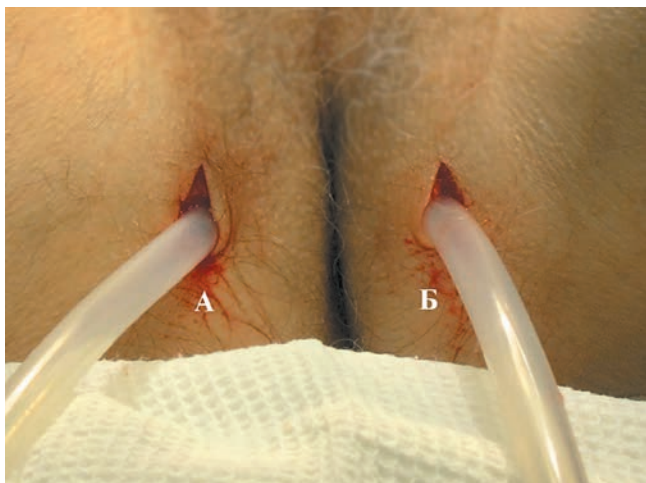


Рис. 1. Дренажные системы, введенные в малый таз через промежность: А — правая; Б — левая

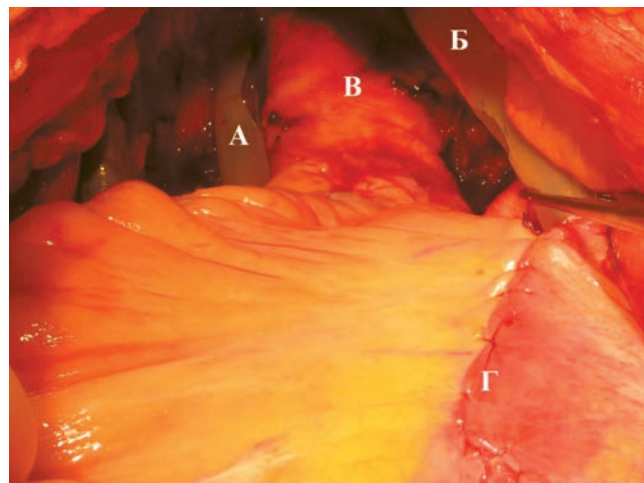


Рис. 2. Зона анастомозов. Установленные дренажные системы: А — в малом тазу, Б — к зоне экстраперитонизации мочеточниково-резервуарных анастомозов; В — среднеампулярный; Г — восстановленная париетальная брюшина

Мобилизованный сегмент подвздошной кишки с питающей ее брыжейкой низводили в полость малого таза. Примерно 3/4 кишки детубулизировали по противобрыжеечному краю и формировали мочевой J-резервуар. Мочеточниково-резервуарные анастомозы формировали по методу Wallace единой площадкой в торце недетубулизированного сегмента по двздошной кишки, образующей мочевой резервуар. Анастомоз небладдера с проксимальным отделом уретры формировали на 3-ходовом катетере Фолея № 20 Schr.

При деривации мочи по Бриккеру с проксимальным торцом сегмента подвздошной кишки анастомозировали мочеточники по методу Wallace. Дистальный конец кишечного сегмента выводили на переднюю брюшную стенку в правой подвздошной области — формировали уrostому.

В 1-й группе пациентов операцию завершали восстановлением париетальной брюшины с размещением зоны уретероилеоанастомозов экстраперитонеально и дренированием брюшной полости через промежность двумя дренажами (рис. 1). Правый размещали в зоне анастомозов между мочеточниками и мочевым резервуаром, левый — в малом тазу (рис. 2).

Во 2-й группе дренирование выполняли по распространенной в урологической практике методике через переднюю брюшную стенку.

Накануне операции с целью очищения кишечника пациент принимал препарат фортранс. Одну официальную дозу (74 г) растворяли в 1000 мл воды и принимали внутрь в течение 1 ч. Всего использовали для предоперационной подготовки 3 дозы.

Перед операцией устанавливали низкий грудной (Th9–Th10) эпидуральный катетер и применяли комбинированную (общая и эпидуральная) анестезию. В обеих группах эпидуральную анестезию выполняли, ис-

пользуя 1 мг/мл гидрохлорида бупивакаина, 2 мкг/мл фентанила и 2 мкг/мл адреналина на 0,9% растворе хлорида натрия через эпидуральный катетер. Начальная доза эпидурального анестетика составляла 8 мл/ч. Доза уменьшалась пошагово на 2 мл/ч, при этом фиксировали жалобы на боли с оценкой ее интенсивности по специальной шкале. Антибактериальное сопровождение проводили в течение первых 3 сут с назначением амоксициклава в дозе 1,2 г через 8 ч внутривенно капельно. Низкомолекулярный гепарин (фраксипарин) в дозе 0,3 мл вводили подкожно вечером накануне операции и в течение 7 дней после операции.

Оценка контролируемых параметров послеоперационного периода осуществлялась на 1, 3, 5 и 7-е сутки после хирургического вмешательства. Послеоперационный болевой синдром оценивали по визуальной аналоговой шкале от 1 до 10, фиксируя потребность в эпидуральной анестезии. Восстановление кишечной функции оценивали по наличию или отсутствию перистальтики, тошноты, рвоты, отхождения газов и стула. Также фиксировали продолжительность потребности эпидурального обезболивания, время активизации пациента (прогулка более 10 м без поддержки), сроки госпитализации и осложнения в течение первых 4 нед после операции.

Статистический анализ проводили с использованием пакета прикладных программ Statistica for Windows 8.0 для статистического анализа, MS Office 2010 для организации и формирования матрицы данных, подготовки графиков и диаграмм.

Результаты и обсуждение

Данное исследование предпринято с целью оценки влияния двустороннего промежностного дренирования в сочетании с восстановлением брюшины бо-

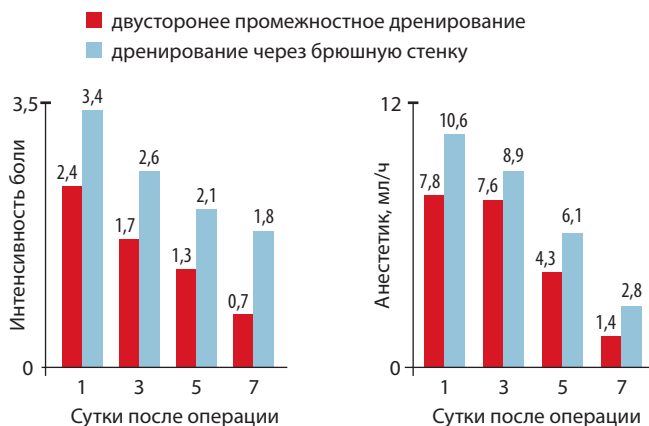


Рис. 3. Интенсивность болевого синдрома

Рис. 4. Потребность в эпидуральной анестезии

ковых стенок таза на выздоровление в раннем послеоперационном периоде и частоту развития осложнений, следующих за цистэктомией с расширенной подвздошно-газовой лимфодиссекцией.

В раннем послеоперационном периоде в группе с установленными дренажными системами через переднюю брюшную стенку пациентов существенно больше беспокоила боль, оцененная по шкале интенсивности боли (рис. 3), у них сохранялась необходимость в продлении эпидуральной анестезии (рис. 4), что, в свою очередь, требовало более длительного использования эпидурального катетера. Выявленное значительное различие в интенсивности болевого симптома стало важной находкой, хотя его причина не до конца ясна.

Большее число осложнений раннего послеоперационного периода также регистрировали у пациентов 2-й группы (табл. 2).

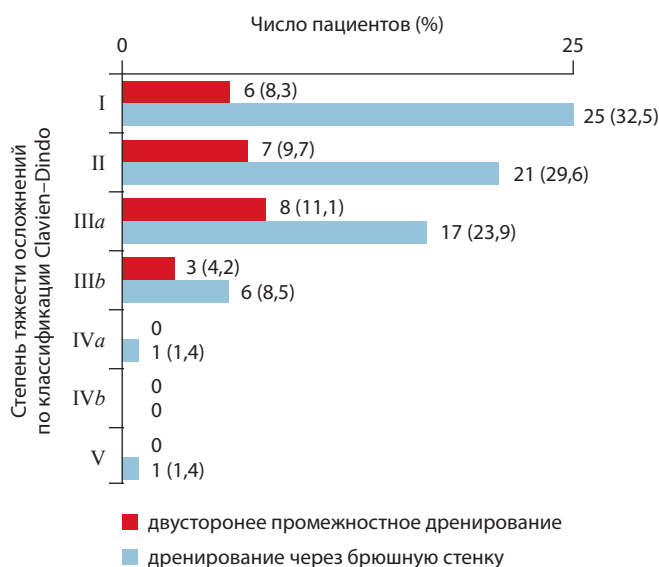

Рис. 5. Частота развития осложнений в ранние сроки послеоперационного периода

Полученные результаты показали, что предлагаемая технология способствует более раннему восстановлению кишечной перистальтики, отхождению газов, появлению первого стула и уменьшению числа пациентов, которых беспокоит тошнота (табл. 3, рис. 5–8).

Большая частота формирования послеоперационных лимфоцел стала одной из основных причин проведения данного исследования по модификации дренирования брюшной полости и малого таза [10, 13, 14]. Частота развития лимфоцел значительно различалась между исследуемыми группами (1 случай в 1-й группе и 15 — во 2-й группе). Пациентам с выявленными лимфоцел выполняли под ультразвуковым контролем и местным обезболиванием с использованием набора

Таблица 2. Все осложнения, зарегистрированные в период до 30 дней после операции

Осложнения	1-я группа (n = 72)	2-я группа (n = 71)
Желудочно-кишечные:		
отсутствие стула в течение 7 сут	5	16
острая дуоденальная язва	–	1
кишечная непроходимость	1	4
Сердечно-сосудистые:		
аритмия	1	3
инфаркт миокарда	–	1
Мочеполовые:		
стриктура МКА	–	2
несостоятельность МКА	1	3
пиелонефрит	3	4
Легочные:		
пневмония	3	6
РДСВ	–	2
Тромбоэмболии:		
тромбоз глубоких вен	1	5
легочные эмболии	1	3
Раневые:		
раневая инфекция	1	1
эвентрация	–	1
Другие осложнения:		
лимфоцеле	1	15
лихорадка неясного происхождения	2	3
послеоперационное кровотечение	1	1

Примечание. МКА — мочеточничко-кишечный анастомоз; РДСВ — респираторный дистресс-синдром взрослых.

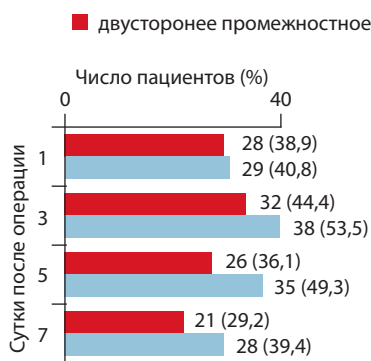


Рис. 6. Тошнота в ранние сроки послеоперационного периода

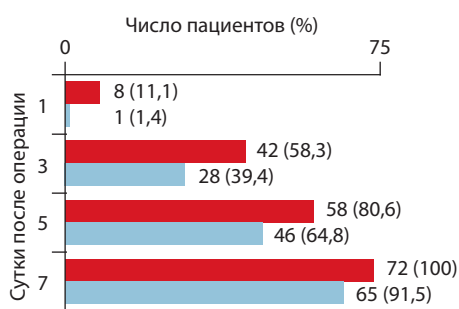


Рис. 7. Метеоризм в ранние сроки послеоперационного периода

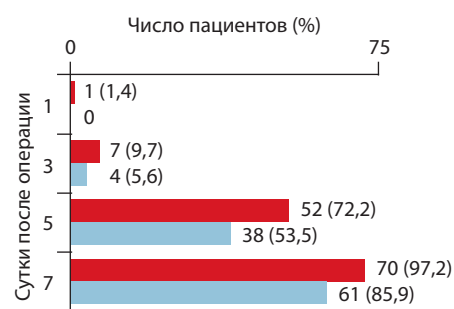


Рис. 8. Первый стул в ранние сроки послеоперационного периода

для нефростомии пункционную эвакуацию скопившейся лимфы. Пациенты с лимфоцеле достоверно дольше находились на стационарном лечении.

Все развившиеся осложнения были оценены с использованием классификации Clavin–Dindo, принятой в качестве стандарта в большинстве специализированных центров (см. табл. 3) [1, 6, 15].

Частота развития осложнений у наших пациентов (43 %) сопоставима с данными других центров [2–4, 8, 9, 12, 16, 17]. Большинство осложнений были I или II степени. Отсутствие кишечной перистальтики на 3-й

послеоперационный день мы расценивали как осложнение, тогда как многие авторы расценивают это как нормальное течение послеоперационного периода. Гораздо меньше осложнений мы наблюдали у пациентов группы с применением двустороннего промежностного дренирования по сравнению с контрольной (30 % и 56 % соответственно ($p < 0,001$)). Выделены также другие характеристики послеоперационного периода, которые значительно отличались в анализируемых группах (см. табл. 2). Среди них следует отметить уменьшение интенсивности послеоперационного болевого синдрома, более раннее удаление эпидурального катетера и более раннюю активизацию пациентов, а также уменьшение осложнений, связанных с поздней мобилизацией, таких как тромбоз глубоких вен, легочная эмболия, легочные ателектазы и пневмония. Различие в частоте и количестве осложнений не приводило к увеличению продолжительности госпитализации, так как большинство осложнений были I и II степени и не повлияли на общее послеоперационное выздоровление пациентов.

Таблица 3. Классификация послеоперационных осложнений по Clavin–Dindo (2004)

Степень	Характеристика осложнений
I	Любые отклонения от нормального течения послеоперационного периода, не требующие медикаментозного лечения или хирургических, эндоскопических и радиологических вмешательств
II	Осложнения, требующие медикаментозной коррекции
III	Осложнения, требующие хирургического, эндоскопического или радиологического вмешательства:
a	вмешательства не требуют общей анестезии
b	вмешательства под наркозом
IV	Осложнение, представляющее угрозу для жизни:
a	сопровождающееся дисфункцией одного органа
b	сопровождающееся множественной органной дисфункцией
V	Смерть пациента

Заключение

Двустороннее промежностное дренирование после операций на органах малого таза, сопровождающихся цистэктомией и расширенной подвздошно-тазовой лимфодиссекцией в сочетании с восстановлением брюшины боковых стенок таза, улучшает послеоперационное восстановление кишечной перистальтики, ведет к уменьшению интенсивности болевого синдрома и осложнений раннего послеоперационного периода. Установка промежностных дренажей является простой в исполнении и безопасной процедурой. Мы рекомендуем двустороннее промежностное дренирование после операций на органах малого таза, сопровождающихся цистэктомией и расширенной тазовой лимфаденэктомией.

Л И Т Е Р А Т У Р А

1. Konety B.R., Allareddy V., Herr H. Complications after radical cystectomy: analysis of population-based data. *Urology* 2006;68:58–64.
2. Quek M.L., Stein J.P., Daneshmand S. et al. A critical analysis of perioperative mortality from radical cystectomy. *J Urol* 2006;175: 886–90.
3. Аль-Шукри С.Х., Комяков Б.К., Горелов С.И. и др. Надпузырная деривация мочи при цистэктомии. В кн.: Рак мочевого пузыря: Материалы конференции. 21–22 мая. Ростов-на-Дону, 1998. С. 3–5.
4. Велиев Е.И., Лоран О.Б. Проблема отведения мочи после радикальной цистэктомии и современные подходы к ее решению. *Практ онкол* 2003;4(4):232–4.
5. Demco L. Pain mapping of adhesions. *J Am Assoc Gynecol Laparosc* 2004; 11:181–3.
6. Roth B., Birkhäuser F.D., Zehnder P. et al. Readaptation of the peritoneum following extended pelvic lymphadenectomy and cystectomy has a significant beneficial impact on early postoperative recovery and complications: results of a prospective randomized trial. *Eur Urol* 2011;59:204–10.
7. Shabsigh A., Korets R., Vora K.C. et al. Defining early morbidity of radical cystectomy for patients with bladder cancer using a standardized reporting methodology. *Eur Urol* 2009;55:164–76.
8. Studer U.E., Burkhard F.C., Schumacher M. et al. Twenty years experience with an ilealorthotopic low pressure bladder substitute. *J Urol* 2006;176:161–6.
9. Ghoneim M.A., el-Mekresh M.M., el-Baz M.A. et al. Radical cystectomy for carcinoma of the bladder: critical evaluation of the results in 1026 cases. *J Urol*;1997;158:393–9.
10. Van Goor H. Consequences and complications of peritoneal adhesions. *Colorectal Dis* 2007; 9:25–34.
11. Hollenbeck B.K. Miller D.C., Taub D. et al. Identifying risk factors for potentially avoidable complications following radical cystectomy. *J Urol* 2005; 174:1231–7.
12. Коган М.И., Перепечай В.А. Радикальная цистэктомия. Современный взгляд. В кн.: Актуальные вопросы лечения онкоурологических заболеваний: Материалы 4-й Всероссийской конференции с участием стран СНГ. М., 2001. С. 113–4.
13. Demco L. Pain mapping of adhesions. *J Am Assoc Gynecol Laparosc* 2004; 11:181–3.
14. Ellis H., Moran B.J., Thompson J.N. et al. Adhesion-related hospital readmissions after abdominal and pelvic surgery: a retrospective cohort study. *Lancet* 1999;353:1476–80.
15. Dindo D., Demartines N., Clavien P.A. Classification of surgical complications: a new proposal with evaluation in a cohort of 6336 patients and results of a survey. *Ann Surg* 2004;240:205–13.
16. Комяков Б.К., Горелов С.И., Новиков А.И. Ближайшие результаты радикальной операции при раке мочевого пузыря. *Урология* 2002;(2):15–9.
17. Kulkarni J.N., Gulia R.I., Tangaonkar H.B. et al. Radical cystoprostatectomy: an extraperitoneal retrograde approach. *J Urol* 1999; 161:545–8.