

Эверолимус в лечении метастатического рака почки

Б.Я. Алексеев, А.С. Калпинский

МНИОИ им. П.А. Герцена

Контакты: Борис Яковлевич Алексеев byalekseev@mail.ru

Таргетным препаратам, действующим через HIF/VEGF-путь, свойствен устойчивый клинический эффект в лечении больных метастатическим почечно-клеточным раком (ПКР). Однако вопрос о продолжении лечения пациентов с развивающейся резистентностью при длительном использовании ингибиторов тирозинкиназы оставался нерешенным, что привело к поиску альтернативных патогенетических путей и новых эффективных в данном случае препаратов. Одним из решений стал путь mTOR и действующий через него препарат эверолимус. R.J. Motzer и соавт. провели международное многоцентровое рандомизированное двойное слепое плацебо-контролируемое исследование III фазы по изучению эффективности применения эверолимуса RECORD-1. В исследовании участвовало 410 больных метастатическим ПКР с прогрессированием на фоне таргетной терапии препаратами сунитиниб и/или сорafenиб. Исследование досрочно прервали по рекомендации комитета по независимому мониторингу данных, поскольку была достигнута заранее установленная пороговая величина эффективности и критерии соответствия положительному результату исследования. Согласно независимой централизованной оценке эверолимус на 70% снижал риск прогрессирования заболевания ($p < 0,0001$). Медиана выживаемости без прогрессирования была более продолжительной в группе больных, получавших эверолимус, по сравнению с группой плацебо и составила 4,9 мес против 1,9 мес соответственно ($p < 0,0001$). После итогового двойного слепого анализа частичный ответ зафиксировали у 5 (2%) и стабилизацию заболевания — у 185 (67%) больных в группе, принимавшей эверолимус, а в группе плацебо — ни у одного по первому параметру и у 45 (32%) пациентов — по второму. Согласно окончательным данным, статистически значимого различия между группами по показателям общей выживаемости не установлено: медиана общей выживаемости в группе больных, принимавших эверолимус, составила 14,78 мес и в группе плацебо — 14,39 мес ($p = 0,177$). Возможно, это обусловлено перекрестным влиянием, поскольку 79 (81%) из 98 пациентов группы плацебо после прогрессирования заболевания перевели на открытый прием эверолимуса. Эверолимус продемонстрировал хорошую переносимость и безопасность применения. Токсичность III–IV степени тяжести регистрировали у 5% пациентов. Среди неблагоприятных явлений всех степеней тяжести у больных, принимавших эверолимус, наиболее часто встречали стоматит (36%), сыпь (28%), усталость (23%), астению (22%) и диарею (21%). Гематологические побочные эффекты включали анемию (25%), гиперхолестеринемию (18%), гипертриглицеридемию (15%) и гипергликемию (8%). В настоящее время эверолимус является первым и единственным зарегистрированным препаратом для лечения пациентов с метастатическим ПКР при неэффективности терапии ингибиторами тирозинкиназы.

Ключевые слова: почечно-клеточный рак, ингибиторы тирозинкиназы, ингибиторы mTOR, эверолимус, общая и безрецидивная выживаемость, эффективность

Everolimus in the treatment for metastatic renal cancer

B. Ya. Alekseyev, A.S. Kalpinsky

P.A. Herzen Moscow Research Oncological Institute

Target drugs acting via the HIF/VEGF pathway show a steady-state clinical effect in treating patients with metastatic renal cell carcinoma (RCC). However, to continue therapy in patients with developing resistance in the prolonged use of tyrosine kinase inhibitors remained unsolved, which brought about a search for alternative pathogenetic pathways and new effective appropriate medicines. One of its solutions was the mTOR pathway and everolimus acting via it. Motzer et al. conducted the RECORD-1 phase III international multicenter randomized double-blind placebo-controlled study of the efficiency of everolimus. The study enrolled 410 patients with metastatic RCC that progressed during target therapy with sunitinib and/or sorafenib. The study was interrupted before the appointed time, as recommended by the Independent Data Monitoring Committee since the established effectiveness threshold values and conformity criteria for a positive study result were achieved. According to an independent centralized assessment, everolimus reduced the risk for disease progression by 70% ($p < 0.0001$). The median progression-free survival was longer in the everolimus group than that in the placebo group, which was 4.9 and 1.9 months, respectively ($p < 0.0001$). Final double-blind analysis showed a partial response in 5 (2%) patients and disease stabilization in 185 (67%) patients in the everolimus group; there were no patients by the former indicator and 45 (32%) patients by the latter in the placebo group. The final findings showed no statistically significant difference in overall survival rates between the groups: the median overall survival was 14.78 and 14.39 months in the everolimus and placebo groups, respectively ($p = 0.177$). This might be due to a cross impact because 79 (81%) of the 98 patients from the placebo group were switched over to open-labeled everolimus taking after disease progression. Everolimus demonstrated a good tolerability and safety. Grade III–IV toxicity was recorded in 5% of patients. In the everolimus-taking patients, the most common adverse reactions of all severity degrees were stomatitis (36%), eruption (28%), fatigue (23%), asthenia (22%), and diarrhea (21%). The hematological reactions included anemia (25%), hypercholesterolemia (18%), and hyperglycemia (8%). Everolimus is now the first and only registered drug to treat metastatic RCC if therapy with tyrosine kinase inhibitors is ineffective.

Key words: renal cell carcinoma, tyrosine kinase inhibitors, mTOR inhibitors, everolimus, overall and relapse-free survival, effectiveness

Почечно-клеточный рак (ПКР) занимает 3-е место по заболеваемости среди злокачественных новообразований мочеполовой системы после опухолей предстательной железы и мочевого пузыря [1]. Согласно данным статистики Американского общества рака (АОР) ПКР и рак лоханки занимают 10-е место среди причин смерти в США. В 2008 г. АОР зафиксировало 54 390 новых случаев заболеваемости ПКР и раком лоханки и 13 010 смертей [2]. Заболеваемость ПКР увеличивается в среднем на 2% в год [3]. В Европе ежегодно выявляют около 40 000 новых случаев заболевания ПКР, что приводит к 20 000 ожидаемых смертей [4]. В 2008 г. в России зарегистрировано 17 563 больных ПКР, при этом смертность от ПКР достигла 8 370 случаев. По темпам прироста онкологической заболеваемости в России ПКР устойчиво занимает 2-е место после рака предстательной железы (41,35%) [5].

ПКР относят к агрессивным злокачественным опухолям. При первичном обращении у большинства (70–80%) больных диагностируют локализованный ПКР, однако у 20–50% из них впоследствии выявляют метастазы [1, 6]. Медиана общей выживаемости (ОВ) больных метастатическим ПКР в среднем составляла 13 мес, а ожидаемая 5-летняя выживаемость < 20% [6, 7]. До недавнего времени метастатический ПКР рассматривали как заболевание с плохим прогнозом, и при имеющейся резистентности к лучевой, химио- и гормонотерапии лечение ограничивалось применением цитокинов (интерферон, интерлейкин-2) [8–10].

В течение последних лет наблюдаются существенные достижения не только в понимании молекулярных механизмов развития ПКР, но и в лечении метастатического ПКР. Успехи, достигнутые в продлении выживаемости пациентов с диссеминированными формами ПКР, связаны с разработкой и внедрением в клиническую практику препаратов, относящихся к классу ингибиторов ангиогенеза: сунитиниб (Сутент), сорафениб (Нексавар), темсиролимус (Торисел), эверолимус (Афинитор) и др. [11–15].

В классификации ВОЗ выделены 3 главных гистологических подтипа ПКР, среди которых чаще диагностируют светлоклеточный (80–90% случаев), реже папиллярный (10–15%) и хромофобный (4–5%) [16]. Предполагается, что нарушение работы путей сигнальной передачи играет важную роль в патогенезе многих злокачественных опухолей, особенно ПКР. С учетом распространенности и изученности патогенеза прогрессирования светлоклеточного ПКР наибольшего успеха удалось добиться в понимании значения управляемого гипоксией пути, включающего фактор, индуцированный гипоксией, HIF (hypoxia-inducible factor) и сосудисто-эндотелиальный фактор роста VEGF (vascular endothelial growth factor). Патогенез светлоклеточного ПКР в 65% наблюдений связан с утратой гена-супрессора von Hippel–Lindau (VHL), что приводит к запуску управляемого гипоксией пути и накоплению HIF и гиперэкспрессии различных факторов роста, в первую очередь VEGF,

а также тромбоцитарного – PDGF (platelet-derived growth factor) и трансформирующего – TGF- α и β (transforming growth factor- α и β), которые активируют расположенные вблизи опухолевой ткани клетки эндотелия для построения новой сосудистой сети (рис. 1). Гиперэкспрессия тирозинкиназных рецепторов VEGF (VEGFR) и PDGF (PDGFR) также является одним из механизмов роста и ангиогенеза опухоли. Рост сосудов приводит к увеличению поступления в опухолевую ткань кислорода и питательных веществ, что позволяет опухоли продолжить дальнейшее развитие и прогрессию [17–20].

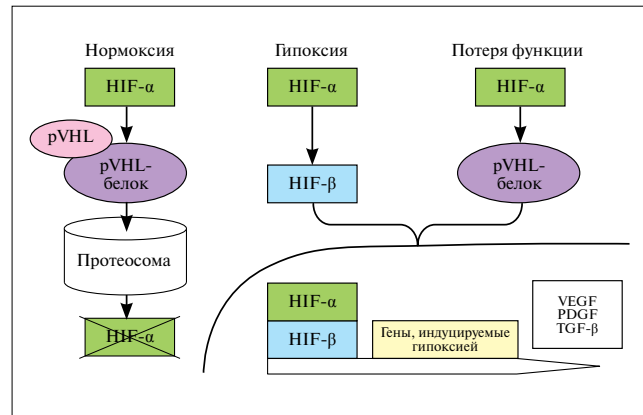


Рис. 1. Путь HIF [11]

Препараты сунитиниб и сорафениб, воздействующие на VEGFR (ингибиторы тирозинкиназы – ИТК VEGFR), темсиролимус (ингибитор mTOR – mammalian target of rapamycin – мишень рапамицина у млекопитающих) и бевацизумаб (моноклональное антитело к VEGF) показали эффективность в терапии больных ПКР, ранее не получавших лечение или получавших цитокины, что выражалось в увеличении беспрогрессивной выживаемости (БПВ) или ОВ [11–14].

Таргетным препаратам, действующим через описанные выше метаболические пути, свойствен устойчивый клинический эффект в лечении больных распространенным ПКР. Однако до сих пор остается нерешенным вопрос о продолжении лечения пациентов при неэффективности терапии ИТК. Резистентность, развивающаяся при длительном использовании препаратов, действующих через HIF-/VEGF-путь, привела к поиску альтернативных патогенетических путей, одним из которых стал путь mTOR. mTOR вовлечена в патогенез многих типов рака, в том числе и метастатического ПКР [21, 22].

Путь mTOR участвует в ангиогенезе и опосредован через PI3-киназу (PI3-киназа – phosphatidylinositol 3-kinase). Кроме того, mTOR регулирует трансляцию двух белков: 4E-BP1-связывающего белка (4E-BP1 – eukaryotic translation initiation factor 4E-binding protein) и S6K1-рибосомной киназы (S6K1 – ribosomal S6 kinase 1), что приводит к увеличению уровня специфических белков, участвующих в следующих процессах.

- Рост и пролиферация клеток – mTOR усиливает трансляцию белков, управляющих ростом и делением клеток, таких как циклин D1.
- Ангиогенез – mTOR усиливает трансляцию HIF, что приводит к экспрессии генов, отвечающих за реакцию на гипоксический стресс, а также факторов роста – таких как VEGF, PDGF-β, TGF-α и ангиопоэтин-1 (Ang-1).
- Клеточный метаболизм – mTOR усиливает экспрессию транспортеров питательных веществ на поверхности клеток. Адекватный доступ к питательным веществам поддерживает рост и выживание клеток [23, 24].

Сигнальный путь mTOR представлен как в клетках опухоли, так и в клетках эндотелия сосудов. mTOR не только находится под контролем PI3-киназы со всеми вытекающими реакциями, но и участвует в стабилизации этого пути. mTOR активизирует ангиогенез при ПКР за счет выработки VEGF, способствующего пролиферации эндотелиальных клеток через активацию Akt сывороточных / треониновых киназ и антиапоптотических механизмов (рис. 2). PI3-киназы стимулируют активацию Akt, которая ингибирует комплекс белков TSC1 и TSC2 (TSC – tuberous sclerosis complex) от активизации mTOR. Кроме того, mTOR способен ингибировать PI3/Akt-путь [21, 25]. По данным литературы, путь mTOR существенно изменен при светлоклеточных вариантах ПКР, низкодифференцированных опухолях и опухолях с плохим прогнозом. Мутация или делеция гена-супрессора опухоли PTEN (phosphatase and tensin homolog deleted on chromosome Ten) встречается у большого многообразия более агрессивных солидных опухолей. PTEN дезактивирует Akt-путь. Исследования экспрессии белка PTEN при ПКР продемонстрировали, что в гистологических препаратах нормальной почечной ткани была высокая экспрессия PTEN, в то время как при ПКР его экспрессия уменьшается до 10% [21, 26]. Существует несколько причин, указывающих на ожидаемую эффективность ингибиторов mTOR при лечении ПКР. К ним относят активацию Akt или S6K1, гиперэкспрессию инсулиноподобного фактора роста (IGF-1) и его рецептора (IGFR-1), нарушение регуляции гена опухолевой супрессии PTEN (один из негативных прогностических факторов опухолево-специфической выживаемости больных метастатическим ПКР), потерю комплекса TSC1/TSC2 (наблюдается в 40% случаев VHL-спорадического ПКР), а также потерю VHL (регистрируется у 75% больных ПКР) [24].

Эверолимус (RAD001, Афинитор) – пероральный препарат, относящийся к группе ингибиторов mTOR. Эверолимус – аналог рапамицина, выделенного из бактерий *Streptomyces hygroscopicus* и обладающего иммуносупрессивной, противомикробной и противоопухолевой активностью. Мишень рапамицина у млекопитающих, mTOR, представляет собой серин-треониновую киназу, исследование которой проводили путем изучения рапамицина. Первоначально эверолимус был зарегистрирован

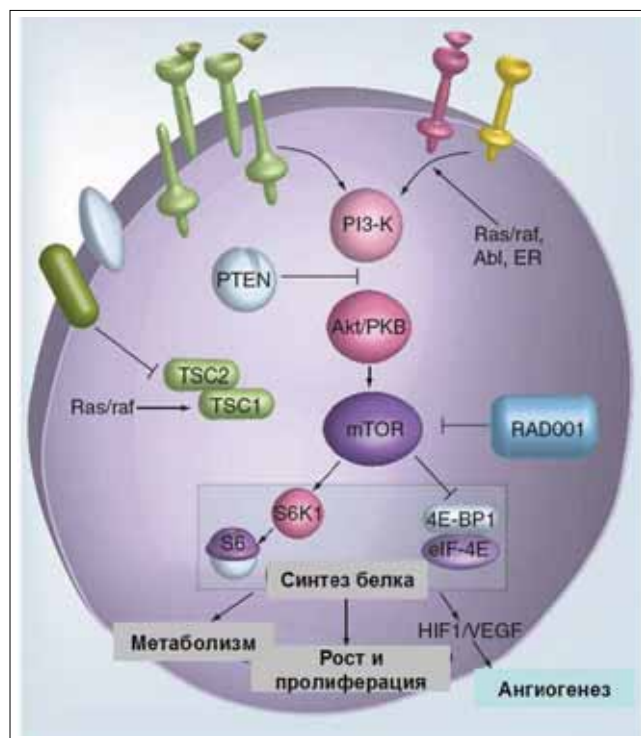


Рис. 2. Путь mTOR [23]

как иммунодепрессант и использовался для профилактики отторжения пересаженных органов [16, 27].

В ранних клинических исследованиях переносимость, безопасность и фармакокинетику эверолимуса изучали у больных с различными солидными опухолями посредством перорального применения препарата в диапазоне доз 20, 30, 50 и 70 мг в неделю или 5, 10 мг в день [28–30]. В исследовании, проведенном А. O'Donnell и соавт. [29], у 10 из 92 пациентов был диагностирован ПКР. Из этих 10 больных у 5 наблюдали отсутствие прогрессирования в течение >6 мес, в том числе у 1 пациента с зарегистрированным частичным ответом (используемая дозировка 70 мг/нед). В исследуемой J. Tabernero и соавт. [28] популяции ПКР имел место только у 2 из 55 больных, причем у 1 из них отмечена стабилизация, продлившаяся >14,6 мес (применяемая дозировка 50 мг/нед).

Согласно результатам клинического исследования II фазы, представленным J. Яс и соавт. [31] на конгрессе ASCO 2007, эверолимус характеризовался хорошей переносимостью при применении его в дозе 10 мг перорально ежедневно и продемонстрировал многообещающую противоопухолевую эффективность у пациентов, получавших предшествующую терапию ИТК (сорафениб, сунитиниб или оба препарата): у 12 (32%) из 37 больных диссеминированным ПКР зарегистрирован частичный ответ и у 14 (38%) – стабилизация на протяжении >3 мес. Медиана ОВ составила >11,5 (1–20) мес. В 2008 г. исследователи представили обновленные данные, согласно которым частичный ответ наблюдали у 3 (16%) пациентов и стабилизацию в течение >3 мес – у 14 (74%); медиана

БПВ для больных, принимавших эверолимус, составила 5,5 (1–12), а медиана ОВ – 8 (1–14) мес. Наиболее часто встречаемые неблагоприятные явления I–II степени тяжести включали гипертриглицеридемию (73% случаев), гипергликемию (59%), гиперхолестеринемию (64%), стоматит (45%), сыпь (32%), тошноту (27%) и диарею (18%). К побочным эффектам III–IV степени тяжести относили пневмонит, наблюдавшийся у 27% больных [32].

Авторы во главе с R.C. Whorf на конгрессе ASCO 2008 представили результаты II фазы исследования комбинации эверолимуса и бевацизумаба в стандартных дозировках (эверолимус – 10 мг перорально ежедневно и бевацизумаб в дозе 10 мг/кг 1 раз в 2 нед внутривенно) у больных, принимавших сорафениб и/или сунитиниб и не получавших предшествующей терапии ИТК. У 90% пациентов, получавших препарат в течение 8 нед, зарегистрирован частичный (21%) или малый (69%) ответ – уменьшение измеряемых очагов на 10–30%/стабилизация заболевания. Медиана БПВ составила 6 мес в группе, получавшей предшествующую терапию ИТК, и 9 мес – у больных, которым ее не проводили. Комбинация этих препаратов была хорошо переносима. К наиболее распространенным побочным эффектам I–II степени тяжести относили слабость (68% случаев), сыпь (55%), воспаление слизистых/стоматит (49%), гиперлипидемию (45%), тошноту (40%) и гипертензию (25%). Неблагоприятные явления III–IV степени тяжести включали протеинурию (19%), слабость (9%) и стоматит (8%) [33]. После получения обнадеживающих данных по эффективности, безопасности и хорошей переносимости эверолимуса R.J. Motzer и соавт. провели международное многоцентровое рандомизированное двойное слепое плацебоконтролируемое исследование III фазы по изучению эффективности применения эверолимуса RECORD-1 (Renal Cell Cancer Treatment with Oral RAD001 Given Daily) [34]. В исследование включили 410 больных метастатическим ПКР после прогрессирования заболевания на фоне таргетной терапии препаратами сунитиниб и/или сорафениб. Пациентов случайным образом рандомизировали в соотношении 2:1 на группы лечения эверолимусом в дозе 10 мг перорально ежедневно ($n=272$) или плацебо ($n=138$). В обеих группах лечение продолжали до прогрессирования заболевания, развития неприемлемых побочных эффектов, смерти или прекращения терапии по другим причинам. После второго промежуточного анализа руководящий комитет по независимому мониторингу данных принял решение досрочно прервать исследование, поскольку была достигнута заранее установленная пороговая величина эффективности и получены критерии соответствия положительному результату исследования. Медиана продолжительности лечения в группе, получавшей эверолимус, составила 95 (12–315) дней, в группе плацебо – 57 (21–237) дней. К дате досрочного прекращения исследования лечение продолжали 140 (51%) больных в группе эверолимуса и 30 (22%) – в группе плацебо. Основными причинами прекращения

лечения были прогрессирование заболевания, возникновение нежелательных явлений, смерть, отзыв согласия.

К моменту досрочного прекращения исследования согласно независимой централизованной оценке установлено, что применение эверолимуса снижало риск прогрессирования заболевания на 70% (отношение рисков – ОР 0,30; 95% доверительный интервал – ДИ 0,22–0,40; $p<0,0001$). Медиана БПВ также оказалась более продолжительной в группе больных, получавших эверолимус, и составила 4 (3,7–5,5) мес по сравнению с 1,9 (1,8–1,9) мес в группе плацебо ($p<0,0001$). Вероятность отсутствия прогрессирования заболевания через 6 мес для больных, получавших эверолимус, составила 26% (14–37), в группе плацебо – 2% (0–6) [34]. Результаты анализа БПВ, основанные на оценке исследователем, проведенной до централизованного пересмотра, полностью совпали с таковыми первого промежуточного анализа эффективности ($n=410$): в группе лечения эверолимусом медиана БПВ составила 4,9, в группе плацебо – 1,87 мес ($p<0,0001$) [35]. Согласно данным итогового статистического анализа, представленным R.J. Motzer и соавт. на конгрессе ASCO 2009, после завершения двойного слепого анализа ($n=416$) медиана БПВ в группе больных, принимавших эверолимус, составила 4,9 мес против 1,9 мес в группе плацебо ($p<0,0001$) [36].

По данным независимого централизованного пересмотра, на момент проведения первого промежуточного анализа исследования частичный ответ зарегистрирован у 3 (1%) и стабилизация опухолевого процесса – у 171 (63%) больных, получавших эверолимус, а в группе плацебо – ни у одного и у 44 (32%) пациентов соответственно. Таким образом, положительное влияние эверолимуса на БПВ, вероятно, обусловлено стабилизацией опухолевого процесса [33]. После проведения итогового двойного слепого анализа частичный ответ зафиксирован у 5 (2%) и стабилизация заболевания – у 185 (67%) пациентов, принимавших эверолимус, а в группе плацебо – ни в одном и в 45 (32%) случаях соответственно [36].

К моменту проведения анализа медиана ОВ в группе эверолимуса достигнута не была, а в группе плацебо она составила 8,8 мес [33]. Согласно данным итогового двойного слепого анализа статистически значимого различия между группами по показателю ОВ не установлено: медиана ОВ в группе больных, принимавших эверолимус, составила 14,78, а в группе плацебо – 14,39 мес ($p=0,177$) [36]. Возможно, это обусловлено перекрестным влиянием, поскольку в группе плацебо 79 (81%) из 98 пациентов после регистрации прогрессирования заболевания перевели на открытый прием эверолимуса. При этом у 76% больных, переведенных на прием эверолимуса, зафиксировано прогрессирование заболевания в течение 8 нед с момента начала использования препарата [33]. Эверолимус продемонстрировал хорошую переносимость и безопасность применения. По завершении итогового двойного слепого анализа среди неблагоприятных явлений

всех степеней тяжести наиболее часто встречали стоматит (у 36% больных, принимавших эверолимус, против 7% пациентов, получавших плацебо), сыпь (28% против 5%), усталость (23% против 17%) или астению (22% против 10%) и диарею (21% против 4%). Также на фоне лечения эверолимусом отмечены случаи возникновения инфекций (13% против 2%) и неинфекционного пневмонита (14% против 0%). Гематологические побочные эффекты включали анемию (25% против 4%), гиперхолестеринемию (18% против 2%), гипертриглицеридемию (15% против 2%) и гипергликемию (8% против 1%) [36].

Результаты, полученные в этих клинических исследованиях, еще раз подтвердили важность использования ингибиторов mTOR в лечении ПКР и расширили диапазон больных, подходящих для лечения данной группой препаратов. В настоящее время эверолимус является первым и единственным зарегистрированным препаратом, применяемым для лечения пациентов с метастатическим ПКР при неэффективности у них предшествующей терапии ИТК (сунитиниб и сорафениб). Препарат одобрен для использования в этих целях в США с марта 2009 г. и зарегистрирован в странах Европы с августа 2009 г. [37]. После получения убедительных данных об эффективности и безопасности эверолимуса в исследованиях III и II фазы препарат был включен в перечень основных рекомендаций по лечению диссеминированного ПКР Европейской ассоциации урологов EAU (European Association of Urology) [38], Европейского общества медицинских онкологов ESMO (European Society for Medical Oncology) [39], Европейской организации по изучению и лечению рака EORTC-GU (European Organization for Research and Treatment of Cancer Genitourinary Group) [40] и Американской национальной противораковой сети NCCN (National Comprehensive Cancer Network) [41] и применяется во 2-й линии терапии у пациентов, резистентных к другим таргетным препаратам. Рекомендуемая дозировка для лечения диссеминированного ПКР составляет 10 мг перорально ежедневно до тех пор, пока препарат эффективен и больной хорошо переносит его прием [38–41].

После появления ингибиторов mTOR их комбинировали с другими антиангиогенными препаратами с целью воздействия на различные пути неопластического ангиогенеза и повышения противоопухолевой эффективности. Так, в исследовании I фазы применение комбинации эверолимуса и сорафениба сопровождалось многообещающей противоопухолевой активностью и хорошей переносимостью [42]. На основании результатов проведенного исследования II фазы R.C. Whorf и соавт. продемонстрировали, что комбинация бевацизумаба и эверолимуса с использованием полноценных дозировок характеризовалась хорошей переносимостью и высокой эффективностью [33]. Сегодня продолжается проведение нескольких международных исследований по сравнению эффективности комбинации бевацизумаба и интерферона- α с комбинацией бевацизумаба и эверолимуса, одним из которых является рандоми-

зированное открытое исследование II фазы RECORD-2, включившее пациентов с метастатическим ПКР, ранее не получавших лечения [43, 44]. В ближайшем будущем планируется проведение многоцентрового исследования II фазы RECORD-3 также с участием больных метастатическим ПКР, не получавших предшествующей терапии [45]. Основная цель исследования RECORD-3 — получение доказательств в поддержку четко определенной оптимальной последовательности лечения. В исследовании будет проведено сравнение групп больных с назначением эверолимуса после сунитиниба или сунитиниба после эверолимуса в стандартных дозировках [45].

В связи с тем что большинство клинических испытаний включали пациентов преимущественно со светлоклеточными вариантами ПКР и в настоящее время недостаточно проспективных данных относительно других гистологических его вариантов, было инициировано исследование II фазы RAPTOR (RAD001 in Advanced Papillary Tumor Progression in Europe), оценивающее результаты применения эверолимуса в качестве препарата для монотерапии 1-й линии при метастатическом папиллярном ПКР в клиниках Европы. Также продолжается клиническое исследование REACT (RAD Expanded Access Clinical Trial in RRC), целью которого является предоставление расширенного доступа к использованию эверолимуса пациентам с диссеминированным ПКР, рефрактерным к терапии ИТК VEGFR (информация предоставлена компанией «Novartis Pharma AG»). Ожидается, что текущие протоколы по изучению комбинированного и последовательного применения эверолимуса должны подтвердить данные об увеличении ОВ и безрецидивной выживаемости, полученные в предыдущих исследованиях.

Заключение

Несмотря на доказанную эффективность использования ИТК VEGFR при лечении больных метастатическим ПКР, данный способ терапии не является радикальным и до недавнего времени в случае прогрессирования заболевания других вариантов его лечения практически не было. Однако, по данным последних клинических исследований, ингибитор mTOR эверолимус продемонстрировал высокую эффективность, безопасность, хорошую переносимость, невысокую частоту возникновения побочных эффектов и улучшение показателей выживаемости при лечении распространенного ПКР после прогрессирования его на фоне таргетной терапии. В настоящее время эверолимус рекомендован к применению в качестве терапии 2-й линии у больных светлоклеточным метастатическим ПКР, резистентных к терапии ИТК. Проведение последовательной терапии ингибиторами ангиогенеза при назначении эверолимуса в 1-й линии, а также использование его в комбинации с другими таргетными препаратами, вероятно, должно привести к увеличению показателей ОВ и безрецидивной выживаемости у больных метастатическим ПКР.

ЛИТЕРАТУРА

1. Cohen H., McGovern F. Renal cell carcinoma. *N Engl J Med* 2005;353:3477–90.
2. American Cancer Society, Cancer Facts & Figures 2008. http://www.cancer.org/docroot/STT/content/STT_1x_Cancer_Facts_and_Figures_2008.asp
3. Surveillance, Epidemiology and End Results (SEER). Cancer Stat Fact Sheets. <http://www.seer.cancer.gov/statfacts/index.html>
4. Parkin D.M., Bray F., Ferlay J., Pisani P. Global cancer statistics, 2002. *CA Cancer J Clin* 2005;55:74–108.
5. Чиссов В.И., Старинский В.В., Петрова Г.В. Злокачественные новообразования в России в 2008 году. М., 2010.
6. Flanigan R.C., Mickisch G., Sylvester R. et al. Cytoreductive nephrectomy in patients with metastatic renal cancer: a combined analysis. *J Urol* 2004;171:1071–6.
7. Coppin C., Porzolt F., Autenrieth M. et al. Immunotherapy for advanced renal cell cancer. *Cochrane Database Syst Rev* 2004; 3: CD001425.
8. Motzer R.J., Bander N.H., Nanus D.M. Renal cell carcinoma. *N Engl J Med* 1996;335:865–75.
9. Ljungberg B., Hanbury D.C., Kuczyk M.A. et al. Guidelines on renal cell cancer. European Association of Urology, 2009.
10. Yagoda A., Abi-Rached B., Petrylak D. Chemotherapy for advanced renal-cell carcinoma: 1983–1993. *Semin Oncol* 1995;22:42–60.
11. Patard J.-J. New treatment options for renal cell cancer – critical evaluation. *Eur Urol* 2008;(Suppl 7): 443–6.
12. Motzer R.J., Hutson T.E., Tomczak P. et al. Sunitinib versus interferon alfa in metastatic renal-cell carcinoma. *N Engl J Med* 2007;356:115–24.
13. Escudier B., Eisen T., Stadler W. et al. Sorafenib in advanced clear-cell renal-cell carcinoma. *N Engl J Med* 2007;356:125–34.
14. Hudes G., Carducci M., Tomczak P. et al. Temsirolimus, interferon alfa, or both for advanced renal-cell carcinoma. *N Engl J Med* 2007;356:2271–81.
15. Motzer R.J., Escudier B., Oudard S. et al. Efficacy of everolimus in advanced renal cell carcinoma: a double-blind, randomised, placebo-controlled phase III trial. *Lancet* 2008;372:449–56.
16. Oudard S., Medioni J., Ayllon J. et al. Everolimus (RAD001): an mTOR inhibitor for the treatment of metastatic renal cell carcinoma. *Expert Rev Anticancer Ther* 2009; 9(6):705–17.
17. Kaelin W.G. The von Hippel–Lindau tumor suppressor gene and kidney cancer. *Clin Cancer Res* 2004;10:6290–5.
18. Трапезникова М.Ф., Глыбин П.А., Морозов А.П. и др. Ангиогенные факторы при почечно-клеточном раке. *Онкоурология* 2008;(4):82–7.
19. Larkin J.M.G., Kipps E.L.S., Powell C.J., Swanton C. Review: systemic therapy for advanced renal cell carcinoma. *Ther Advanc Med Oncol* 2009;1:15–27.
20. Ravaud A., Wallerand H., Culine S. et al. Update on the medical treatment of metastatic renal cell carcinoma. *Eur Urol* 2008;54(2):315–25.
21. Hay N., Sonenberg N. Upstream and downstream of mTOR. *Genes Dev* 2004;18:1926–45.
22. Abraham R.T., Gibbons J.J. The mammalian target of rapamycin signaling pathway: twists and turns in the road to cancer therapy. *Clin Cancer Res* 2007;13:3109–14.
23. Seelinger H., Guba M., Kleespies A. et al. Role of mTOR in solid tumour systems: a therapeutic target against primary tumour growth, metastases, and angiogenesis. *Cancer Metastasis Rev* 2007;26(3–4):611–21.
24. Cho D., Signoretti S., Regan M. et al. The role of mammalian target of rapamycin inhibitors in the treatment of advanced renal cancer. *Clin Cancer Res* 2007;13(2 Suppl):758–63.
25. Hudson C.C., Liu M., Chiang G.G. et al. Regulation of hypoxia-inducible factor 1 alpha expression and function by the mammalian target of rapamycin. *Mol Cell Biol* 2002;22:7004–14.
26. Pantuck A.J., Seligson D.B., Klatte T. et al. Prognostic relevance of the mTOR pathway in renal cell carcinoma: implications for molecular patient selection for targeted therapy. *Cancer* 2007;109:2257–67.
27. Pascual J. Everolimus in clinical practice--renal transplantation. *Nephrol Dial Transplant* 2006;21(Suppl 3):18–23.
28. Tabernero J., Rojo F., Calvo E. et al. Dose- and schedule-dependent inhibition of the mammalian target of rapamycin pathway with everolimus: a phase I tumor pharmacodynamic study in patients with advanced solid tumors. *J Clin Oncol* 2008;26(10):1603–10.
29. O'Donnell A., Faivre S., Burris H.A. III et al. Phase I pharmacokinetic and pharmacodynamic study of the oral mammalian target of rapamycin inhibitor everolimus in patients with advanced solid tumors. *J Clin Oncol* 2008;26(10):1588–95.
30. Tanaka C., O'Reilly T., Kovarik J.M. et al. Identifying optimal biologic doses of everolimus (RAD001) in patients with cancer based on the modeling of preclinical and clinical pharmacokinetic and pharmacodynamic data. *J Clin Oncol* 2008;26(10):1596–602.
31. Jac J., Giessinger S., Khan M. et al. A phase II trial of RAD001 in patients (pts) with metastatic renal cell carcinoma (mRCC). 2007ASCO Annual Meeting Proceedings. *J Clin Oncol* 2007;25:5107.
32. Jac J., Amato R.J., Giessinger S. et al. A phase II study with a daily regimen of the oral mTOR inhibitor RAD001 (everolimus) in patients with metastatic renal cell carcinoma which has progressed on tyrosine kinase inhibition therapy. 2008 ASCO Annual Meeting Proceedings. *J Clin Oncol* 2008;26:5113.
33. Whorf R.C., Hainsworth J.D., Spigel D.R. et al. Phase II study of bevacizumab and everolimus (RAD001) in the treatment of advanced renal cell carcinoma (RCC). *J Clin Oncol* 2008;26:5010.
34. Motzer R.J., Escudier B., Oudard S. et al. Efficacy of everolimus in advanced renal cell carcinoma: A double-blind, randomised, placebo-controlled phase III trial. *Lancet* 2008;372:449–56.
35. Escudier B., Ravaud A., Oudard S. et al. Phase-3 randomized trial of everolimus (RAD001) vs placebo in metastatic renal cell carcinoma [Abstr 720]. *Ann Oncol* 2008;19:45.
36. Motzer R.J., Kay A., Figlin R. et al. Updated data from a phase III randomized trial of everolimus (RAD001) versus PBO in metastatic renal cell carcinoma (mRCC). ASCO 2009 Genitourinary Cancers Symposium [Abstr 278]. American Society of Clinical Oncology web site. http://www.asco.org/ASCOv2/MultiMedia/Virtual+Meeting?&vmview=vm_session_presentations_view&confID=64&sessionID=11
37. Ravaud A., Wallerand H. Molecular pathways in metastatic renal cell carcinoma: the evolving role of mammalian target of rapamycin inhibitors. *Eur Urol Suppl* 2009;8:793–8.
38. Ljungberg B., Hanbury D.C., Kuczyk M.A. et al. Guidelines on renal cell carcinoma. European Association of Urology web site. http://www.uroweb.org/fileadmin/tx_eauguidelines/2009/Full/RCC.pdf
39. Escudier B., Kataja V. Renal cell carcinoma: ESMO clinical recommendations for diagnosis, treatment and follow-up. *Ann Oncol* 2009;20(Suppl 4):81–2.
40. De Reijke T.M., Bellmunt J., van Poppel H. et al. EORTC–GU group expert opinion on metastatic renal cell cancer. *Eur J Cancer* 2009;45:765–73.
41. NCCN clinical practice guidelines in oncology: kidney cancer. National Comprehensive Cancer Network web site. http://www.nccn.org/professionals/physician_gls/f_guidelines.asp
42. Rosenberg J.E., Weinberg V.K., Claros C. et al. Phase I study of sorafenib and RAD001 for metastatic clear cell renal cell carcinoma. *J Clin Oncol* 2008;26(Suppl):abstr 5109.
43. Yuan R., Kay A., Berg W.J., Lebwohl D. Targeting tumorigenesis: development and use of mTOR inhibitors in cancer therapy. *J Hematol Oncol* 2009;2:45.
44. NCT00719264: Safety and efficacy of bevacizumab plus RAD001 versus interferon alfa-2a and bevacizumab in adult patients with kidney cancer (L2201). <http://www.clinicaltrials.gov>
45. NCT00903175: Efficacy and safety comparison of RAD001 versus sunitinib in the first-line and second-line treatment of patients with metastatic renal cell carcinoma (RECORD-3). <http://www.clinicaltrials.gov>