

Лучевые методы диагностики в определении структуры опухолевого тромба в нижней полой вене при раке почки

Н.Б. Вихрова¹, Б.И. Долгушин¹, В.О. Панов², В.Б. Матвеев¹, Н.Л. Шимановский³, Е.К. Дворова¹

¹ ФГБУ «Российский онкологический научный центр им. Н.Н. Блохина» Минздрава России;
Россия, 115478, Москва, Каширское ш. 24;

² ГБОУ ДПО «Российская медицинская академия последипломного образования» Минздрава России;
Россия, 125993, Москва, ул. Баррикадная, 2/1;

³ ГБОУ ВПО «Российский национальный исследовательский медицинский университет им. Н.И. Пирогова» Минздрава России;
Россия, 117997, Москва, ул. Островитянова, 1

Контакты: Нина Борисовна Вихрова nina.vikhrova@gmail.com

Почечно-клеточный рак (ПКР) представляет собой наиболее часто встречающуюся первичную опухоль почечной паренхимы. Одной из его важных анатомических характеристик, влияющих на выживаемость пациентов с ПКР, является вовлечение в процесс венозной системы. Опухолевый тромбоз нижней полой вены (НПВ) встречается в 4–10 % случаев. На данный момент единственным видом лечения, увеличивающим продолжительность жизни таких пациентов, остается операция нефрэктомии с тромбэктомией. Важный критерий, определяющий риск отрыва тромба во время операции, – это его структура. Известно, что неплотные «рыхлые» по структуре опухолевые тромбы больше склонны к фрагментации при их извлечении во время операции, что может привести к осложнениям в виде тромбэмболии легочной артерии. Поэтому дооперационное выявление структуры опухолевого тромба в НПВ при раке почки является важной задачей лучевой диагностики, направленной на снижение осложнений во время хирургического вмешательства.

Ключевые слова: почечно-клеточный рак, опухолевый венозный тромбоз, структура опухолевого тромба, консистенция тромба, нижняя полая вена, нефрэктомия, ультразвуковое исследование, компьютерная томография, магнитно-резонансная томография

DOI: 10.17650/1726-9776-2015-11-3-40-45

Radiodiagnostic methods in determining the structure of tumor thrombus in the inferior vena cava in kidney cancer

N.B. Vikhrova¹, B.I. Dolgushin¹, V.O. Panov², V.B. Matveev¹, N.L. Shimanovskiy³, E.K. Dvorova¹

¹ Research Institute of Clinical and Experimental Radiology, N.N. Blokhin Russian Cancer Research Center at the Ministry of Health of Russia; 24 Kashirskoe Shosse, Moscow, 115478, Russia;

² Department of Radiodiagnosis, Radiotherapy, and Medical Physics, Russian Medical Academy of Postgraduate Education, at the Ministry of Health of Russia; 2/1 Barrikadnaya St., Moscow, 125993, Russia

³ N.I. Pirogov Russian National Research Medical University, at the Ministry of Health of Russia; 1 Ostrovityanov St., Moscow, 117997, Russia

Renal cell carcinoma (RCC) is the most common primary tumor of the renal parenchyma. Venous involvement is one of the most important anatomic characteristics of tumor. It is known that venous spread influences the survival of patients with RCC. Tumor thrombosis of IVC in patients with renal cell carcinoma has been reported in 4–10 %. The reference standard for RCC with tumor thrombus remains surgical resection. The structure of thrombus determines some technical difficulties in the management of tumor. Spongy thrombus correlate with higher risk of thrombus detachment during surgery resulting in PE. Therefore determination of IVC thrombus consistency is very important part of preoperative radiologic assessment of tumor in patients with RCC.

Key words: renal cell carcinoma, tumor thrombosis, tumor thrombus structure, thrombus consistency, inferior vena cava, nephrectomy, ultrasonic research, computer tomography, magnetic resonance imaging

Введение

Рак почки составляет около 2–3 % всех злокачественных новообразований в общей структуре заболеваемости [1]. При этом заболеваемость и смертность при ПКР возрастают со скоростью примерно 2–3 % за десятилетие [2–6].

Прогноз выживаемости пациентов с ПКР основан на анализе совокупности гистологических, клинических, молекулярных, а также анатомических факторов [7]. Показано, что одной из важных анатомических характеристик опухоли почки является распространение процесса на почечную вену и нижнюю полую вену

(НПВ). Такое состояние, как опухолевый венозный тромбоз, встречается при ПКР в 4–10 % [8–12].

На данный момент единственным видом лечения, существенно увеличивающим продолжительность жизни больных раком почки с тромбозом НПВ, остается нефрэктомия с тромбэктомией.

Тактика хирургического вмешательства в основном определяется протяженностью тромба в просвете НПВ. При этом возможен отрыв тромба, что относится к очень серьезным осложнениям. Одним из главных критериев, определяющих риск отрыва тромба во время операции, является его структура, а именно консистенция, которая, по данным литературы, представляется как плотная и рыхлая (в англоязычной литературе соответственно *solid* и *friable*), последняя считается неблагоприятным прогностическим фактором заболевания [13, 14]. Указанные термины относят к гистологической характеристике опухолевого тромба, так для плотной консистенции опухолевой массы характерен компактный сцепленный рост клеток, линейный закругленный контур тромба, иногда с эндотелиальной выстилкой, имитирующей псевдокапсулу. Для рыхлой консистенции характерно расположение опухолевых клеток вперемишку с обильными зонами некроза и тяжистыми отложениями фибрина; сам тромб обычно имеет неровный, фестончатый контур, иногда с наличием выростов по типу сосочков [13]. Такое детальное определение структуры опухолевого тромба по данным гистологического исследования пока не получило достойной оценки и широкого применения в рутинной клинической практике.

Из всех морфологических признаков консистенции тромба, представленных в работе R. Bertini [13], по данным методов лучевой диагностики можно предполагать лишь наличие или отсутствие в структуре тромба зон некроза. Уверенно высказаться о контуре тромба возможно только в случае его флотации в просвете НПВ [17]. При большом его диаметре и/или тесной связи со стенкой вены судить о контуре или наличии выростов затруднительно за счет тесного расположения фрагментов в ограниченном пространстве просвета НПВ.

Следует отметить, что работ, посвященных изучению структуры опухолевого тромба на этапе предоперационной диагностики, нам не встретилось. В связи с этим мы сочли целесообразным включить этот вопрос в одну из задач исследования по улучшению диагностики опухолевых тромбов НПВ в целях снижения риска его отрыва на операции у больных раком почки с распространением в просвет НПВ.

Материалы и методы

В нашей работе был проведен анализ данных 67 больных раком почки с опухолевым тромбозом НПВ (41 мужчина, 26 женщин; средний возраст

57,9 ± 1,2 года) клинической базы ФГБУ «РОНЦ им. Н.Н. Блохина» Минздрава России. На дооперационном этапе пациентам были проведены следующие виды диагностических исследований: ультразвуковое исследование (УЗИ) ($n = 67$), рентгеновская компьютерная томография (РКТ) с внутривенным (в/в) введением неионного рентгеноконтрастного средства (РКС) в объеме из расчета 1 мл/кг массы тела пациента ($n = 65$) и магнитно-резонансная томография (МРТ) с в/в введением внеклеточного экстрацеллюлярного контрастного средства для МРТ гадобутрола в дозе 7,5 мл ($n = 29$).

В задачу исследования входило ретроспективное изучение возможностей указанных методов визуализации в оценке структуры опухолевого тромба НПВ, для интерпретации которой мы сочли возможным применение терминов «плотный» и «рыхлый». Однако разделение на группы в нашем исследовании происходило не по данным гистологического исследования, как у зарубежных авторов, а на основании пальпаторной оценки консистенции тромба хирургами во время операции. В результате к условно плотным были отнесены тромбы, сохраняющие целостность во время операции (извлекались из просвета НПВ целиком), а к условно рыхлым — тромбы, фрагментирующиеся во время операции (извлекались из просвета НПВ по частям, в некоторых случаях с осложнениями в виде тромбоза легочной артерии — ТЭЛА). Распределение пациентов по группам представлено на рис. 1.

Результаты и обсуждение

В рамках нашего исследования были подробно изучены параллели между структурой тромба, выявленной на операции, и особенностями опухолевого процесса по данным клинического обследования и методов инструментальной визуализации (УЗИ, КТ, МРТ).

Из всех немногочисленных клинических проявлений рака почки у больных с рыхлой структурой тромба достоверно чаще ($p = 0,026$) — у 44,4 %, т. е. практически у каждого 2-го пациента — встречался такой симптом, как расширенная сеть венозных коллатералей на передней брюшной стенке.

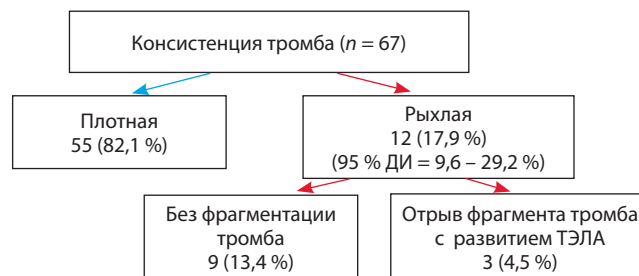


Рис. 1. Оценка структуры тромба в НПВ (по интраоперационным данным)

Таблица 1. Средняя рентгеновская плотность тромба по данным КТ в группах тромбов разной структуры по данным операции ($n = 49$)

Факторы	Плотность тромба, М ± m; медиана		p
	плотный (n = 40)	рыхлый (n = 9)	
Плотность основания тромба (до контрастирования)	35,5 ± 1,4; 35	37,8 ± 3,0; 40	0,47
Плотность верхушки тромба (до контрастирования)	30,7 ± 1,3; 30	26,7 ± 2,9; 30	0,2
Плотность основания тромба (после контрастирования)	82,3 ± 5,0; 80	64,4 ± 5,4; 70	0,1
Плотность верхушки тромба (после контрастирования)	63,9 ± 4,6; 60	39,4 ± 5,9; 35	0,011

При анализе анатомических особенностей распространения опухолевого тромба было выявлено, что рыхлая консистенция чаще встречалась:

- при локализации опухолевого узла в левой почке (почти в 3 раза чаще, $p = 0,046$);
- распространении опухоли на соседние органы: справа – в печень, слева – в селезенку и/или поджелудочную железу (в 2 раза, $p = 0,0008$);
- большой протяженности опухолевого тромба в просвете НПВ: ретропеченочном и наддиафрагмальном – 5 из 25 (20 %) и 5 из 18 (27,8 %) соответственно (среди наддиафрагмальных тромбов рыхлыми достоверно чаще ($p = 0,04$) встречались внутривенные тромбы – 5 (41,7 %) из 12);
- распространении тромба на контрлатеральную почечную вену (в 3 раза чаще, $p = 0,03$);
- наличии метастатического поражения надпочечников (в 2,6 раза, $p = 0,07$).

Однако многофакторный анализ (метод конъюнкций) вышеуказанных признаков показал, что каждый пациент с рыхлым тромбом обладал индивидуальным набором неблагоприятных факторов, которые, в свою очередь, в большей степени характеризовали распространенность и запущенность опухолевого процесса, что совпало с выводами зарубежных авторов [14].

При сопоставлении с данными гистологического исследования наличие зон некроза в структуре опухолевого тромба коррелировало с условно рыхлой консистенцией на операции (10 (83,3 %) из 12 случаев, $p = 0,004$), что также совпадает с данными R. Bertini и соавт. [13].

В связи с этим при анализе изображений КТ и МРТ мы уделяли особое внимание поиску особенностей визуализации участков некроза в структуре тромба (путем измерения показателей средней рентгеновской плотности ткани по данным КТ и оценки характеристик магнитно-резонансного (МР) сигнала на различных последовательностях при МРТ). Также были изучены особенности накопления соответствующего контрастного препарата по данным обоих методов визуализации.

Следует отметить, что, по нашему опыту, дифференцировка признаков той или иной структуры тром-

ба на различных изображениях была возможна при его размерах около $1,0 \pm 0,2$ см и более в диаметре. В результате количество случаев, оцененных разными методами лучевой диагностики, не совпадало. Диагностика так называемых нитевидных тромбов до сих пор остается малоизученной областью вследствие малого количества наблюдений.

По данным КТ проводили оценку средней рентгеновской плотности ткани тромба до и после в/в введения РКС. Измерения осуществляли по данным нативной фазы исследования (до начала введения РКС) и в позднюю кортикомедулярную фазу (через 30–40 с после начала введения РКС со скоростью 2,5–3,0 мл/с) [15, 16] в области основания и верхушки тромба (табл. 1).

Как видно из табл. 1, при нативном исследовании достоверной разницы в группах плотных и рыхлых тромбов не выявлено, а после внутривенного (в/в) контрастирования тромбы рыхлой консистенции характеризовались более низкими показателями средней рентгеновской плотности, чем плотные. Это особенно ярко проявилось в области верхушки тромба. Таким образом, были установлены промежутки числовых значений средней рентгеновской плотности после в/в введения РКС, характерные для разных видов консистенции тромба, так называемые условные пороги плотности, которые составили для основания тромба 80 HU, для области верхушки – 45 HU (рис. 2).

В отличие от КТ, при МРТ невозможно количественно измерить показатели плотности опухолевой ткани в калиброванном масштабе интенсивности сигнала, поэтому анализ ее структуры был основан на предположении о том, что тромбы той или иной консистенции могут отличаться по сигнальным характеристикам в разных режимах МР-исследования.

При оценке стандартных последовательностей, таких как быстрое спиновое эхо (TSE) с получением T2-взвешенных изображений (T2-ВИ), TSE T2-ВИ с частотным подавлением сигнала жировой ткани (T2-ВИfs) и сверхбыстрой градиентной последовательности – TRUEfisp (с электрокардиографической синхронизацией накопления МР-сигнала), достоверных отличий по сигнальным характеристикам среди

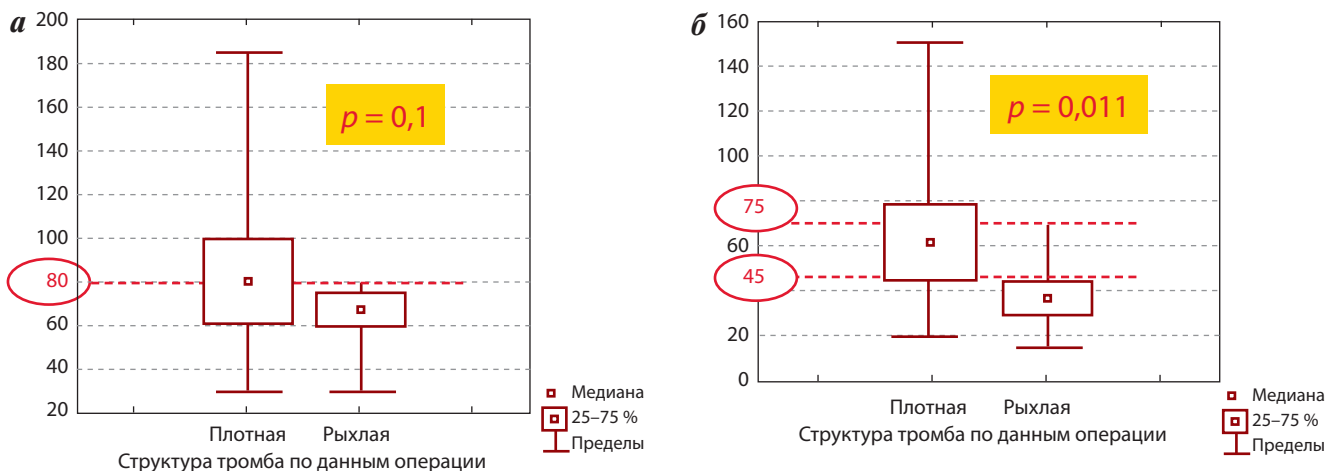


Рис. 2. Оценка средней рентгеновской плотности после контрастирования по данным КТ: а – в области основания тромба; б – в области вершины тромба

плотных и рыхлых тромбов выявить не удалось. А вот при исследовании с в/в введением МР-контрастного средства на Т1-взвешенных изображениях (Т1-ВИ) были получены достоверные ($p < 0,0001$) различия МР-картины тромбов различной структуры. Ключевым МР-признаком условно рыхлой структуры тромба явилось наличие на Т1-ВИ участков низкого сигнала в области вершины или на всем протяжении тромба.

Таким образом, по данным КТ и МРТ мы выявили, что для тромбов плотной консистенции чаще всего было характерно относительно однородное повышение накопления контрастного препарата по всей длине, соответственно с более высокими значениями рентгеновской плотности по данным КТ (более 70–80 HU) и более интенсивным МР-сигналом на Т1-ВИ по данным МРТ. Риск фрагментации среди таких тромбов был минимален (по КТ – 0 % (95 % доверительный интервал (ДИ) 0–16,8), по МРТ – 0 % (95 % ДИ 0–14,8)). Для тромбов рыхлой консистенции, наоборот, характерно неравномерное изменение относительного контраста тромба после в/в введения соответствующего препарата с наличием: 1) по данным КТ – зон низкой плотности (< 80 HU в основании и 45 HU в области вершины тромба); 2) по данным МРТ – участков низкого сигнала на Т1-ВИ, что, вероятнее всего, может соответствовать зонам некроза в ткани опухолевого тромба.

В сочетании с такими неблагоприятными факторами, как крупные размеры тромба (диаметр > 3,5 см) и подозрение на фиксацию тромба к стенке НПВ (т.е. отсутствие кровотока между 2 этими структурами), на этапе предоперационной диагностики можно с вероятностью 50 % по данным КТ (95 % ДИ 6,8–93,2) и с вероятностью 80 % по данным МРТ (95 % ДИ 28,4–99,5) предполагать возможную фрагментацию тромба во время операции (рис. 3, 4).

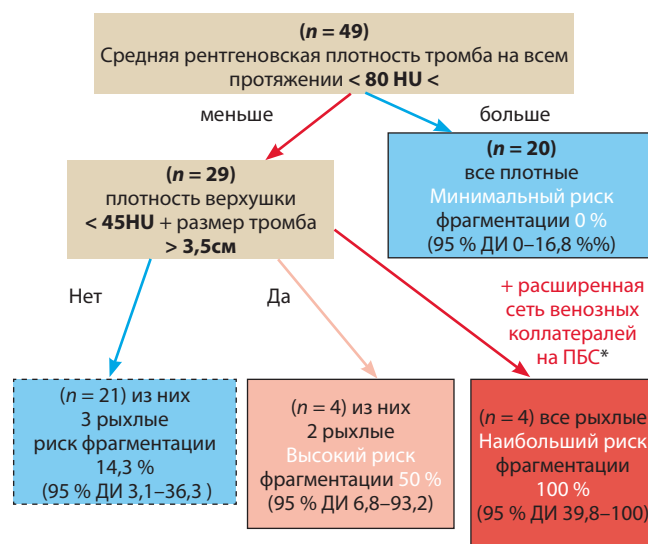


Рис. 3. Определение группы риска фрагментации тромба с учетом средней рентгеновской плотности по данным КТ. ПБС – передняя брюшная стенка

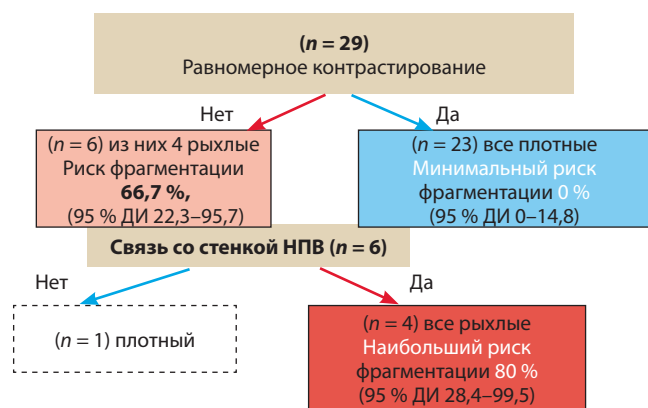


Рис. 4. Определение группы риска фрагментации тромба с учетом контрастирования ткани тромба по данным МРТ

Таблица 2. Выявление сосудов в тромбе по данным УЗИ (n = 64)

Структура тромба по данным операции	Наличие сосудов в тромбе по данным УЗИ, абс., (%)	
	есть	нет
Плотная	43 (81,1)	10 (18,9)
Рыхлая	2 (18,2)	9 (81,8)
<i>p</i>	0,00003	

В поиске других диагностических признаков, возможно косвенно свидетельствующих в пользу той или иной консистенции тромба, было высказано предположение о том, что для плотной консистенции более характерно наличие сосудов в структуре, а для рыхлой, соответственно, их отсутствие.

При сопоставлении признака «сосуды в тромбах с разной консистенцией» на операции были получены высокозначимые статистические различия в группах только по данным УЗИ (табл. 2).

Однако, как видно из табл.2 12 (18,8 %) из 64 случаев не подчинялись высказанному предположению. Таким образом, в целом гипотеза является возможно верной, но для достоверной дифференциации характера консистенции тромба этот признак следует применять только как дополнение к вышеописанным данным КТ и МРТ.

Заключение

Подводя итоги, можно сказать, что, так как определенные структуры тромба на этапе предоперационной диагностики больных раком почки с опухолевым тромбозом НПВ является важным критерием, определяющим возможность его успешного удаления, использование для этого методов лучевой диагностики представляется необходимым этапом предоперационной подготовки.

Ретроспективный анализ операционных и диагностических данных показал, что рыхлый тип консистенции тромба или риск его фрагментации во время операции возможно предположить с высокой вероятностью на основе ряда неблагоприятных факторов, таких как большой диаметр тромба, протяженность в НПВ выше диафрагмы, слабое или неравномерное накопление контрастного препарата тканью тромба по данным КТ/МРТ после в/в введения соответствующего контрастного препарата, наличие связи тромба со стенкой НПВ, а также отсутствие сосудов в структуре тромба и при распространении тромба в контралатеральную почечную и печеночные вены.

В дальнейшем интерес представляет более детальное изучение гистологических отличий в тромбах различной консистенции и сопоставление их с диагностическими и интраоперационными данными в целях подтверждения описанных и, возможно, выявления новых признаков, указывающих на тот или иной характер структуры опухолевых тромбов при раке почки.

ЛИТЕРАТУРА

- Al Otaibi M., Tanguay S. Locally advanced renal cell carcinoma. *CUAJ* 2007;1(Issue 2):55–61.
- Злокачественные новообразования в России в 2006 году (заболеваемость и смертность). Под ред. В.И. Чиссова, В.В. Старинского. М.: ФГБУ «МНИОИ им. П.А. Герцена» Минздрава России, 2007. [Malignant neoplasms in Russia in 2006 (morbidity and mortality). By eds.: V.I.Chyssov, V.V. Starinskiy. Moscow: P.A. Gertsen Research Oncological Institute of the Ministry of Health of the Russian Federation; 2007. (In Russ.)].
- Варламов С.А. Оптимизация лечения местно-распространенного рака почки. Дис. ... д-ра мед. наук. Барнаул, 2008. [Varlamov S.A. Treatment optimization of locally advanced kidney cancer. Thesis ... of doctor of medical sciences. Barnaul, 2008. (In Russ.)].
- Tsui K.H., Svarts O., Smith R.B. et al. Prognostic indicators for renal cell carcinoma: multivariate analyses of 643 patients. *J Urol* 2000;(163):1090–5.
- Mickisch G.H. Principles of nephrectomy for malignant disease. *BJU Int* 2004;89(5):488–95.
- Gupta K., Miller J.D., Li J.Z. et al. Epidemiologic and socioeconomic burden of metastatic renal cell carcinoma (mRCC): a literature review. *Cancer Treat Rev* 2008;34(3):193–205.
- Wagner B., Patard J.-J., Me´jean A. et al. Prognostic value of renal vein and inferior vena cava involvement in renal. *Cell Carcinoma*. 2009;(55):452–60.
- Шукин Д.В., Илюхин Ю.А. Хирургия опухолевых тромбов нижней полой вены при раке почки. Белгород; 2007. [Shchukin D.V., Ilyukhin Yu.A. Surgical treatment of the inferior vena cava tumor thrombus in renal cancer. Belgorod, 2007. (In Russ.)].
- Лесовой В.Н., Шукин Д.В., Илюхин Ю.А. Проблемы классификации внутривенного распространения почечно-клеточного рака. *Международный медицинский журнал* 2011;(4):65–8. [Lesovoy V.N., Shchukin D.V., Ilyukhin Yu.A. Classification problems in intravenous spread of advanced renal cell carcinoma. *Mezhdunarodnyiy meditsinskiy zhurnal = IMJ* 2011;(4):65–8. (In Russ.)].
- Patard J.-J. Renal Cell Carcinoma with Inferior Vena Cava Invasion: An Orphan Disease? *Eur Urol* 2006;(50):208–10.
- Ayati M., Nikfallah A., Jabalameli P. et al. Extensive surgical management for renal tumors with inferior vena cava thrombus. *Urol J (Tehran)* 2006;(4):212–5.
- Tanaka M., Fujimoto K., Okajima E. et al. Prognostic factors of renal cell carcinoma with extension into inferior vena cava. *Int J Urol* 2008;(15):394–8.
- Bertini R., Roscigno M., Freschi M. et al. Impact of venous tumour thrombus consistency (solid vs friable) on cancer-specific survival in patients with renal cell carcinoma. *Eur Urol* 2011;60(2):358–65.
- Weiss V.L., Braun M., Perner S. et al. Prognostic significance of venous tumour thrombus consistency in patients with renal cell carcinoma (RCC). *BJU Int* 2014;113(2):209–17.
- Долгушин Б.И., Тюрин И.Е., Лукьянченко А.Б. и др. Стандарты РКТ

и МРТ-исследований с внутривенным контрастированием в онкологии. 2-е изд. М.: РОНЦ им. Н.Н. Блохина РАМН; 2011. [Dolgushin B.I., Tyurin I.E., Luk'yanenko A.V. et al. Standards for CT and MRI with intravenous contrast in oncology. 2^{ed}. Moscow: ROSC im N.N. Blokhina. 2011. (In Russ.)].

16. Буйлов В.М., Борисанов А.В., Иванов А.П. Спиральная компьютерная

томография при опухолях почки. М.: Практическая медицина, 2009. [Buylov V.M., Borisanov A.V., Ivanov A.P. Helical computed tomography in kidney tumors. Moscow: Prakticheskaya meditsina, 2009. (In Russ.)].

17. Хубутия М.Ш., Гольдина И.М., Трофимова Е.Ю. и др. Проблемы лучевой диагностики эмболеннного тромбоза.

Диагностическая и интервенционная радиология 2013;7(2–2):29–39. [Khubutiya M.Sh., Goldina I.M., Trofimova E.Yu. et al. Problems of ultrasound diagnostics of embologenic thrombosis. Diagnosticheskaya i interventsionnaya radiologiya = Diagnostic and Interventional Radiology 2013;7(2–2): 29–39. (In Russ.)].