

Опыт одномоментных операций при билатеральной нефробластоме у детей

А. П. Казанцев, М. А. Рубанский, М. В. Рубанская, П. А. Керимов,
О. А. Капкова, Д. В. Рыбакова, Е. И. Бойченко, А. В. Хижников
НИИ детской онкологии и гематологии ФГБНУ «РОНЦ им. Н. Н. Блохина»
Россия, 115478 Москва, Каширское шоссе, 23

Контакты: Анатолий Петрович Казанцев opsoanat@mail.ru

В статье приведен персональный опыт одномоментных операций при билатеральной нефробластоме (БН) у детей. В период с 2000 по 2012 г. в НИИ детской онкологии и гематологии ФГБНУ «РОНЦ им. Н. Н. Блохина» выполнены одномоментные хирургические вмешательства 21 (26,2 %) ребенку, больному БН. Возраст детей колебался от 10 мес до 5 лет. Одномоментное оперативное вмешательство в объеме резекции почки с обеих сторон проведено 9 детям. Нефрэктомия с одномоментной резекцией противоположной почки выполнена 4 детям, 4 больным проведена одномоментная операция в объеме резекции одной почки и биопсии другой почки и 4 пациентам выполнена нефрэктомия и биопсия 2-й почки.

БН – редкое заболевание, о чем свидетельствуют данные мировой литературы, каждое новое сообщение о больных БН представляет важный научный и практический интерес. БН составляет от 4 до 10 % всех злокачественных опухолей почек у детей. Синхронное поражение почек наблюдается в 5–7 % случаев, метакхронное – в 2–3 %. Билатеральное поражение почек диагностируется чаще у детей более раннего возраста. Основной пик заболеваемости БН приходится на возрастной период от 3 до 5 лет. Редко заболевание диагностируется у детей старше 10 лет. Мальчики и девочки болеют одинаково часто.

Ключевые слова: билатеральная нефробластома, детский возраст, синхронное поражение, метакхронное поражение, одномоментные операции, резекция, нефрэктомия, показания, факторы прогноза, осложнения, выживаемость

DOI: 10.17650/1726-9776-2015-1-26-29

Experience with one-stage operations for bilateral nephroblastoma

A. P. Kazantsev, M. A. Rubansky, M. V. Rubanskaya, P. A. Kerimov, O. A. Kapkova, D. V. Rybakova, E. I. Boichenko, A. V. Khizhnikov
Research Institute of Pediatric Oncology and Hematology, N. N. Blokhin Russian Cancer Research Institute;
23, Kashirskoe Shosse, Moscow 115478, Russia

The paper describes the personal experience with one-stage operations for bilateral nephroblastoma (BN) in children. In 2000 to 2012, the Research Institute of Pediatric Oncology and Hematology, N. N. Blokhin Russian Cancer Research Institute, performed one-stage surgical interventions in 21 (26.2 %) children with BN. Their age ranged from 10 months to 5 years. The one-stage surgery as bilateral nephrectomy was made in 9 children. Nephrectomy with one-stage resection of the contralateral kidney was carried out in 4 children; 4 patients underwent one-stage surgery as resection of one kidney and biopsy of the other and 4 patients had nephrectomy and biopsy of the second kidney.

BN is a rare disease as suggested by the data available in the world literature; each new report on patients with BN is of great scientific and practical interest. The rate of BN is 4 to 10 % of all kidney cancers in children. Synchronous and metachronous kidney injuries are encountered in 5–7 and 2–3 % of cases, respectively. Bilateral renal involvement is more commonly diagnosed in younger children. The major peak incidence of BN occurs from ages 3 to 5 years. The disease is rarely diagnosed in children above 10 years. Boys and girls are equally frequently ill.

Key words: bilateral nephroblastoma, childhood, synchronous injury, metachronous injury, one-stage operations, resection, nephrectomy, indications, predictors, complications, survival

Введение

В статье приводится персональный опыт одномоментных операций при билатеральной нефробластоме (БН) у детей. С 2010 г. в НИИ ДОГ ФГБУ «РОНЦ им. Н. Н. Блохина» в отношении лечения больных с опухолью Вильмса и БН принят протокол SIOP 2001/04. Цель терапии – полное излечение ребенка

и выполнение максимально органосохраняющего оперативного вмешательства. Важным компонентом комплексного лечения является хирургический. Основная задача хирургического вмешательства – выполнение резекции почки для максимального сохранения функционирующей почечной ткани. Оперативный этап лечения планируется после оптимального сокращения

опухоли на фоне предоперационной химиотерапии. Разработана принципиальная позиция хирургического лечения больных с двусторонней опухолью Вильмса.

- На 1-м этапе выполняется хирургическое вмешательство на менее пораженной опухолью почке.
- После восстановления функции оперированной (менее пораженной) почки на 2-м хирургическом этапе выполняется резекция более пораженной контралатеральной почки или (при невозможности выполнения органосохраняющей операции) нефрэктомия.
- При проведении органосохраняющего хирургического вмешательства нужно стремиться к удалению всех опухолевых очагов.
- Интервал между 2 органосохраняющими операциями должен быть по возможности минимальным и определяться восстановлением функции оперированной почки.

В НИИ ДОГ ФГБНУ «РОНЦ им. Н.Н. Блохина» на основании данных мировой литературы и собственных наблюдений сформулированы показания к выполнению одномоментных операций при БН у детей.

1. Небольшие размеры опухоли (≤ 5 см) в почке, при отсутствии связи с сосудистой ножкой и лоханкой.
2. Преимущественно экзофитный рост опухоли.
3. Наличие нескольких опухолевых узлов размерами не более 2 см в диаметре, располагающихся под капсулой органа.
4. Отсутствие функции одной из почек («немая почка»).

5. Хирургическое вмешательство любого объема на одной почке и биопсия контралатерального органа.

По данным мировой литературы, одномоментные операции на почках по поводу опухолей различного генеза проводятся редко. Приводятся единичные описания случаев одномоментных операций при БН у детей. Выбор хирургом проведения одномоментной операции при БН определяется с учетом многих факторов, в том числе возможного развития различных осложнений в послеоперационном периоде.

Материалы и методы

С 2000 по 2012 г. в НИИ ДОГ ФГБНУ «РОНЦ им. Н.Н. Блохина» РАМН выполнена 21 (26,2 %) одномоментная операция при БН у детей. Возраст детей колебался от 10 мес до 5 лет. У всех пациентов нефробластома подтверждена цитологически путем пункции опухоли тонкой иглой. В предоперационном периоде все дети получили химиотерапию в зависимости от стадии заболевания препаратами винкристин, дактиномицин, доксорубицин. В обязательном порядке перед оперативным вмешательством выполняли радиоизотопное исследование и анализ мочи на клиренс по эндогенному креатинину для определения функциональных возможностей обеих почек. Наибо-

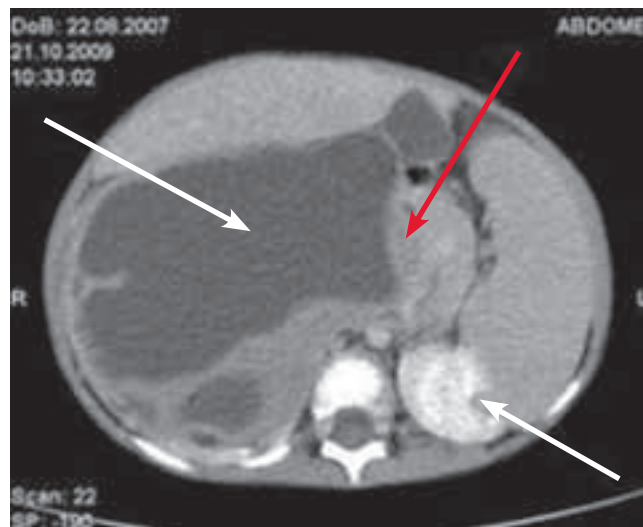


Рис. 1. Пациент Б., 2 лет. РКТ брюшной полости с внутривенным контрастированием: билатеральная нефробластома (белые стрелки) и тромб НПВ (красная стрелка)

лее часто ($n = 9$) проводилось одномоментное оперативное вмешательство в объеме резекции почки с обеих сторон; 4 пациентам — нефрэктомия и резекция противоположной почки; также 4 больным выполнена одномоментная операция в объеме резекции одной почки и биопсии другой почки, нефрэктомия и биопсия 2-й почки проведена 4 детям.

Ниже приводим клиническое наблюдение успешного лечения ребенка 2 лет с БН и распространенным опухолевым тромбом до ретропеченочного сегмента нижней полой вены (НПВ), которому выполнялось хирургическое вмешательство на обеих почках в 1 этап.

Пациент Б., 2 лет, находился на стационарном лечении в нашей клинике. Масса тела — 12 кг. Клинический диагноз: билатеральная нефробластома, Va стадия. Тромб в НПВ. Состояние после 4 курсов неоадьювантной полихимиотерапии (рис. 1).

По данным лучевых методов диагностики (ультразвуковая и рентгеновская компьютерная томография) брюшной полости и забрюшинного пространства было выявлено опухолевое поражение обеих почек и тромб в НПВ. Размеры опухоли правой почки составляли $22,0 \times 12,0 \times 15,9$ см, левой — $2,0 \times 1,5 \times 1,3$ см, тромб в НПВ протяженностью до 8 см.

Хирургическим доступом выбрана срединная лапаротомия. В правой половине брюшной полости определялась опухоль правой почки кистозно-солидной структуры размером $22 \times 12 \times 10$ см. Проведена мобилизация правой доли печени путем пересечения треугольной и венозной связок. НПВ была распластана по переднемедиальной поверхности опухоли и ее просвет образован тромбом до уровня впадения печеночных вен. Турникеты накладывались на интраперикардиальный, инфрааренальный отделы НПВ, левую почечную вену, гепатодуоденальную связку (рис. 2).

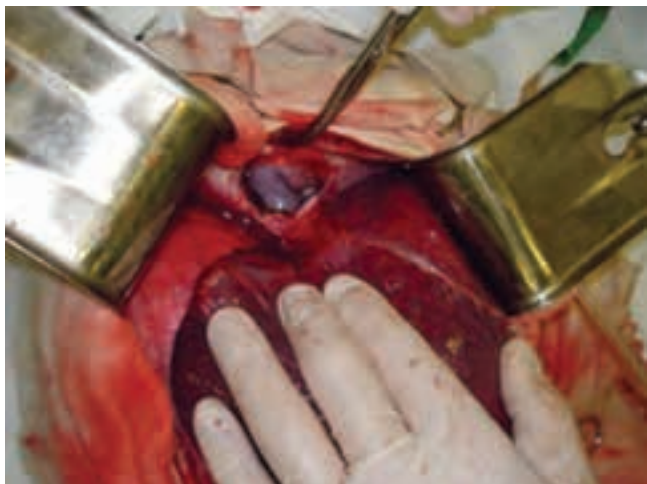

Рис. 2. Пациент Б., 2 лет. Этап диафрагмоперикардиотомии для наложения турникета на интраперикардальный сегмент НПВ

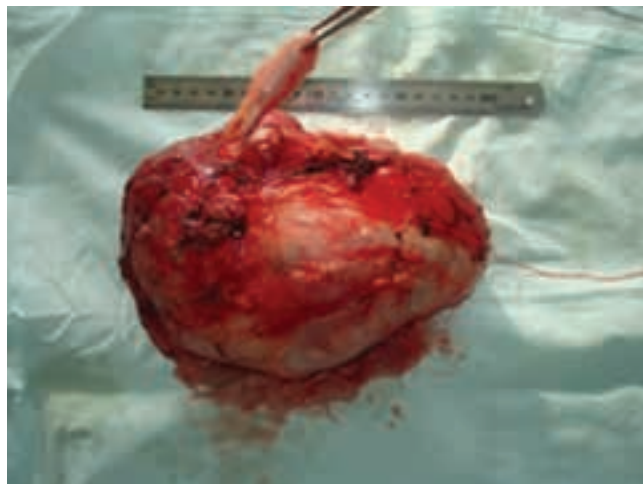

Рис. 5. Пациент Б., 2 лет. Макропрепарат: правая почка с тромбом (отведен пинцетом)

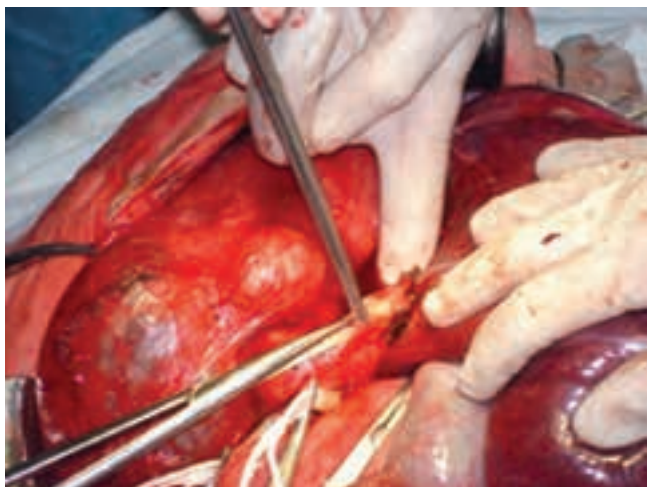


Рис. 3. Пациент Б., 2 лет. Этап операции: вскрытие просвета НПВ

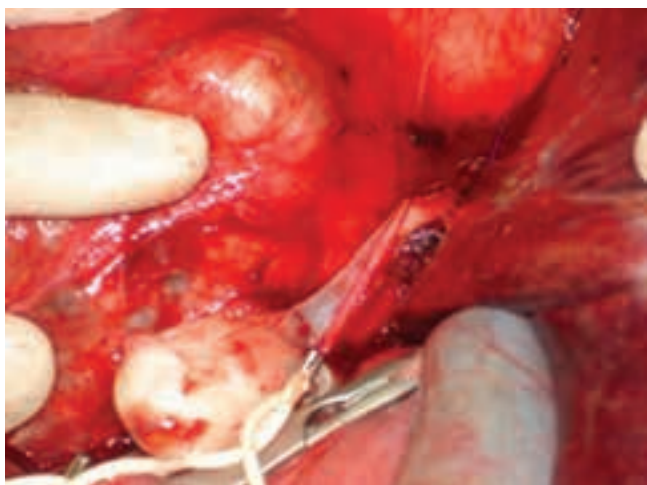

Рис. 4. Пациент Б., 2 лет. Этап операции: ушивание НПВ и выделение тромба

После того, как турникеты были затянуты, НПВ была вскрыта на протяжении 5,0 см от устья правой почечной вены и не доходя 2 см до кавальных ворот (рис. 3).

Просвет вены выполнен адгезивным тромбом, который выделен из устья средней печеночной вены, острым путем отделен от интимы НПВ. Просвет вены ушит непрерывным швом проленом 5.0 (рис. 4).

После восстановления целостности ретропеченочного сегмента НПВ последняя пережата субпеченочно зажимом Сатинского. НПВ была ушита полностью. Сняты оставшиеся турникеты. Правый мочеточник пересечен в области вхождения в мочевого пузыря. Проведена правосторонняя нефрэктомия (рис. 5).

Далее острым путем выделили левую почку из окружающих тканей. В верхнем полюсе обнаружено образование размерами 1,2 × 1,0 см. Проведено электрохирургическое удаление опухоли в пределах здоровых тканей с паранефральной клетчаткой. Кровоточащие сосуды раневой поверхности прошиты (рис. 6).

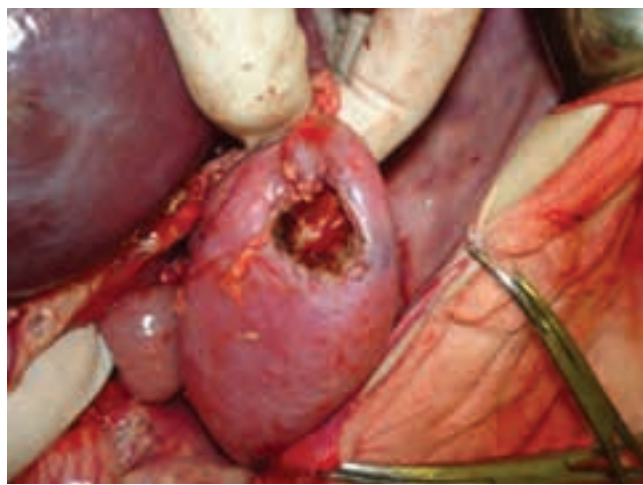

Рис. 6. Пациент Б., 2 лет. Окончательный вид контралатеральной почки после проведенной резекции

Раневая поверхность укрыта пластиной Тахокомб. Таким образом, объем операции включал нефрэктомия справа, тромбэктомия из НПВ, резекцию левой почки и парааортальную лимфодиссекцию. Время операции составило 270 мин. Кровопотеря — 500,0 мл. Послеоперационный период протекал без осложнений. При морфологическом исследовании диагностирована нефробластома с признаками лечебного патоморфоза II–III степени. Опухолевый тромб аналогичного строения. Ребенок выписан на 12-е сутки в удовлетворительном состоянии с рекомендациями проведения 6 курсов полихимиотерапии по месту жительства препаратами винкристин, дактиномицин, циклофосфан. Также ребенку проведена лучевая терапия на всю брюшную полость до малого таза с разовой очаговой дозой 1,8 Гр и суммарной дозой 10,8 Гр. Пациент жив без признаков рецидива и прогрессирования заболевания более 57 мес.

Результаты

Все дети велись в послеоперационном периоде согласно принятому в клинике протоколу лечения. Приводим данные по одномоментным операциям: среднее время операции — 260 (200–340) мин, средний объем кровопотери — 280 (180–600) мл, послеоперационные осложнения — у 6 (31,6 %) больных, снижение почечной функции (с компенсацией у 3 больных).

У 2 детей в послеоперационном периоде открылись мочевые свищи, закрывшиеся самостоятельно и не потребовавшие хирургической коррекции (на 6-е и 12-е сутки).

У 1 ребенка развилась острая почечная недостаточность, перешедшая в хроническую. В дальнейшем это-

му пациенту проведена внебрюшинная лапароскопическая нефрэктомия оставшейся почки справа и налажен перитонеальный диализ. В течение 2 лет и 6 мес признаков прогрессирования заболевания у пациента нет. В настоящее время ребенку выполнена трансплантация почки от трупного донора. Особо отметим, что у 2 больных после операции зарегистрировано улучшение почечной функции, что подтверждено данными динамической реносцинтиграфии и лабораторными показателями. У 2 пациентов, которым проведено хирургическое лечение в 1 этап, после завершения специальной терапии зарегистрирован рецидив заболевания (у одного в ложе удаленной почки, у другого — в зоне резекции). От прогрессирования заболевания умер 1 больной. Всем детям после одномоментных операций послеоперационная химиотерапия начата на 7–8-е сутки. В группе больных, которым оперативное вмешательство выполнено одномоментно, общая 2-летняя выживаемость составила 92 %, безрецидивная — 88,2 %.

Выводы

Показания для одномоментных операций вырабатываются, зачастую подход носит субъективный оттенок и определяется опытом и предпочтением хирурга.

Накопленный нами опыт позволяет сделать вывод о необходимости проводить тщательный и строгий отбор детей, больных билатеральной нефробластомой, с целью возможности проведения одномоментных операций. Безусловно, планирование одномоментного (одноэтапного) вмешательства связано с опасением развития в первую очередь острой почечной недостаточности.

Л И Т Е Р А Т У Р А

1. Казанцев А.П. Органосохраняющее лечение при нефробластоме у детей. Дис. ... канд.мед.наук. М., 2001. С. 52–54. [Kazantsev A.P. Nephron sparing surgery for nephroblastoma in children. Candidate's dissertation. Moscow, 2001. P. 52–54 (In Russ.)].

2. Швецова М.В. Билатеральная нефробластома у детей: клиника, диагностика, лечение. Дис. ... канд.мед.наук. М., 2008. С. 89–104. [Shvecova M.V. Bilateral Wilms tumor in children: clinic, diagnostics, treatment. Candidate's dissertation. Moscow, 2008. P. 89–104 (In Russ.)].

3. Fuchs J., Szavay P., Seitz G. et al. Nephron sparing surgery for synchronous bilateral nephroblastoma involving the renal hilus. J Urol 2011;186(4):1430–6.

4. Hanash K.A. Recent advances in the surgical treatment of bilateral Wilms tumor. Prog Clin Biol Res 1998;303: 635–52.

5. Kubiak R., Gundeti M., Duffi P.G. et al. Renal function and outcome following salvage surgery for bilateral Wilms tumor. J Pediatr Surg 2004;39(11):1667–72.

6. Linni K., Urban C., Lackner H., Hollwarth M.E. Nephron sparing procedures in 11 patients with Wilms tumor. Pediatr Surg Int 2003;19(6):457–62.

7. Paya K., Horcher E., Lawrenz K. et al. Bilateral Wilms tumor-surgical aspects. Eur J Pediatr Surg 2001;11(2):99–104.