

Рабдомиосаркома яичка у детей: 19-летний опыт

М.А. Рохоев, И.В. Нечушкина, Е.В. Михайлова, О.А. Капкина, Д.Б. Хестанов, К.О. Хафизов
НИИ детской онкологии и гематологии ФГБУ «РОНЦ им. Н.Н. Блохина» РАМН, Москва

Контакты: Магомед Ахмадулаевич Рохоев rokhoev@gmail.ru

С 1990 по 2009 г. в НИИ детской онкологии и гематологии на обследовании и лечении находилось 26 детей с паратестикулярной рабдомиосаркомой. Средний возраст наших пациентов составил 6,2 года (от 3 мес до 15 лет). У всех детей выполняли определение титра онкомаркеров, ультразвуковое исследование. У 6 пациентов выявлены метастазы. Оперативное лечение на первом этапе в объеме орхифунгулэктомии проводилось 26 детям. Забрюшинная лимфаденэктомия выполнена 4 детям, 1 ребенку – торакотомия с удалением метастазов в легком. Лекарственное лечение проведено всем 26 пациентам со злокачественной паратестикулярной опухолью. Использование комбинированного метода в лечении злокачественной опухоли позволило добиться 92,3 % общей выживаемости.

Ключевые слова: дети, яичко, рабдомиосаркома, метастазы, орхифунгулэктомия, общая выживаемость

Testicular rhabdomyosarcoma in children: 19 years of experience

M.A. Rokhoyev, I.V. Nechushkina, E.V. Mikhaylova, O.A. Kapkina, D.B. Khestanov, K.O. Khafizov
N.N. Blokhin Russian Cancer Research Center, Russian Academy of Medical Sciences, Moscow

From 1990 to 2009, at the Research Institute of Children Oncology and Hematology have undergone examination and treatment 26 children with paratesticular rhabdomyosarcoma. The average age of our patients was 6.2 years (range 3 months to 15 years). All children was performed tumor markers level evaluation and ultrasound. In 6 children identified metastases. Surgical treatment is the first stage in the volume of orchifunikullectomy was held in 26 children. Retroperitoneal limfoadenektomiya was performed in 4 children and 1 child undergone thoracotomy with removal of metastases in the lung. Drug treatment was performed in 26 children with paratesticular rhabdomyosarcoma tumor. Using a combined method of treatment of malignant tumors led to 92.3 % overall survival.

Key words: children, testicle, rhabdomyosarcoma, metastases, orchifunikullectomy, overall survival

Введение

Паратестикулярная опухоль может исходить из элементов семенного канатика, придатка, влажной оболочки и рудиментарных остатков. На этих участках редко возникают доброкачественные (липома, лейомиома, гамартома, гемангиома) и злокачественные (рабдомиосаркома, нейроэктодермальная опухоль) поражения у детей.

Рабдомиосаркома мочеполовой системы составляет менее 5 % сарком и менее 2 % урологических опухолей. При этом рабдомиосаркома составляет 30 % злокачественных паратестикулярных опухолей и 5 % всех тестикулярных злокачественных опухолей яичка могут достигать в диаметре 20 см [1]. Существуют 3 типа рабдомиосаркомы: эмбриональный, встречающийся в 97 % случаев [2], альвеолярный и плеоморфный [3, 4]. Эмбриональный тип рабдомиосаркомы характерен для детей меньше 10 лет, в подростковом возрасте чаще наблюдается альвеолярная саркома, которая относится к опухолям с неблагоприятным прогнозом. Плеоморфный тип опухоли встречается у мужчин старше 45 лет.

Клиника паратестикулярной рабдомиосаркомы скудна. При обращении пациента с образованием

в мошонке доктора зачастую ошибочно диагностируют кисту или мошоночную грыжу, так как пальпаторно дифференцировать опухоль в мошонке сложно [5]. Любое подозрение на опухоль требует тщательного двустороннего обследования мошонки. С целью исключения герминогенной опухоли необходимо исследование онкомаркеров (α -фетопротеин – АФП, хореонический гонадотропин человека – ХГЧ), которые всегда при рабдомиосаркоме остаются в норме. Обязательным методом исследования остается ультразвуковая вычислительная томография (УЗВТ): для рабдомиосаркомы характерно наличие гиперэхогенное, гетерогенное солидное образование [6].

Правильное стадирование уточняет группу риска на основании клинической стадии, клинической группы и морфологического варианта опухоли [7].

Примерно у 40 % детей с рабдомиосаркомой диагностируются метастазы. Рабдомиосаркома метастазирует через кровь и лимфу. Наиболее часто поражаются забрюшинные лимфатические узлы (ЛЗУ) – от 27 до 40 % всех случаев метастазов [8, 9].

Лечение всегда начинается с орхифунгулэктомии (ОФЭ), с дальнейшим включением полихимиотерапии (ПХТ) и лучевой терапии (ЛТ) [10]. В лечении

рабдомиосаркомы используются схемы: VAC или IVA (V – винкристин, А – актиномицин А, С – циклофосфамид, I – ифосфамид, E – этопозид). В некоторых случаях после выполнения лимфаденэктомии и удаления метастазов легких проводят ЛТ, суммарная доза составляет 50–60 Гр.

Прогноз лечения рабдомиосаркомы зависит от стадии, гистологического типа опухоли и ответа на химиотерапию (ХТ) [11, 12]. Паратестикулярная рабдомиосаркома – прогностически благоприятная, 3-летняя выживаемость при этой локализации опухоли составляет 95 %, тогда как выживаемость при рабдомиосаркоме мочевого пузыря и предстательной железы – 60–70 % [2, 13]. Показатели выживаемости у детей предпубертатного возраста (без рецидивов, без дальнейшего метастазирования) достигают 90 %, у детей старшего, пубертатного возраста – 63 % [14].

Материалы и методы

Работа выполнена на основании анализа клинического материала 26 детей с объемными образованиями яичка, находившихся на обследовании и лечении в НИИ детской онкологии и гематологии РОНЦ им. Н.Н. Блохина в период с 1990 по 2009 г. Диагноз установлен на основании комплексного обследования детей: проводились различные методы лабораторной, лучевой диагностики, некоторым пациентам проводилась также пункционная биопсия с целью уточнения диагноза. Детям с подозрением на опухоль при поступлении из лабораторных методов проводили исследование титра АФП, ХГЧ и лактатдегидрогеназы. Для выявления образования и степени распространенности процесса, связи с окружающими тканями и возможности оперативного лечения детям выполняли УЗВТ мошонки, брюшной полости забрюшинного пространства и малого таза, рентгенологическое обследование грудной клетки, рентгеновскую компьютерную томографию грудной клетки и брюшной полости. У всех наших пациентов диагноз подтвержден

(эмбриональная рабдомиосаркома – ЭРМС), что относит детей к группе с благоприятным прогнозом.

Средний возраст детей, находившихся на лечении, составил 63 мес. Основной пик заболеваемости рабдомиосаркомой пришелся на возраст детей с 3 до 6 лет – 12 (46,1 %) пациентов.

Наиболее часто мы диагностировали I стадию заболевания – 18 (69,3 %) детей (рис. 1).

У 6 (23 %) больных с рабдомиосаркомой диагностированы метастазы различной локализации в различные органы. У всех этих детей имело место множественное поражение ЛУ. У 2 (7,7 %) больных развились метастазы в легкие в комбинации с забрюшинными ЛУ и на фоне проводимого лечения. Изолированное поражение органа не отмечено ни у одного из пациентов. У 4 (15,4 %) пациентов диагностировано изолированное поражение ЛУ в той или иной комбинации; поражение забрюшинных ЛУ в сочетании с подвздошными ЛУ у 2, поражение паховых ЛУ в сочетании с подвздошными еще у 2 детей.

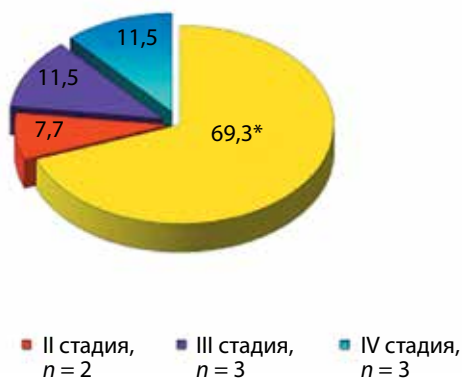
В лечении паратестикулярной ЭРМС важным, единственно верным является применение комбинированных методов (оперативное + ПХТ + ЛТ) лечения. В лекарственной терапии мы использовали различные схемы ПХТ: VAC (препаратами: винкристин, 1,5 мг / м², 1, 8, 15-й дни; дактиномицин, 0,045 мг / кг, 1-й день; циклофосфамид, 2,2 г / м², 1-й день на фоне месны, 1:1), VAC + VTC (винкристин, 1,54 мг / м², 1, 8, 15-й дни; топотекан, 0,75 мг / м², 1–5-й дни; циклофосфан, 250 мг / м², 1–5-й дни на фоне месны, 1:1).

Результаты

Клиническая картина ЭРМС крайне скудна и монотипна. Ведущим симптомом, а иногда единственным, указывающим на опухоль, в нашем исследовании мы признали увеличение яичка, которое отмечено у 29 (96,7 %), и мошонки в объеме 100 %. Как правило, пальпируется образование плотной консистенции с бугристыми контурами, расцениваемое как исходящее из яичка.

Хотя для паратестикулярной опухоли нет какого-либо онкомаркера, тем не менее с целью дифференцировки с опухолью яичка всем детям с рабдомиосаркомой выполняли исследование титра – АФП, ХГЧ. На первом этапе диагностики наряду с исследованием АФП и ХГЧ детям выполняли УЗВТ-исследование. Ультразвуковая семиотика паратестикулярной ЭРМС была изучена нами на основании данных первичных опухолей у 18 (69,2 %) пациентов. ЭРМС, как наиболее распространенная паратестикулярная опухоль, имела ряд особенностей:

- была представлена узловым образованием (100 %), которое локализовалось в 12 (66,7 %) наблюдениях паратестикулярно, в 1 (5,6 %) – в стенке мошонки;



* $p < 0,05$ достоверно чаще диагностирована I ст. болезни.

Рис. 1. Распределение детей по стадиям заболевания

- у 16 (88,9 %) пациентов опухоль выявлялась в виде единичного узла, у 2 (11,1 %) – в виде множественных сливающихся узлов [13, 15, 16];

- патогномичным признаком рабдомиосаркомы является наличие гиперэхогенных зон неправильной формы – 15 (83,3 %) случаев.

У 2 детей с рабдомиосаркомой диагностирован местный рецидив. Во всех случаях рецидива диагноз был установлен во время УЗВТ-исследования.

Основным методом, позволяющим выявить метастатическое поражение ЛУ и внутренних органов как при поступлении, так и в процессе лечения и при последующем амбулаторном наблюдении, также является ультразвуковая. На основании УЗВТ-исследования ЭРМС ($n = 26$) метастазы в ЛУ выявлены у 6 (23,1 %) детей. При УЗИ забрюшинные ЛУ выявлялись в виде конгломерата, единичного узла или их сочетания. ЛУ (и множественные, и солитарные) имели в большинстве случаев округлую форму, конгломерат ЛУ всегда имел неправильную форму. Контуры конгломерата определены как бугристые в 100 % наблюдений. Контуры всех опухолевых масс в забрюшинном пространстве были четкими (100 %).

КТ применяли у детей с подозрением или диагностированным метастатическим поражением и только после выполнения УЗВТ-исследования.

Лечение ЭРМС яичка, как уже говорилось выше, было комбинированным, проведенным всем 26 (100 %) детям с ЭРМС. «Золотым стандартом» лечения злокачественных паратестикулярных опухолей, к которым относится ЭРМС, остается ОФЭ из пахового доступа. ОФЭ выполнена у всех 26 (100 %) детей с ЭРМС. К сожалению, не все дети поступили к нам с первичной опухолью, зачастую по месту жительства ошибочно выполняли нерадикальное оперативное вмешательство, что приводило к рецидивированию и к выполнению повторной операции. Только 9 (34,6 %) детей были оперированы радикально по месту жительства, еще 9 (34,6 %) детям выполнили неради-

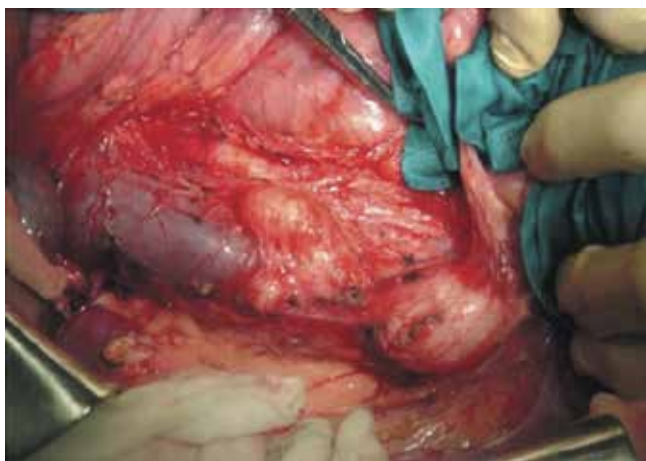

Рис. 2. Забрюшинная лимфодиссекция

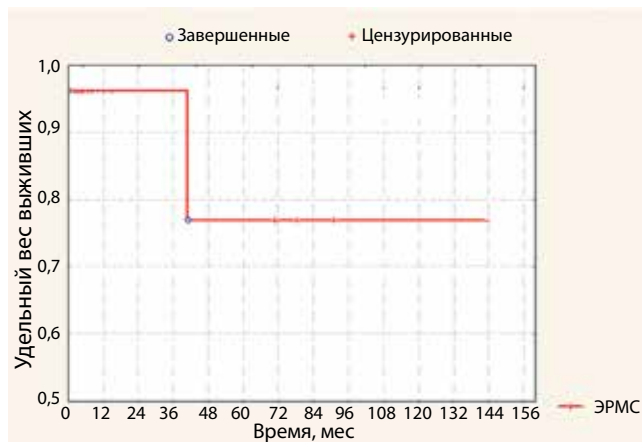

Рис. 3. Безрецидивная выживаемость

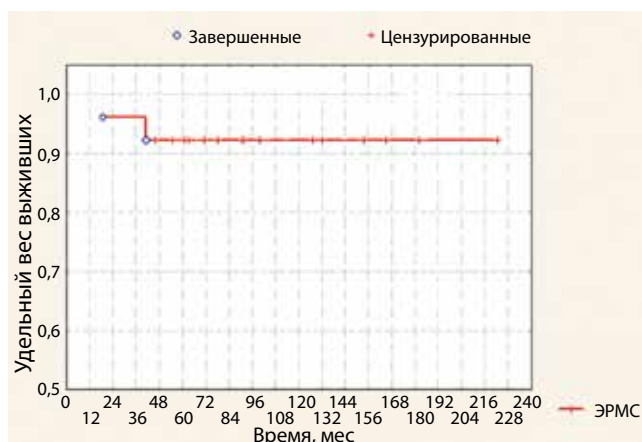

Рис. 4. Общая выживаемость

кальные вмешательства – ревизия с биопсией, операция Винкельмана или Бергмана, удаление опухоли.

Несмотря на проводимую ХТ, необходимость выполнения лимфодиссекции забрюшинного пространства (рис.2) возникла у 4 (66,7 %) детей с метастатическим поражением забрюшинных ЛУ (все с диагнозом ЭРМС). Размеры опухоли составляли более 3 см. Гистологическое исследование удаленных узлов во всех случаях показало лечебный патоморфоз III степени.

После выполнения ОФЭ проводили ХТ всем детям, ПХТ по схеме VAC – 22 (69,2 %) пациентам. Количество проведенных курсов варьировалось от 6 до 10 курсов. В данную группу больных также вошли 3 пациента с метастазами в органы и ЛУ. ПХТ по схеме ДОРМС-06 (VAC + VTC) проводили 4 пациентам с ЭРМС, из них 3 детей с метастазами в органы и ЛУ. Миелосупрессия на фоне проводимых схем лечения не была выраженной, у 4 (15,4 %) детей на фоне проводимой терапии возникла необходимость коррекции уровня гемоглобина и уровня тромбоцитов. Отметим, что выбор схемы проводимого лечения не зависел от возраста, степени распространенности или других факторов. Признано, что VAC остается ос-

новной схемой, используемой в лечении рабдомиосарком. Протокол ДОРМС 06 в НИИ детской онкологии и гематологии активно начали внедрять в лечение паратестикулярной ЭРМС с 2007 г. Этим объясняется незначительное число больных в нашей работе.

ЛТ проводилась 2 детям с ЭРМС, которым до этого выполнили забрюшинную лимфодиссекцию, облучалось ложе удаленной опухоли. Суммарная доза составила 24 Гр. У 1 ребенка ЛТ протекала на фоне осложнений, что в дальнейшем привело к полиорганной недостаточности и к летальному исходу.

Рецидивы заболевания выявлены у 2 (6,7 %) пациентов, все дети оперированы по месту жительства в объеме удаления опухоли.

Применение комбинированного подхода в лечении детей с злокачественной паратестикулярной опухолью позволило добиться $96,1538 \pm 3,7715$ % 3-летней безрецидивной выживаемости и $76,9231 \pm 17,4631$ % 5-летней безрецидивной выживаемости (рис. 3). Трехлетняя общая выживаемость составила $96,1538 \pm 3,7715$ %, 5-летняя общая выживаемость составила $92,3077 \pm 5,2259$ % [5] (рис. 4).

Обсуждение

Число работ, посвященных проблеме паратестикулярной ЭРМС у детей, незначительно. В имеющихся публикациях (как отечественных, так и зарубежных) описано небольшое количество наблюдений у детей. Детально клинико-диагностические признаки ЭРМС яичка у детей в настоящее время не уточнены. В отношении этой группы пациентов недостаточно освещены также вопросы комплексной диагностики, мало изучены программы лечения ЭРМС яичка, не выработан план алгоритма обследования для ранней диагностики патологии. Все вышеперечисленное объясняет актуальность данной проблемы.

Как показало наше исследование, основной и единственной злокачественной паратестикулярной опухолью является рабдомиосаркома яичка. Основной пик заболеваемости приходится на возраст с 3 до 6 лет (46,1 %), что подтверждается данными мировой литературы.

Очевидно, что диагностика паратестикулярной ЭРМС должна быть комплексной, включающей исследование титра АФП, ХГЧ, несмотря на то что повышение титров этих маркеров не характерно ни для одной из паратестикулярной опухоли, и выполнение УЗВТ-исследования. Целесообразность выполнения исследования онкомаркеров объясняется необходимостью выполнения дифференциального диагноза для исключения опухоли яичка.

Хотелось бы вынести на обсуждение вопрос о необходимости выполнения тонкоигольной биопсии яичка у детей с подозрением на паратестикулярную опухоль. Мы считаем, что нет необходимости в данной манипуляции, так как исследование титра онкомаркеров и УЗВТ-исследования дают достаточно информации для постановки диагноза опухоли. Можно говорить о необходимости морфологической верификации опухоли, но что это дает? Ведь в любом случае на первом этапе необходимо выполнять оперативное вмешательство, и при наличии опухоли с вращением в яичко (как правило, это злокачественный процесс) необходимо выполнение ОФЭ. Считаем, что выполнение пункции возможно в случае необходимости проведения ХТ на первом этапе, что бывает довольно редко.

В лечении ЭРМС яичка возможен только принцип применения комбинированного лечения.

Несмотря на то, что рабдомиосаркома яичка имеет благоприятный прогноз, остается ряд вопросов о необходимости применения новых препаратов и схем в лечении.

Заключение

Ввиду редкой заболеваемости остается ряд вопросов относительно диагностики, тактики лечения детей вне онкологических клиник. К сожалению, незнание тактики лечения врачами общей практики приводит к тому, что зачастую дети поступают в специализированные клиники с уже имеющимися рецидивами или множественными поражениями лимфатической системы.

ЛИТЕРАТУРА

1. Coleman J., Brennan M., Alektiar K., Russo P. Adult spermatic cord sarcomas: management and results. *Ann Surg Oncol* 2003;10: 669–75.
2. Katiku K., Esho J.O., Azodo M.V.U. Paratesticular Rhabdomyosarcoma in adolescents. *Euro Urol* 1988;14:245–8.
3. Stewart L.H., Lioc T.F., Johnston S.R. Thirty year of intra scrotal rhabdomyosarcoma. *Br J Urol* 1991;68:418–20.
4. Sygder H.M., Dangio G.J., Evans A.E. et al. *Pediatric oncology in Campbell's urology*, 7th ed., Philadelphia: WB Saunders, 1998.
5. Slama A., Jaidane M., Ben Sorba N. et al. Le rhabdomyosarcome paratesticulaire. *Prog Urol* 2000;10:1232–4.
6. McDowell H.P. Update on childhood rhabdomyosarcoma. *Arch Dis Child* 2003;88:354–7.
7. Newton W.A., Gehan E.A., Webber B.L. et al. Classification of rhabdomyosarcomas and related sarcomas. Pathologic aspects and proposal for a new classification an Intergroup Rhabdomyosarcoma Study. *Cancer* 1995;76:1073–85.
8. Ferrari A., Casanova M., Massimino M. et al. The management of paratesticular rhabdomyosarcoma a single institutional experience with 44 consecutive children. *J Urol* 1998;159:1031–4.

9. Masson J.C., Varini J.P., Masson J. et al. Sarcomes du cordon spermatique: rapport de 2 cas. Revue de la littérature. Prog Urol 1992;2:272–81.
10. Olives D., Flamant F., Zucker J.M. et al. Paraaortic lymphadenectomy is not necessary in the treatment of localized paratesticular rhabdomyosarcoma. Cancer 1984;54:1283–7.
11. Anderson J.R., Ruby E., Link M. Identification of a favorable subset of patients with metastatic rhabdomyosarcoma. Proc Am Soc Clin Oncol 1997;16:abstr.
12. Meza J.L., Anderson J., Pappo A.S. et al. Analysis of prognostic factors in patients with nonmetastatic rhabdomyosarcoma treated on intergroup rhabdomyosarcoma studies III and IV: the children's oncology group. J Clin Oncol 2006;24:3844–51.
13. Benson C.B., Doubilet P.M., Richie J.P. Sonography of the male genital tract. AJR 1989;153:705–13.
14. Stevens M.C., Rey A., Bouvet N. et al. Treatment of nonmetastatic rhabdomyosarcoma in childhood and adolescence: third study of the international society of paediatric oncology—SIOP malignant mesenchymal tumor 89. J Clin Oncol 2005;23:2618–28.
15. Михайлова Е.В. Ультразвуковая диагностика опухолей яичка у детей. Автореф. дис. ... канд. мед. наук. М., 2007.
16. Akbar S.A., Sayyed T.A., Jafri S.Z. et al. Multimodality imaging of paratesticular neoplasms and their rare mimics. Radiographics 2003;23:1461–76.