

## 当院におけるロボット支援下胃切除の導入と初期成績の報告

著者	貝田 佐知子, 竹林 克士, 山口 剛, 安川 大貴, 森治樹, 谷 総一郎, 前平 博充, 三宅 亨, 植木 智之, 飯田 洋也, 園田 寛道, 清水 智治, 谷 眞至
雑誌名	滋賀医科大学雑誌
巻	32
号	1
ページ	11-14
発行年	2019-03-15
URL	<a href="http://doi.org/10.14999/1521.00012502">http://doi.org/10.14999/1521.00012502</a>

— 原著論文 —

## 当院におけるロボット支援下胃切除の導入と初期成績の報告

貝田佐知子, 竹林克士, 山口剛, 安川大貴, 森治樹, 谷総一郎, 前平博充, 三宅亨,  
植木智之, 飯田洋也, 園田寛道, 清水智治, 谷眞至

滋賀医科大学外科学講座

### Clinical short-term outcomes of robotic gastrectomy for gastric neoplasms

Sachiko KAIDA, Katsushi TAKEBAYASHI, Tsuyoshi YAMAGUCHI, Daiki YASUKAWA, Haruki MORI, Soichiro TANI, Hiromitsu MAEHIRA, Toru MIYAKE, Tomoyuki UEKI, Hiroya IIDA, Hiromichi SONODA, Tomoharu SHIMIZU and Masaji TANI

Department of Surgery, Shiga University of Medical Science

#### Abstract

**Background:** Since April 2018, 3 types of robotic gastrectomies (RG) for gastric neoplasms have been applied in insurance indication. Prior to this, our institute has been introducing robotic gastrectomy since December 2017. **Method:** From December 2017 to December 2018, 17 consecutive patients with gastric neoplasms underwent RG in our institute. Surgical approach for RG was performed as following procedures: the baseline methods were same as laparoscopic gastrectomy and the da Vinci Si Surgical System® was used for all of the RGs. **Results:** Among 17 patients, 11 were male. The median age was 64 (22 – 80) years. Distal, proximal, and total gastrectomy cases were 9, 4, and 4, respectively. The mean operating time was 380 (281 - 639) minutes, median intraoperative blood loss was 30 (0 - 251) ml and median postoperative length of stay was 11 (7 - 28) days. There were no complications related to robot in these cases. **Conclusions:** It is suggested that RG is a feasible and safe procedure for gastric neoplasms.

**Keywords:** Robotic gastrectomy, gastric neoplasms, da Vinci Surgical System®

#### はじめに

腹腔鏡下手術支援ロボットは、1999年より Intuitive Surgical 社の da Vinci Surgical System が臨床導入されて以降、世界中で急速に発展し、2016年9月現在、世界では3803台、本邦では237台が設置・稼働している。腹腔鏡手術では手技的に高難度とされる前立腺、心臓、直腸手術に広く応用されてきた[1-3]。滋賀医科大学では2013年よりロボット支援前立腺手術を開始して以降、da Vinci Surgical System Si が安全に導入されて稼働しており、消化管手術では2014年より直腸癌に対するロボット支援腹腔鏡下直腸切除術を施行開始し、これも安全に導入している[4]。

平成30年度 診療報酬改定(厚生労働省HPより抜粋)

内視鏡手術用支援機器を用いる対象となる術名	
1	胸腔鏡下縦隔悪性腫瘍手術
2	胸腔鏡下良性縦隔腫瘍手術
3	胸腔鏡下肺悪性腫瘍手術(肺葉切除又は1肺葉を超えるもの)
4	胸腔鏡下食道悪性腫瘍手術
5	胸腔鏡下弁形成術
6	腹腔鏡下胃切除術
7	腹腔鏡下噴門側胃切除術
8	腹腔鏡下胃全摘術
9	腹腔鏡下直腸切除・切断術
10	腹腔鏡下膀胱悪性腫瘍手術
11	腹腔鏡下子宮悪性腫瘍手術(子宮体がんに限る。)
12	腹腔鏡下腔式子宮全摘術

表1 12術式の内訳(□内は胃の3術式)

Received: January 14, 2019. Accepted: May 15, 2019.

Correspondence: 滋賀医科大学外科学講座 貝田 佐知子

〒520-2192 大津市瀬田月輪町 kaida@belle.shiga-med.ac.jp

胃癌に対するロボット支援下胃切除術 (Robotic gastrectomy : RG)については従来の腹腔鏡手術と比較して出血量の減少や術後在院日数を減少させるとする短期成績の報告が国内外でなされてきた[5-7]。日本では先進医療 B の臨床試験の後、2018 年 4 月より一度に 12 術式、うち胃切除術では 3 術式(幽門側胃切除、噴門側胃切除、胃全摘)が施設・術者限定での保険収載となった(表 1)。当科ではこれに先立ち、2017 年 6 月より RG を安全に導入すべく準備を行い、2018 年 6 月までに 10 例の RG 症例を経験し、7 月より保険診療にて 7 例の RG 症例を施行した。今回、当院での RG 導入から現在までの初期成績を報告する。

## 方法

ロボット支援手術の術者(Console Surgeon)は日本内視鏡外科学会の定める技術認定取得医(胃領域)である貝田佐知子、Assistant Surgeon は竹林克士が担当した。初回手術に先立ち、da Vinci Surgical System 製造販売業者(Intuitive Surgical Inc., Sunnyvale, CA, USA)が提唱するトレーニングコース(Online training, On-site training, Off-site training)を受講し、内視鏡手術支援ロボット使用に関する Certificate を取得して手術を施行した。滋賀医科大学規定に基づき、高難度手術の初期導入においては、経験豊富な施設の見学を 3 回行うこととされており、今回は藤田医科大学へ 2 回、京都大学へ 1 回、手術見学を行った。またロボット支援手術は外科医単独で行うものではなく、手術室の直接・間接介助看護師、臨床検査技師、麻酔科医の協力が不可欠であるため、これらのスタッフで構成される医療チームを結成し、導入から施設見学、シミュレーションまでをチームで行った。初回から 3 回までの手術症例については同手術の経験豊富な指導者(Proctor)を京都大学から招聘し、指導の下に手術を行った。

2017 年 12 月の初回手術症例から保険収載までの 10 症例目までは滋賀医科大学医学部附属病院診療の質管理室に於いて手術の妥当性を 1 例毎に検討し、許可の下りた症例に手術を施行した。10 症例までは滋賀医科大学校費にて施行し、11 例目以降は保険収載の施設基準を満たしたため、保険診療として施行した。本研究報告については滋賀医科大学倫理審査委員会の承認を受けている(承認番号 : 30-139)。

## 手術術式

RG の手技は腹腔鏡下胃切除術に準じて行った。ポート配置は指導を受けた京都大学のポート配置と同様の配置とした[9](図 1)。手術室の配置はチームでシミュレーションを行い、初回症例から現在まで以下の配置で行っている(図 2)。

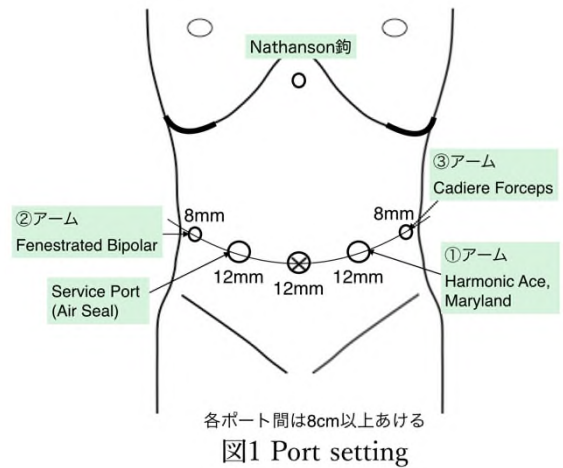


図1 Port setting

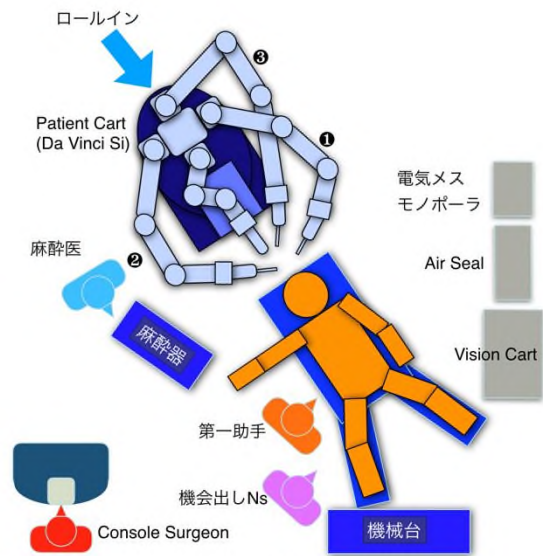


図2 手術室配置

## 結果

2017 年 12 月より 2018 年 12 月までの 1 年間に、計 17 例のロボット支援腹腔鏡下胃切除術を施行した。患者の内訳を表 2 に示す。男:女=11:6、年齢中央値は 64 歳 (22-80)、BMI 中央値は 23.2 kg/m<sup>2</sup> (17.1-32.0)、術前診断は胃癌 16 例、食道胃接合部にかかる胃粘膜下腫瘍 1 例であった。胃癌症例の病理学的ステージは Ia:11 例、Ib:3 例、IIa:2 例であった。術式の内訳は幽門側胃切除 9 例、胃全摘 4 例、噴門側胃切除 4 例であった。再建法は Billroth I 法再建 8 例、Roux-en Y 再建 5 例、食道残胃吻合 4 例であった。リンパ節郭清度は胃粘膜下腫瘍の 1 例には郭清を行わず D0 郭清であったが、胃癌の 16 例では D1/D1+郭清 12 例、D2 郭清 4 例であった。手術時間中央値は 380 分 (281-639)、出血量中央値は 30ml (0-251)、開腹移行症例は 0 例であった(表 3)。合併症は 5 例に認め、Clavien Dindo 分類[10] Grade IIIa の症例は 1 例で、Billroth-I 法再建後吻合部の縫合不全を認めたが、保存的に軽快した。他の合併症は Grade I-II (残胃排泄遅延 2 例、肺炎 1 例、せん妄 1 例)であった。ロボット関連術中・術後の合併症は認めな

かった。

背景因子	N(17)	中央値 (範囲)
年齢		64 (22 - 80)
性別 (男/女)	11 / 6	
BMI(Kg/m <sup>2</sup> )		23.2 (17.1 - 32.0)
術前診断		
胃癌	16	
平滑筋腫	1	
胃癌臨床病期		
Ia	11	
Ib	3	
IIa	2	

表 2 患者背景

因子	N(17)	中央値 (範囲)
術式		
幽門側胃切除	9	
胃全摘	4	
噴門側胃切除	4	
再建法		
B-I	8	
R-Y	5	
食道残胃吻合	4	
郭清度		
D0	1	
D1/D1+	12	
D2	4	
手術時間		380 (281 - 639)
出血量(g)		30 (0 - 251)
開腹移行	0	

表 3 手術術式の内訳

## 考察

腹腔鏡下胃切除術が普及する中、近年では腹腔鏡手術で用いられる鉗子の動作制限が問題視されている。胃切除術では必ず行う膵周囲の操作では、膵臓を転がすように圧排することで膵周囲リンパ節の郭清を行っていたが、昨年には腹腔鏡下胃切除術で術後膵液瘻を増加させる可能性について報告された[11]。従来の腹腔鏡手術と比較して、ロボット支援手術の利点は大きく次の3つが挙げられる。(1)高輝度 3D モニタを搭載した拡大視効果を有する腹腔鏡、(2)手ブレ防止機能、(3)多関節機能 (EndoWrist®)。これらにより、深部での腹腔鏡手術では困難であった縫合・郭清などの操作が比較的容易となる[9]。具体的には、患者左側から入る2本のロボットアームのうち最もよく使用する術者右手の①アームには鑷子型(Maryland bipolar®)、ハサミ型(Monopolar curved scissors®)、超音波凝固切開装置型(Harmonic ACE®)、そして縫合時には持針器型のinstrumentsを適宜変更して使用している。組織を把持

する③アームには把持鉗子(Cadiere forceps®)、術者左手に相当する②アームには凝固止血の可能な把持鉗子(Fenestrated bipolar®)を装着し、状況に応じて最適なinstrumentにて手術をすすめることが可能である。これらの利点を生かし、胃切除術で問題となる術後合併症である膵液瘻の発症を、ロボット支援手術では有意に抑制するという報告[12]をはじめ、従来の腹腔鏡手術と比較して合併症を減少しうる可能性のある治療法として注目される。実際、今回の症例においては術後膵液瘻を認めなかった。また、腹腔鏡手術では鉗子操作の難易度が高く、数十例施行しなければ安全に手術が施行できないのに対し、ロボット支援手術の場合ではラーニングカーブが腹腔鏡手術より急峻に上達するという報告がある[13,14]。

一方、ロボットアームには触覚がないため予想外の強い力が加わる危険性や、視野の外にアーム先端が位置した場合、思わぬ臓器損傷を引き起こす危険性も指摘されている[15]。今回、我々はRGの危険性を知り、利点を最大限に活用することで、ロボット手術関連の合併症を起こすことなく安全に初回の10例を施行することが可能であった。当院における2011年～2018年に施行された従来の腹腔鏡下胃切除術(LG)症例163例と比較したところ、年齢、性別、BMI、臨床病期、術式など患者背景に有意差を認めなかったが、出血量はRGの方がLGと比較して有意に少ない結果であった(中央値RG:30ml vs LG:104ml, p=0.0041)。また11例目以降は進行胃癌や、相対的無輸血患者の症例を経験したが、いずれも合併症なく施行することが可能であった。ObamaらはRGの長期成績についても検討し、腹腔鏡下胃切除と比較して差はなかったと報告している[16]が、長期成績の報告は依然少ないのが現状である。RG導入時の報告は藤田保健衛生大学(現：藤田医科大学)や静岡県立がんセンター、京都大学などからなされているが、いずれも従来のLGと比較して合併症や出血量が増加した報告はない[17-19]。また静岡県立がんセンターからの第II相試験の報告では18例のStageIA胃癌症例のうち出血量は少ない傾向にあり、手術時間は長い傾向にあるが、従来法と比較して有意差のない結果であった[18]。当院においても今後はさらに症例を蓄積し、また現段階では報告の少ない、長期成績についても従来法と比較して報告してゆく必要があると思われる。

## 結語

当院においてロボット支援下胃切除術を安全に導入し、現在まで施行することが可能であった。

## 文献

- [1] Atug F, Castle EP, Woods M, Davis R, Thomas R. Robotics in urologic surgery: an evolving new

- technology. *Int J Urol*. 13:857-863, 2006.
- [2] Nifong LW, Chitwood WR, Pappas PS, Smith CR, Argenzian M, Starnes VA, et al. Robotic mitral valve surgery: a United States multicenter trial. *J Thorac Cardiovasc Surg*. 129:1395-404, 2005.
- [3] Lanfranco AR, Castellanos AE, Desai JP, Meyers WC. Robotic surgery: a current perspective. *Ann Surg*. 239:14-21, 2004.
- [4] 園田寛道、清水智治、太田裕之、三宅亨、植木智之、貝田佐知子、飯田洋也、赤堀浩也、山口剛、森毅、谷眞至。当院における内視鏡手術支援ロボット（ダ・ヴィンチ）を用いた腹腔鏡下結腸・直腸切除術の有用性と安全性の検討。滋賀医科大学雑誌, 30(1):93-96, 2017.
- [5] Song J, Oh SJ, Kang WH, Hyung WJ, Choi SH, Noh SH. Robot-assisted gastrectomy with lymph node dissection for gastric cancer: lessons learned from an initial 100 consecutive procedures. *Ann Surg*. 249:927-32, 2009.
- [6] Woo Y, Hyung WJ, Pak KH, Inaba K, Obama K, Choi SH, et al. Robotic gastrectomy as an oncologically sound alternative to laparoscopic resections for the treatment of early-stage gastric cancers. *Arch Surg*. 146:1086-92, 2011.
- [7] Tokunaga M, Sugisawa N, Kondo J, Tanizawa Y, Bando E, Kawamura T, et al. Early phase II study of robot-assisted distal gastrectomy with nodal dissection for clinical stage IA gastric cancer. *Gastric Cancer*. 17:542-7, 2014.
- [8] Suda K, Man IM, Ishida Y, Kawamura Y, Satoh S, Uyama I. Potential advantages of robotic radical gastrectomy for gastric adenocarcinoma in comparison with conventional laparoscopic approach: a single institutional retrospective comparative cohort study. *Surg Endosc*. 29:673-85, 2015.
- [9] Obama K, Sakai Y. Current status of robotic gastrectomy for gastric cancer. *Surg Today*, 46:528-34, 2016
- [10] Dindo D, Demartines N, Clavien PA: Classification of surgical complications: a new proposal with evaluation in a cohort of 6336 patients and results of a survey. *Ann Surg* 240:205-13, 2004
- [11] Hiki N, Honda M, Etoh T, Yoshida K, Kodera Y, Kakkeji Y, Kumamaru H, Miyata H, Yamashita Y, Inomata M, Konno H, Seto Y, Kitano S. Higher incidence of pancreatic fistula in laparoscopic gastrectomy. Real-world evidence from a nationwide prospective cohort study. *21:162-170*, 2018
- [12] Guerra F, Giuliani G, Formisano G, et al. Pancreatic Complications After Conventional Laparoscopic Radical Gastrectomy Versus Robotic Radical Gastrectomy: Systematic Review and Meta-Analysis. *J Laparoendosc Adv Surg Tech A*. 28:1207-15, 2018
- [13] Park SS, Kim MC, Park MS, Hyung WJ. Rapid adaptation of robotic gastrectomy for gastric cancer by experienced laparoscopic surgeons. *Surg Endosc*. 26:60-7, 2012
- [14] Kim HI, Park MS, Song KJ, Woo Y, Hyung WJ. Rapid and safe learning of robotic gastrectomy for gastric cancer: multidimensional analysis in a comparison with laparoscopic gastrectomy. *Eur J Surg Oncol*. 40:1346-54, 2014
- [15] Alemzadeh H, Reman J, Leveson N, Kalbarczyk Z, Lyer RK. Adverse events in robotic surgery: A retrospective study of 14 years of FDA data. *PLoS One*. 20:11(4): e0151470, 2016
- [16] Obama K, Kim YM, Kang DR, Son T, Kim HI, Noh SH, Hyung WJ. Long-term oncologic outcomes of robotic gastrectomy for gastric cancer compared with laparoscopic gastrectomy. *Gastric Cancer* 21:285-295, 2018

- [17] 石田善敬、宇山一朗、金谷誠一郎。【近未来の新たな手術 ロボット手術と NOTES】胃癌に対するロボット手術。外科治療, 101(1):15-19, 2009.
- [18] 寺島雅典、徳永正則、谷澤豊、坂東悦郎、川村泰一、幕内梨恵、三木友一朗、絹笠祐介、上坂克彦。癌の臨床, 60(3):335-339, 2011.
- [19] 小濱和貴、松尾宏一、玉木一路、伊藤鉄夫、久保田恵子、井上英信、花本浩一、里輝幸、上本祐介、玉置信行、山本栄司、森本泰介。京都医学会雑誌, 62(1):43-49, 2015.

## 和文抄録

【背景】腹腔鏡下手術支援ロボットは 1999 年より世界で急速に導入され、前立腺、直腸、胃、心臓など多岐にわたる領域での手術が広く行われている。日本でも 2018 年 4 月より 12 術式が保険収載され、うち 3 術式が胃切除術である。【目的】当院では保険収載に先立ち 2017 年 12 月よりロボット支援下胃切除 (RG) を導入し、現在まで施行してきたので、初期成績を報告する。

【方法】2017 年 12 月から 2018 年 12 月までに当院で施行した RG 症例 17 例につき、その短期成績を検討した。【結果】男:女=11:6、年齢中央値 64 歳 (22-80)、BMI 中央値 23.2 kg/m<sup>2</sup> (17.1-32.0)、術前診断は胃癌 16 例、胃粘膜下腫瘍 1 例。術式は幽門側胃切除 9 例、胃全摘 4 例、噴門側胃切除 4 例であった。再建法は Billroth I 法再建 8 例、Roux-en-Y 再建 5 例、食道残胃吻合 4 例。胃癌 16 例のリンパ節郭清は D1/D1+: 12 例、D2: 4 例。手術時間中央値は 380 分 (281-639)、出血量中央値は 30ml (0-251)、開腹移行症例は 0 例であった。有害事象を 5 例 (29.4%) に認め、縫合不全 1 例 (保存的に軽快)、残胃排泄遅延 2 例、肺炎 1 例、せん妄 1 例であった。開腹移行はなく、ロボット関連術中・術後の合併症は認めなかった。【結語】当院におけるロボット支援胃切除術は安全に導入、施行可能であった。

キーワード：ロボット支援手術、胃切除術、Da Vinci Surgical System®.