

再発乳癌患者に対しパクリタキセルを投与した際に発症したStevens-Johnson症候群の一例

著者	系井 尚子, 東口 貴之, 李 哲柱, 阿部 元, 来見良誠, 谷 徹
雑誌名	滋賀医科大学雑誌
巻	24
号	1
ページ	31-34
発行年	2011
その他の言語のタイトル	Stevens-Johnson syndrome induced by paclitaxel in a patient with metastatic breast cancer : a case report
URL	http://hdl.handle.net/10422/1371

再発乳癌患者に対しパクリタキセルを投与した際に発症した Stevens-Johnson 症候群の一例

糸井 尚子¹⁾²⁾, 東口 貴之¹⁾²⁾, 李 哲柱¹⁾,
阿部 元²⁾, 来見 良誠²⁾, 谷 徹²⁾

1)京都第一赤十字病院 乳腺外科

2) 滋賀医科大学 外科学講座

Stevens-Johnson Syndrome Induced by Paclitaxel in a Patient with Metastatic Breast Cancer: A Case Report

Naoko ITOI¹⁾²⁾, Takayuki HIGASHIGUCHI¹⁾²⁾, Tecchuu Lee¹⁾,
Hajime ABE²⁾, Yoshimasa KURUMI²⁾ and Tohru TANI²⁾

1) Department of Breast Surgery, Japanese Red Cross Kyoto Daiichi Hospital

2) Department of Surgery, Shiga University of Medical Science

Abstract Paclitaxel is one of the most effective and well tolerated anti-cancer drugs used for advanced metastatic breast cancer treatment. We treated a 70-year-old woman with metastatic breast cancer who had developed Stevens-Johnson syndrome after intravenous administration of the first dose of paclitaxel. Stevens-Johnson syndrome is a rare, severe, immune-mediated cutaneous reaction to medication. Drug lymphocyte stimulation test was performed and Paclitaxel was likely to be a cause of this complication. The patient was treated with steroid pulse therapy with intravenous immunoglobulin. This case report serves as an alert for the need to observe patients carefully for potentially severe cutaneous reactions to paclitaxel.

Keyword Stevens-Johnson syndrome, paclitaxel, severe adverse drug reaction, case-report,

はじめに

パクリタキセルはタキサン系抗悪性腫瘍剤の一種で種々の悪性腫瘍に効果が認められ、広く使用されている。比較的忍容性が高いためアンスラサイクリン投与歴のある転移性乳癌に対する第一選択薬の一つであ

る。Stevens-Johnson 症候群(SJS)は高熱、粘膜病変、全身の多形性滲出性紅斑を特徴とする重篤な全身性皮膚疾患である。発症原因は医薬品が多いが、パクリタキセルによる SJS の発症報告例はきわめて少ない。今回乳癌肺転移患者に対しパクリタキセルを使用し、SJS を発症した症例を経験したので若干の文献的考察を加

えて報告する。

症例

70歳、女性

主訴：咳嗽、全身倦怠感

既往歴：高血圧症、高脂血症、骨粗鬆症、薬剤アレルギーの既往なし

家族歴：特記事項なし

限病歴：2005年7月右乳癌 pT1(15mm)pN1(3/12)M0 Stage II A に対し胸筋温存乳房切除術、腋窩リンパ節郭清(レベルⅢ)を施行した。ER(-),PgR(-),Her2(3+)で術後補助化学療法として CEF×6 クールを施行後、外来経過観察中であった。

2008年5月より咳嗽・全身倦怠感が出現し、近医で投薬を受けたが軽快せず、7月に病院を受診した。胸部レントゲンと胸部 CT で両側肺野に多発結節と胸水を認め乳癌多発肺転移と診断された。

パクリタキセル+トラスツマブ療法を行う方針となり、まずトラスツマブを導入し、次いでパクリタキセルを導入することとなった。

パクリタキセル投与 30分前に前投薬としてデキサメタゾン 20mg、ファモチジン、*d*-クロルフェニラミンを静脈内投与したのち、パクリタキセル 60mg/m²を投与した。投与終了 18時間後、発熱、口腔内違和感、眼痛・眼脂、皮膚の発赤が出現した。

身体所見：体温 38 度。口唇および口腔内にびらん(図 1)を認めた。両眼に結膜充血・眼脂を認めた(図 2)。背部を中心に多形性紅斑(図 3)および水疱とびらんを認めた。

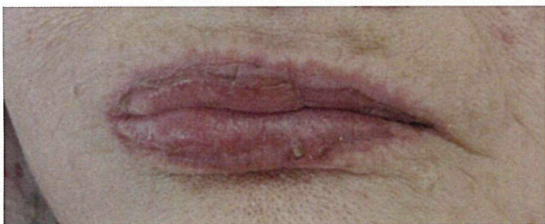

図 1. 口唇のびらん

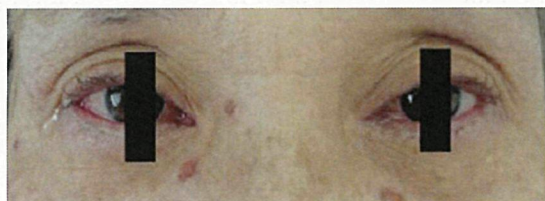

図 2. 眼所見

結膜充血、眼脂、流涙を認める

血液・生化学検査：白血球 11900/ μ l、ヘモグロビ

ン 14.1g/dl、ヘマトクリット 41%、血小板 21 万/ μ l、CRP 0.3 mg/dl、AST 62IU/l、ALT 35IU/l、LDH 475IU/ml、総ビリルビン 0.7mg/dl、BUN 17mg/dl、Cre 0.58mg/dl で、白血球と肝逸脱酵素の軽度上昇を認めた。

病理検査：皮膚科にて皮膚の迅速病理診断が行われた。表皮角化細胞の融合性壊死像と表皮真皮境界の液状変化を認め(図 4)、重症型滲出性紅斑と診断された。

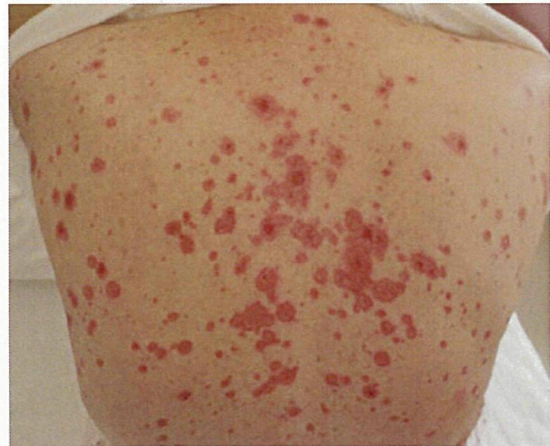

図 3.: 背部の滲出性紅斑

紅斑の中心は陥凹して特徴的な標的状の外観を呈している。一部の皮疹は拡大し癒合している。

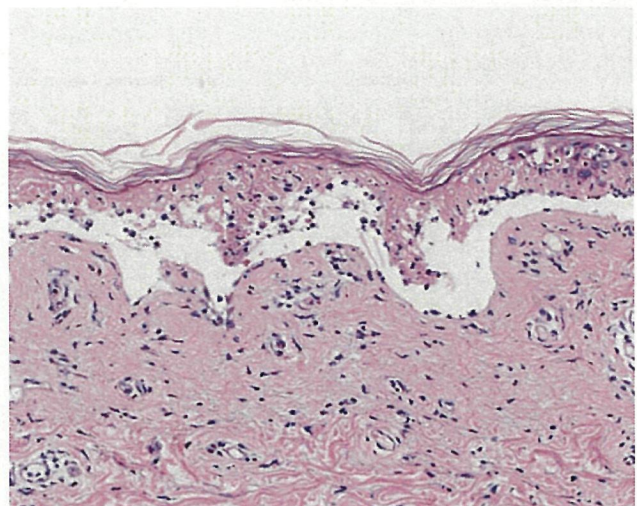


図 4. 皮膚病理所見

表皮角化細胞は壊死し、全層性に脱落を認める。炎症細胞の浸潤を認める。(HE 染色, 100 倍)

経過：発症 1 日目よりメチルプレドニゾン(mPSL)によるステロイドパルス療法を開始した。開始 2 日間は mPSL 500mg/day 投与したが、皮膚症状の悪化を認めたため、mPSL 1000mg/day へ増量した。また同時に

免疫グロブリン療法(γ -グロブリン 5g/day×3days)を併用した。

発症6日目より皮膚症状・口腔内びらんの改善傾向を認めた。以後ステロイドを漸減したが、症状の再燃はなく、発症27日目に皮疹はほぼ上皮化した。全経過を通じて、水疱・びらんの範囲は体表面積の10%未満であり、厚生労働省診断基準(表1)よりSJSと診断された。

SJS発症前に使用された医薬品に対して皮膚科にてパッチテストおよび薬剤性リンパ球幼弱化試験(DLST)が施行された。パッチテストではいずれの薬剤も陰性であった。DLSTでは、シメチジンおよびファモチジンは陰性、パクリタキセルは陽性であり原因薬剤の可能性が示唆された。

その後乳癌多発肺転移に対してビノレルビン+トラスツツマブ療法、カペシタビン+ラパチニブ療法などを順次施行したが、肝転移・骨転移・脳転移をきたし、2010年5月原病死した。

表1. Stevens-Johnson 症候群診断基準 2005

(1) 概念

38℃以上の発熱を伴う口唇、眼結膜、外陰部などの皮膚粘膜移行部における重症の粘膜疹および皮膚の紅斑で、しばしば水疱、表皮剥離などの表皮の壊死性障害を認める。原因の多くは、医薬品である。

(2) 主要所見(必須)

1. 皮膚粘膜移行部の重篤な粘膜病変(出血性あるいは充血性)がみられる。

2. しばしば認められるびらん若しくは水疱は、体表面積の10%未満である。

3. 38℃以上の発熱がある。

(3) 副所見

4. 皮疹は非典型的ターゲット状多形紅斑である。

5. 角膜上皮障害と偽膜形成のどちらかあるいは両方を伴う両眼性の非特異的結膜炎を認める。

6. 病理組織学的に、表皮の壊死性変化を認める。

ただし、ライエル症候群(Toxic epidermal necrolysis: TEN)への移行があり得るため、初期に評価を行った場合には、極期に再評価を行う。

主要項目の3項目を全てみたまず場合SJSと診断する。

(厚生労働科学研究補助金 難治性疾患克服研究事業 橋本公二研究班より引用)

考察

Stevens-Johnson 症候群(SJS)は38℃以上の発熱、口腔、眼結膜、外陰部などの重症粘膜病変および全身の紅斑・水疱・びらんを特徴とする重篤な全身性皮膚疾患であり^[1]、その本態は表皮および粘膜上皮の壊死性障害である。発生頻度は人口100万人当たり年間1~6人と極めて低いものの、重篤な皮膚障害に加え多臓器障害や感染症を伴い死に至ることもまれではない^[2,3,4]。

多くは医薬品を原因とする最重症型薬疹の一つと考えられ、SJSの59%は医薬品が原因と推定されたとの報告もある。原因と推定される医薬品は100種類以上の報告があるが、報告の多いものとしては抗生物質製剤、解熱鎮痛消炎剤、抗てんかん剤、総合感冒剤、痛風治療剤などがあげられる^[2]。

治療法は、原因と推定される医薬品の投与を直ちに中止することが最も優先される。中止のみで軽快しない場合には副腎皮質ホルモン剤の全身投与が行われる。重篤な場合には γ -グロブリン製剤の併用、さらには血漿交換療法を行う場合がある。さらに、脆弱化した皮膚からの二次感染予防の目的にて抗生剤の投与が行われる場合もある。

パクリタキセルはイチイ科の植物から抽出されたタキサン系抗悪性腫瘍剤の一種で乳癌をはじめ卵巣癌、非小細胞肺癌、胃癌、子宮癌と種々の悪性腫瘍に効果が認められ、広く使用されている。進行・転移性乳癌に対しては比較的忍容性が高いため、アンストラサイクリンの投与歴のある患者への第一選択薬の一つとなっている。

パクリタキセルの重大な副作用のうち非血液毒性としては過敏症、末梢神経障害などがあげられる^[5,6]が、SJSの発生頻度は明らかではない。検索しえた限りではパクリタキセル投与に関連するSJSは1例のみであった^[7]。一般的にパクリタキセル投与前には、重篤な過敏症を予防するため前投薬としてデキサメタゾン、ファモチジン、ジフェンヒドラミンの投与が行われている。本症例にも前投薬が投与されていたが、SJSの発症を予防しきれなかった。

パクリタキセルは外来化学療法で投与されている場合も多く、注意深い観察と、本症を疑った場合には速やかな対処が必要と考えられた。

文献

[1] Stevens A, Johnson F. A new eruptive fever associated with stomatitis and ophthalmia: Report of two cases in children. *Am J Dis Child*. 24: 526-533. 1922

[2] 厚生労働省 医薬品・医療安全情報 No261. 医薬品による重篤な皮膚障害について. 2009

[3] 山根裕美子, 相原道子, 池澤善郎. 本邦における最近6年間のStevens-Johnson syndromeとToxic epidermal necrolysisの治療の現状と死亡例の検討. *日皮会誌*, 117(8):1315-1325. 2007

[4] Lars E French. Toxic Epidermal Necrolysis and Stevens Johnson Syndrome: Our Current Understanding. *Allergol Int*. 55(1):9-16, 2006

[5] Weiss RB, Donehower RC, Wiernik PH, Ohnuma T, Gralla RJ, Trump DL, Baker JR Jr, Van Echo DA, Von Hoff DD, Leyland-Jones. Hypersensitivity

reactions from taxol. J Clin Oncol. 8(7):1263-8. 1990

[6] Charity D. Scripture, William D. Figg, Alex Sparreboom. Peripheral Neuropathy Induced by Paclitaxel: Recent Insights and Future Perspectives, Curr Neuropharmacol. 4(2):165-172, 2006

[7] Hiraki A, Aoe K, Murakami T, Maeda T, Eda R, Takeyama H. Stevens-Johnson Syndrome Induced by Paclitaxel in a Patient with Squamous Cell Carcinoma of the Lung. A Case Report. Anticancer Res 24(2C):1135-1138, 2004

抄録

パクリタキセルは進行・再発乳癌に対する第一選択薬の一つで忍容性も高く広く使用されている。我々は再発乳癌に対しパクリタキセルを初回投与した際、SJSを発症した一例を経験したのでこれを報告した。SJSはまれな疾患であるが、重篤となる可能性のある医薬品を原因とする重症型の薬疹の一つである。本症例ではリンパ球幼若化試験においてもパクリタキセルは原因薬剤であることが示唆された。ステロイドパルス療法と免疫グロブリン療法を行い軽快した。パクリタキセル投与時には本疾患を念頭におき注意深い観察が必要と考えられた。

Keyword Stevens-Johnson 症候群, パクリタキセル, 重症薬物有害反応, 症例報告