

## 乳癌術後放射線照射10年後に発症した腋窩粘液線維肉腫（myxofibrosarcoma）の1例

著者	白波瀬 歩, 梅田 朋子, 阿部 元, 富田 香, 北村 美奈, 河合 由紀, 森 毅, 張 弘富, 久保田 良浩, 石田 光明, 岡部 英俊, 来見 良誠, 谷 徹
雑誌名	滋賀医科大学雑誌
巻	24
号	1
ページ	27-30
発行年	2011
その他の言語のタイトル	A case of myxofibrosarcoma arising from the axilla ten years after radiation therapy for breast cancer
URL	<a href="http://hdl.handle.net/10422/1370">http://hdl.handle.net/10422/1370</a>

## 乳癌術後放射線照射 10 年後に発症した 腋窩粘液線維肉腫(myxofibrosarcoma)の 1 例

白波瀬 歩<sup>1)</sup>, 梅田 朋子<sup>1)</sup>, 阿部 元<sup>1)</sup>, 富田 香<sup>1)</sup>, 北村 美奈<sup>1)</sup>,  
河合 由紀<sup>1)</sup>, 森 毅<sup>1)</sup>, 張 弘富<sup>1)</sup>, 久保田 良浩<sup>1)</sup>,  
石田 光明<sup>2)</sup>, 岡部 英俊<sup>2)</sup>, 来見 良誠<sup>1)</sup>, 谷 徹<sup>1)</sup>  
<sup>1)</sup>滋賀医科大学乳腺・一般外科, <sup>2)</sup>同 検査部・病理部

### A Case of Myxofibrosarcoma Arising from the Axilla Ten Years after Radiation Therapy for Breast Cancer

Ayumi SHIRAHASE<sup>1)</sup>, Tomoko UMEDA<sup>1)</sup>, Hajime ABE<sup>1)</sup>, Kaori TOMIDA<sup>1)</sup>,  
Mina KITAMURA<sup>1)</sup>, Yuki KAWAI<sup>1)</sup>, Tsuyoshi MORI<sup>1)</sup>, Hirotomi CHO<sup>1)</sup>, Yoshihiro KUBOTA<sup>1)</sup>,  
Mitsuaki ISHIDA<sup>2)</sup>, Hidetoshi OKABE<sup>2)</sup>, Yoshimasa KURUMI<sup>1)</sup> and Tohru TANI<sup>1)</sup>

1) Department of Surgery, Division of General Surgery, Shiga University of Medical Science

2) Department of Clinical Laboratory Medicine and Division of Diagnostic Pathology,  
Shiga University of Medical Science

**Abstract** Radiation therapy is an important modality for treatment of breast cancer, but its use has occasionally resulted in the development of secondary malignancies. A 57-year-old woman was referred to our hospital because of a left axillary tumor. She underwent partial mastectomy and radiation therapy 10 years previously. The tumor was originated from the soft tissue of the left axilla, and wide resection was carried out. On histological examination, myxofibrosarcoma was diagnosed. Myxofibrosarcoma is a highly rare complication of radiation therapy for breast cancer and patients have a poor prognosis. In this case, however, early detection and cureable resection might help patients achieve a better prognosis. The current study confirmed the rarity of radiation-induced sarcoma, though it showed the risk increase with time. In the course of observation after radiation therapy, it is necessary to take the secondary sarcoma into consideration and record the observations accordingly.

**Keyword** myxofibrosarcoma, breast cancer, radiation-induced sarcoma

### はじめに

放射線治療を受けた場合、二次癌などの様々な続発症の可能性がある、注意深く経過観察を行う必要がある。特に放射線照射が一般化し、照射後長期生存例が多く存在する乳癌においては、関心が高い問題である。

肉腫のなかで約 10%をしめるといわれる、粘液線維肉腫は、従来悪性線維性組織球症(malignant fibrous histiocytoma)と呼ばれていたもの一部である。悪性線維性組織球症は 2002 年に発表された骨・軟部組織腫瘍の新 WHO 分類<sup>[1]</sup>にて構成細胞と組織形態によって新たに分類され、そのうち粘液型を示すものが粘液線維肉腫とされている。今回、乳房温存術後放射線治療 10

Received January 14, 2011

Correspondence: 白波瀬 歩

〒520-2192 大津市瀬田月輪町 ayushira@belle.shiga-med.ac.jp

年後に粘液線維肉腫(myxofibrosarcoma)を発症し、早期に治癒切除を行い、良好な予後を得た1例を経験したので報告する。

## 症例

患者：57歳女性

主訴：左腋窩腫瘍

現病歴：左腋窩に大豆大の腫瘍を触れ、増大傾向を認めたため近医を受診した。摘出生検を施行され、病理学的に肉腫との診断されたため、加療目的に当科を紹介された。

既往歴：40歳時に胆石症，47歳時に左C領域の乳癌(T1N0M0 Stage I, scirrhous type)に対して乳房扇状部分切除術施行後，残存乳腺に50Gyの放射線照射を施行された。

入院時現症：身長146cm，体重47.5kg。左乳房に手術痕，左腋窩に生検痕を認め，明らかな腫瘍は認めなかった。鎖骨上窩，腋窩にリンパ節は触知せず，その他特記すべき所見は認めなかった(図1)。

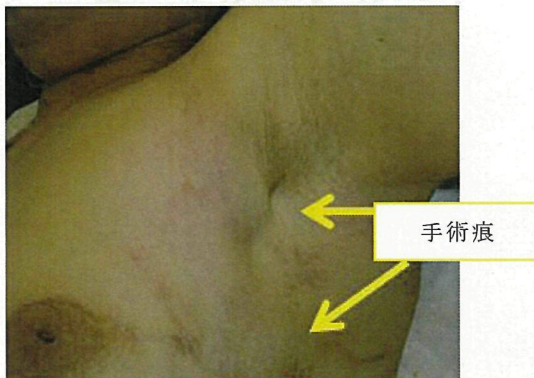

図1

血液検査所見：CBC，生化学，凝固能についてはいずれも正常範囲内の値を示し，腫瘍マーカーの上昇や炎症所見も認められなかった。

画像所見：生検箇所と一致する領域に超音波検査にて低エコー帯を認め，MRI T2WIでは1cm大の高信号域を認めた(図2)。胸部X線撮影，超音波検査，CT，MRIのいずれにおいても，腋窩，縦隔，頸部リンパ節腫大を認めず，他臓器転移を疑う所見も認められなかった。

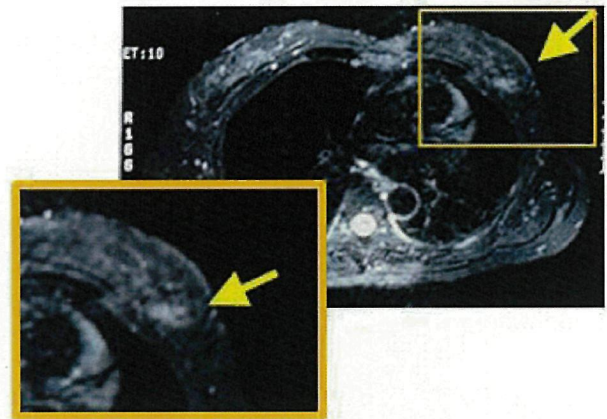


図2：Dynamic MRI, T2WI.

生検箇所と一致する1cm大の高信号域を認めた。

手術所見：左腋窩腫瘍生検痕から3cmのマーシントとった拡大切除術および全層皮膚移植術を施行した(図3a)。生検痕深層の前鋸筋膜部(図3a矢印部分，MRIで高信号部に一致した部分)に硬い組織を認めたため迅速病理診断を行ったところ，腫瘍細胞の遺残を確認し，筋層を含めて前鋸筋筋膜の合併切除を追加した。周囲皮膚には腫瘍の遺残を認めなかった。図3bに示すように皮膚はメッシュ状に形成し移植した。

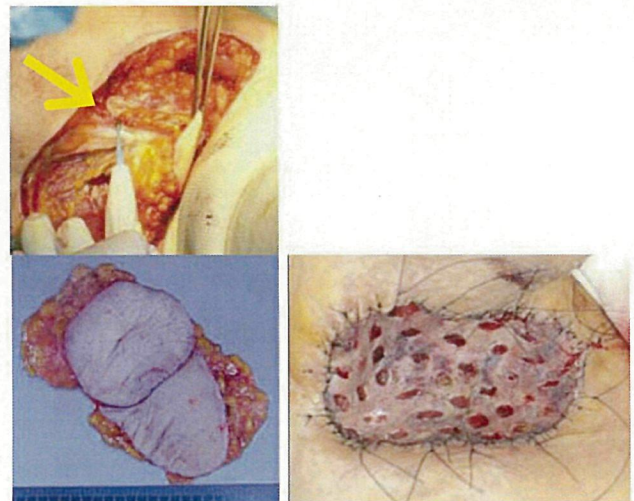


図3a(上・下)

図3b

病理組織学的所見：粘液腫状で豊富な毛細血管を有し，濃染した大型核を持つ小型紡錘形細胞の散在性増生と核分裂像を認めた(図4a矢印)。背景には脂肪隔壁沿いに浮腫，線維化とリンパ球やマクロファージの炎症細胞浸潤を伴っていた。アルシアンブルー染色は陽性で背景に豊富な粘液を認め(図4b)，免疫染色ではCD68(図4c)，S-100蛋白およびType4コラーゲンは陰性であった。乳癌の遺残はみとめなかった。前医に



おける生検時の肉眼所見が「皮膚に近い浅いところの寒天状結節」であったことと合わせて粘液線維肉腫と診断した。

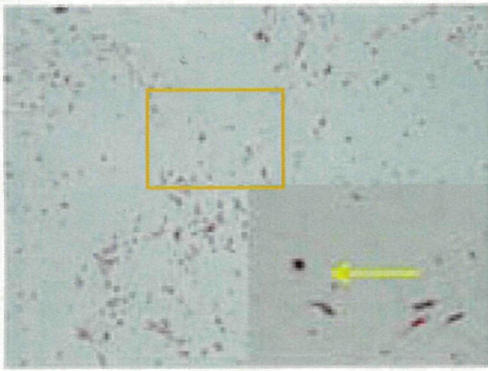


図 4a

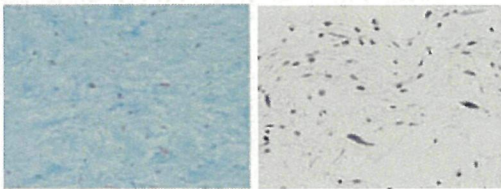


図 4b

図 4c

臨床経過: 現在術後 4 年経過し, 再発は認めていない。

## 考察

粘液線維肉腫の特徴としては好発年齢として 40 歳以上に多く, 人口 10~50 万人に 1~2 人の割合で発生する。全肉腫の約 10% を占め<sup>[2]</sup>, 初診時にすでに 5% の症例で転移を認める高悪性肉腫である<sup>[3]</sup>。粘液線維肉腫の発生臓器は多岐にわたり, 特に骨軟部組織に発生する。好発部位は筋肉の深部組織で上肢に発生頻度が高く, 次いで下肢, 後腹膜, 胸壁の順に頻度は下がる。特に胸壁に生じる頻度は後腹膜と比較しても圧倒的に低いとされる<sup>[3]</sup>。診断方法では, 画像上特徴的な所見が乏しく, 病理組織学的診断によって特徴的な紡錘形や多形性の腫瘍細胞および細胞分裂像を認め, 背景の粘液や炎症細胞浸潤などを確認し, 今回のように免疫組織染色で確定診断を行う。具体的には, アルシアンブルー染色や Vimentin 染色<sup>[4-5]</sup> は陽性であるといわれる。CD68 染色は陽性であるという文献<sup>[4-5]</sup>と, 陰性という文献<sup>[1]</sup>があるが, 本症例では陰性であった。 $\alpha$ -SMA, desmin, S100, LCA, EMA, keratin 染色では陰性であるとされる<sup>[3][6]</sup>。治療方法としては薬物治療, 放射線照射などの内科的治療には抵抗性を示すため<sup>[6]</sup>, 皮弁再建などを含めた治癒的広範切除が原則

とされる。

本症例を放射線照射の影響により生じた肉腫 (Radiation-Induced Sarcoma, RIS) として診断する根拠としては, Cahan らのクライテリア<sup>[7-9]</sup>を挙げる。これは 1) 放射線照射歴がある, 2) 数年間は無症状の時期つまり潜伏期がある, 3) 以前に照射された範囲内に肉腫が発生する, 4) 照射後に病理組織的に肉腫の診断がなされる, という 4 項目を満たす場合に RIS と診断するものであり, 本症例はこれを満たしている。RIS の発生率はおよそ照射後 5 年, 10 年, 15 年でそれぞれ 0.07%, 0.27%, 0.48% とされ<sup>[8]</sup>, 平均 10 年程度で発生するが<sup>[10]</sup>, 照射後 20 年以上して発生する症例もみられる<sup>[8]</sup>。さらに RIS 患者のうち粘液線維肉腫であった割合は調査施設により差異を認め, 3.7%~68% と様々な値が報告されている。フランスにおけるコホート研究では, 乳癌患者で放射線治療を受けた者の肉腫発生率は, 一般人の 10.2 倍, 乳癌患者で放射線照射を受けなかった者の 1.3 倍であったという調査結果がある<sup>[8]</sup>。RIS 診断時点からの 5 年生存率は 36% 程度といわれ, また切除後の局所再発率は 44%, 遠隔転移率は 42% と高率で生じる<sup>[7]</sup>。外科的処置を受けた胸壁粘液線維肉腫の平均生存期間は 23 カ月という報告もあり<sup>[7]</sup>, 予後不良の疾患と考えられる。本症例が術後 4 年間無再発である理由としては, 手術に際して, 生検後であり肉眼的には腫瘍の残存を確認し難い状態であったが, 術中迅速病理診断を行い残存病変を発見し, 治癒的切除を施行し得たことが影響するものと考えられた。放射線 2 次癌の発生を考慮した診療を行い, 早期に発見するとともに, 発見後は免疫組織染色による診断をして確実な治癒的切除を行うことが重要であり, それにより良好な予後を期待できる可能性があると考えられた。

## 結語

乳癌術後経過 10 年で発生した粘液線維肉腫の 1 例を経験した。本症例は Cahan らのクライテリアを満たし, 放射線治療に関連するものと考えられた。放射線治療を行った場合, 当疾患を念頭に置いた診療が必要で, 早期の発見, 診断と治癒的切除が重要であると考えられた。

## 文献

- [1] Christopher D.M. Fletcher, K. Krishnan Unni, Fredrik Mertens. World Health Organization Classification of Tumors: Pathology and genetics of tumors of soft tissue and bone. IARC Press, Lyon, 2002
- [2] 山口 洋, 長谷川 匡. 軟部肉腫の病理診断と治療.

Jpn J Cancer Chemother, 31:1340-1345, 2004

- [3] Bulent Kocer, Gultekin Gulbahar, Bulent Erdogan, Burcin Budakoglu, Selim Erekul, Koray Dural, Unal Sakinci. A case of radiation-induced sternal malignant fibrous histiocytoma treated with neoadjuvant chemotherapy and surgical resection. World Journal of Surgical Oncology, 6:138, 2008
- [4] Merck C, Hagmar B. Myxofibrosarcoma: a correlative cytologic and histologic study of 13 cases examined by fine needle aspiration cytology. Acta Cytol, 24:137-44, 1980
- [5] 徳安成郎, 森 淳, 庄盛浩平, 平松俊紀, 安達博信, 井藤久雄. 背部に生じた粘液線維肉腫 myxofibrosarcoma の 1 例. 診断病理, 24:130-133, 2007
- [6] 武田 健, 上原 満, 鄭 則秀, 志水清紀, 今津哲央, 吉村一宏, 清原久和, 竹内 真, 花田正人. 後腹膜 Myxofibrosarcoma の 1 例. 泌尿器科紀要, 55:711-714, 2009
- [7] Makoto Nonaka, Mitsutaka Kadokura, Fumio Ohkubo, Tamio Kushihashi, Toshiaki Kunimura, Daisuke Kataoka, Shigeru Yamamoto, Toshihito Takaba. Post Radiation Inflammatory Malignant Fibrous Histiocytoma Arising from the Chest Wall. Ann Thorac Cardiovasc Surg, 7:371-4, 2001
- [8] Youlia M. Kirova, Jacques R. Vilcoq, Bernard Asselain, Xavier Sastre-Garau, Alain Fourquet. Radiation-Induced Sarcomas after Radiotherapy for Breast Carcinoma. Cancer, 104:856-862, 2005
- [9] Marlan R. Hansen, and J. Craig Moffat. Osteosarcoma of the Skull Base after Radiation Therapy in a Patient with McCune-Albright Syndrome: Case Report. Skull Base, 13:79-83, 2003
- [10] Saptarshi Biswas, Faruq Badiuddin. Radiation induced malignant histiocytoma of the contralateral breast following treatment of breast cancer: a case report and review of the literature. Cases Journal, 1:313-316, 2008

## 和文抄録

放射線治療は乳癌治療には重要な方法であるが、二次癌の発生という合併症が見られることがある。症例は57歳女性で、左腋窩腫瘍を主訴に当科を紹介された。10年前に乳房温存療法の既往を認めた。腫瘍は左腋窩の軟部組織から発生しており、皮膚移植を含めた広範切除術を施行した。病理組織学的には、特殊染色などから粘液線維肉腫と診断された。粘液線維肉腫は放射線治療後に発生する非常に稀な合併症であり、予後不良であるが、早期発見と治癒的切除により良好な予後が期待できる可能性がある。放射線治療後に発生する肉腫に関する研究は少ないが、時間が経過するとともに発生率が増加するとされている。放射線治療を行った後の診療においては、二次発生の肉腫を考慮に入れた注意深い観察が必要であると考えられる。

キーワード：粘液線維肉腫, 乳癌, 放射線関連肉腫