

多発性線維腺腫に対する内視鏡補助下乳腺腫瘍切除術

著者	阿部 元, 内藤 弘之, 濱田 朋子, 清水 智治, 近藤 浩之, 仲 成幸, 目片 英治, 川口 晃, 遠藤 善裕, 来見 良誠, 花澤 一芳, 谷 徹
雑誌名	滋賀医科大学雑誌
巻	17
ページ	1-4
発行年	2002-02
その他の言語のタイトル	Video-assisted extirpation for multiple fibroadenomas of the breast
URL	http://hdl.handle.net/10422/117

多発性線維腺腫に対する内視鏡補助下乳腺腫瘍切除術

阿部 元, 内藤 弘之, 濱田 朋子, 清水 智治, 近藤 浩之, 仲 成幸,
目片 英治, 川口 晃, 遠藤 善裕, 来見 良誠, 花澤 一芳, 谷 徹

滋賀医科大学第一外科

Video-assisted Extirpation for Multiple Fibroadenomas of the Breast

Hajime ABE, Hiroyuki NAITOH, Tomoko HAMADA, Tomoharu SHIMIZU,
Hiroyuki KONDOH, Shigeyuki NAKA, Eiji MEKATA, Akira KAWAGUCHI,
Yoshihiro ENDO, Yoshimasa KURUMI, Kazuyoshi HANASAWA, Tohru TANI

First Department of Surgery, Shiga University of Medical Science

Abstract: The advantages of endoscopic surgery are a smaller incision, less pain, and better cosmetic result in comparison with open surgery. We reported the successful extirpation of multiple fibroadenomas of the bilateral breasts in a 15-year-old woman using endoscopic devices by lifting method through retro-mammary space. A 35 mm incision was made on the midaxillary line, and the device for dissection of tumors was ultrasonic coagulator and bipolar scissors. Scar-free breasts with an excellent cosmetic result were achieved. Benign breast tumors in young women are considered to be ideal candidates for this type of video-assisted extirpation.

Key words: Benign breast tumor, Endoscopic surgery, Retromammary space

はじめに

近年, 美容上および低侵襲を目的に, 皮膚切開を小さくして行うアプローチが多くの手術で取り入れられている。女性にとって, 乳腺疾患の手術における手術創に対する美容上の訴えは切実なものである。内視鏡下手術の最大の特徴は, 手術創が小さく, その整容性を考慮して手術創を目立たない場所を選択することである¹⁾⁵⁾⁶⁾。整容性という視点からの乳腺手術のポイントは, まさに手術創の大きさとその

部位であり, 目立たない位置で, なるべく小さな手術創で出来れば, そのメリットははかり知れない。

われわれは, 滋賀医科大学倫理委員会の承認のもとに, 多発性線維腺腫の症例に対して内視鏡補助下に腫瘍切除術を行い, 良好な成績を認めたので報告する。

症 例

患者: 15歳, 女兒

Received September 30, 2001; Accepted after revision December 17, 2001

Correspondence: 滋賀医科大学第一外科 阿部 元 〒520 2192 大津市瀬田月輪町

主訴：両側乳房腫瘍

既往歴：特記事項なし。

現病歴：6ヵ月前から両側乳房腫瘍を自覚した。徐々に増大するため、近医を受診した。両側乳腺腫瘍を指摘されて、2000年4月当科紹介受診した。

入院時現症：初潮14歳，ケロイド素因あり。両側乳腺に1.5cm～4.5cmの弾性硬，境界明瞭，可動性良好な腫瘍を複数個認める（図1）。

乳腺超音波所見：両側乳房に多発する境界明瞭，内容均一な低エコー域を認める（図2）。

マンモグラフィー：両側乳頭直下に腫瘤陰影を認めるが，石灰化はみられない。

針生検：異型性に乏しい紡錘形細胞が腺管を圧迫するように増生しており，一部間質の線維化および硬化を認めた。

以上より，多発性線維腺腫と診断し5月1日内視鏡補助下乳腺腫瘍摘出術を施行した。

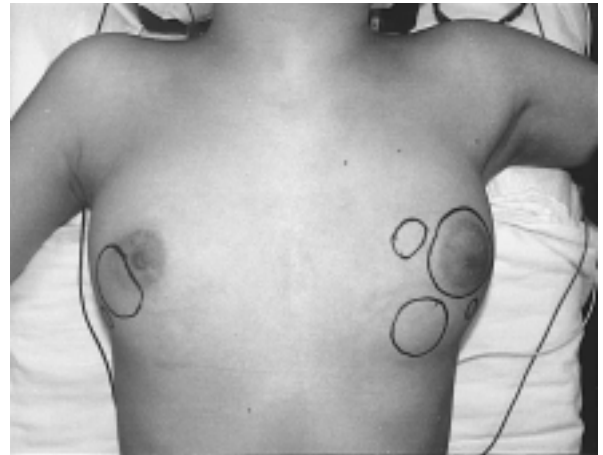


図1 術前の乳房の状態
両側性に腫瘍が多発している。

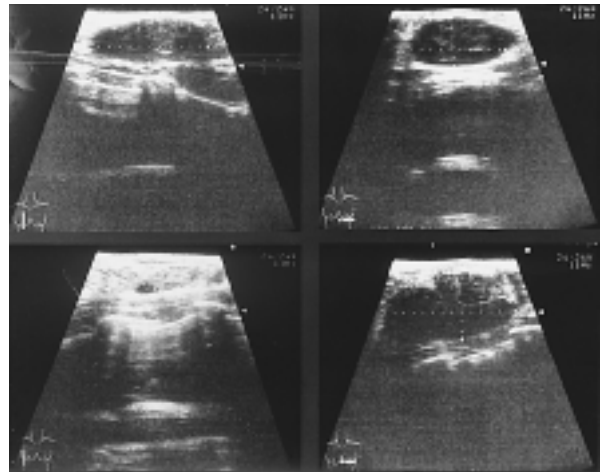


図2 乳腺超音波所見
両側乳房に境界明瞭，内容均一な低エコー域を複数認める。

手術器具

本術式に用いる特殊器具としては以下のものがあげられる（図3）。

斜視鏡（5mm，30度）（オリンパス）

Vein Harvest™（エチコン）

Subcu-dissector™

Subcu-retractor™

Harmonic Scalpel™（オリンパス）

Power Star™（エチコン）

手術操作

体位全身麻酔下に仰臥位をとり，上肢は固定しないまま水平に90度外旋しておいた。皮膚より垂直に少量のインジゴカルミン液を注入し，腫瘍縁をマーキングした。まず，右中腋窩線上に3.5cmの切開を加えた。直視下に皮下を鋭的に剥離し，大胸筋筋膜まで露出した。露出した大胸筋筋膜にそって，5mmの斜視鏡を装着したSubcu-dissector™を挿入した（図4）。視野の下方に大胸筋筋膜，上方のフード部分に乳腺後脂肪組織が透見されるように内側に向かって剥離を進めた。同様の操作を繰り返して，乳

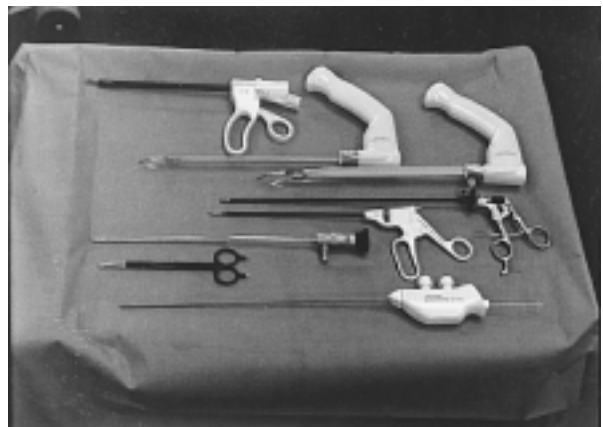


図3 手術器具
上方からHarmonic Scalpel™，Vein Harvest™，把持鉗子，斜視鏡，Power Star™，吸引管

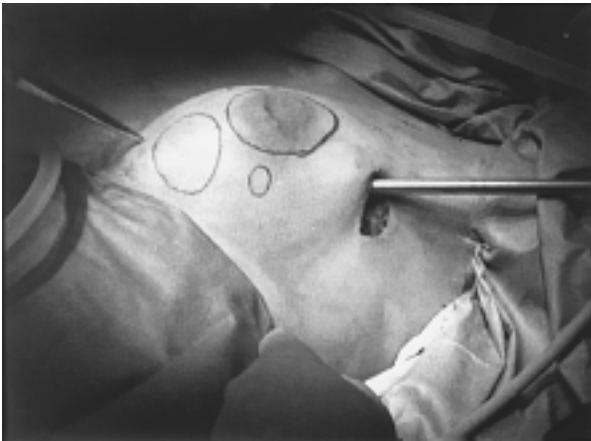


図4 Subcu-dissector™の挿入
大胸筋筋膜にそって挿入し、乳腺後隙を剥離する。



図5 Harmonic Scalpel™による乳腺切離

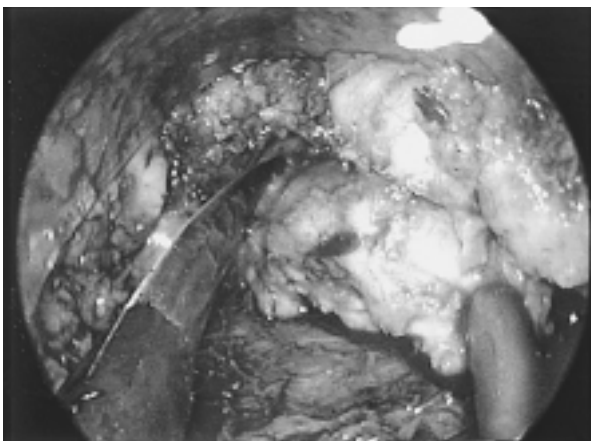


図6 Power Star™を用いた腫瘍摘出

腺後隙を広く剥離した。大胸筋から乳腺に向かう血管は Harmonic Scalpel™ を用いて切離しておいた。斜視鏡を装着した Subcu-retractor™ を乳腺後

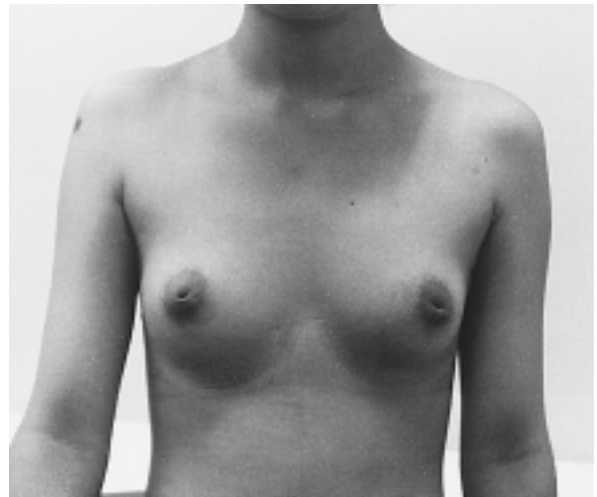

図7 術後3ヵ月の状態
乳房の変形はみられず、創部はほとんど目立たない。

隙に挿入し、乳腺を吊り上げて作業腔隙を作成しながら、Harmonic Scalpel™ を用いて乳腺組織に切り込んでいった(図5)。

マーキングした腫瘍を確認後、腫瘍の被膜を損傷しないように Power Star™ を用いて腫瘍を切離した(図6)。この際、左手で皮膚面からも腫瘍の位置、範囲を確認しながら切離を進めた。皮膚切開線近傍の腫瘍を切離する場合は、筋鉤にて乳腺後隙を吊り上げて、直視下で切離を行った。腫瘍切離の時に吸引管および洗浄管を挿入しておく、斜視鏡がくもらずにきわめて良好な視野が得られた。切離した腫瘍はそのまま腋窩創から引き出した。洗浄、止血の後、乳腺後隙に5mmのシリコン吸引ドレーンを留置して、4-0透明吸収糸にて埋没縫合し、サージカルテープで密閉した。

左乳腺腫瘍に対して中腋窩線上に3.5cmの皮膚切開を加え、同様の操作を繰り返して腫瘍を摘出した。

術後経過

術翌日にドレーンを抜去し、術後2日目に退院となった。術後1年4ヵ月経過した現在、乳房の変形はみられず、腋窩創もほとんど目立たず、患者の満足度は非常に高いものとなっている(図7)。

考 察

線維腺腫をはじめとする良性乳腺腫瘍は経過観察で様子を見ることが多いが、増大傾向を認めて、悪性が否定できない場合や乳房の整容性に問題がある場合には腫瘍切除の適応となる。しかし、良性乳腺腫瘍は若年女性に多く、手術創に対する関心は非常に切実な問題である。今までは局所麻酔下で簡便に行えるという理由のために、乳房上に直接切開を加えていたが、乳房に創が残ることの精神的苦痛や、授乳期に乳房が緊満してきた際の疼痛の原因となることなどを考慮して、乳房に切開創を置かない配慮が必要である。このような観点から内視鏡補助下乳腺腫瘍摘出術は有用な手技であると考えられる。

内視鏡的に乳腺腫瘍に到達する方法として、皮下と乳腺の間から行う前方アプローチ法²⁾と、乳腺後隙アプローチで行う方法^{3,4)}がある。前方アプローチ法は腫瘍が乳腺浅部に存在する場合に適応となると思われるが、出血や組織の損傷などで乳房の侵襲が大きくなる可能性があり、さらに切除部が陥没して乳房の変形をきたす可能性が考えられる。これに対して、腫瘍が乳腺深部に散在する場合は乳腺後隙アプローチ法が適応となると思われ、この方法の利点として、乳腺表面の組織が温存されているために乳房の変形をきたすことが少なく、またこの層は疎な結合織で構成されているために剥離が容易で出血も少ないため、整容性が良好で、乳房に対する侵襲が小さいと考えられた。今回の症例は多発性であり、腫瘍の位置も比較的深部に存在していたために、乳腺後隙アプローチ法を選択した。

作業間隙を作成する方法として、気嚢法が良いか吊り上げ法が良いかは各施設の実情によって異なるところであるが、①トロッカーなどのディスポーザル器具の使用が少なく済む、②直視下操作と内視鏡下操作を組み合わせで行える、③この術式を乳癌症例に応用する場合、ガス注入による癌細胞のインプラントの危険性があることから、われわれはSubcu-retractorTMを用いた吊り上げ法を採用した。

内視鏡補助下手術の欠点としては、全身麻酔を要すること、直視下手術に比べて作業腔隙を得るために広範囲な剥離が必要であり、また手術時間が長く

なることである。しかし、症例を積み重ねることによって術者の熟練度が上がり、さらに手術器具が改良されることによって手術時間は短縮されるであろうし、乳腺手術に対する患者のニーズは多様化してきていることから、優れた整容性を保っている本術式は、選択肢の一つとして十分成り立つと考えている。今後、さらに技術の改良と手技の統一を検討していく必要があると考えている。

文 献

- 1) Kitamura K, Hashizume M, Kataoka A, Ohno S, Kuwano H, Maehara Y, Sugimachi K: Transaxillary Approach for the Endoscopic Extirpation of Benign Breast Tumors. *Surgical Laparoscopy & Endoscopy* 8: 277-279, 1998
- 2) 北村 薫, 石田真弓, 木下旬子, 杉町圭蔵: 良性乳腺疾患に対する鏡視下手術. *外科治療* 83: 643-648, 2000
- 3) 長内孝之: 鏡視下乳腺良性腫瘍切除術の実際 乳腺後隙アプローチ法. *外科治療* 83: 649-653, 2000
- 4) 櫻井孝志, 立松秀樹, 山高浩一, 山本貴章, 川原英之: 浅在筋膜深葉を剥離の指標とした内視鏡下両性乳腺腫瘍の1摘出例. *日鏡外会誌* 5: 457-460, 2000
- 5) 玉木康博, 先田 功, 中野芳明, 門田守人: 腋窩小切開からの内視鏡併用乳房部分切除術. *手術* 52: 515-519, 1998
- 6) Tamaki Y, Nakano Y, Sekimoto M, Sakita I, Tomita N, Ohue M, Komoike Y, Miyazaki M, Nakayama T, Kadota M, Monden M: Transaxillary Endoscopic Partial Mastectomy for Comparatively Early-Stage Breast Cancer; An Early Experience. *Surgical Laparoscopy & endoscopy* 8: 308-312, 1998