



ESCUELA SUPERIOR POLITÉCNICA DE CHIMBORAZO

FACULTAD DE SALUD PÚBLICA

CARRERA DE MEDICINA

“ESTENOSIS PIELOURETERAL”

TRABAJO DE TITULACIÓN

TIPO: Análisis de Casos

Presentado para optar al grado académico de:

MÉDICO GENERAL

AUTOR: ANDREA PAMELA HUERTAS NÚÑEZ

Riobamba – Ecuador

2019



ESCUELA SUPERIOR POLITÉCNICA DE CHIMBORAZO

FACULTAD DE SALUD PÚBLICA

CARRERA DE MEDICINA

“ESTENOSIS PIELOURETERAL”

TRABAJO DE TITULACIÓN

TIPO: Análisis de Casos

Presentado para optar al grado académico de:

MÉDICO GENERAL

AUTOR: ANDREA PAMELA HUERTAS NÚÑEZ

TUTOR: DR. GREGORIO ANTONIO CASTILLO SÁNCHEZ

Riobamba – Ecuador

2019

©2019, Andrea Pamela Huertas Núñez

Se autoriza la reproducción total o parcial, con fines académicos, por cualquier medio o procedimiento, incluyendo la cita bibliográfica del documento, siempre y cuando se reconozca el Derecho de Autor.

Yo, ANDREA PAMELA HUERTAS NÚÑEZ, declaro que el presente trabajo de titulación es de mi autoría y los resultados del mismo son auténticos. Los textos en el documento que provienen de otras fuentes están debidamente citados y referenciados.

Como autor asumo la responsabilidad legal y académica de los contenidos de este trabajo de titulación; el patrimonio intelectual pertenece a la Escuela Superior Politécnica de Chimborazo.

Riobamba, Junio 2019

Andrea Pamela Huertas Núñez.

C.I. 050361226-9

ESCUELA SUPERIOR POLITÉCNICA DE CHIMBORAZO

FACULTAD DE SALUD PÚBLICA


CARRERA DE MEDICINA

El Tribunal de trabajo de titulación certifica que: El trabajo de titulación: Tipo: Análisis de Casos titulado “ESTENOSIS PIELOURETERAL”, realizado por ANDREA PAMELA HUERTAS NÚÑEZ, ha sido minuciosamente revisado por los Miembros del Tribunal del trabajo de titulación. El mismo que cumple con los requisitos científicos, técnicos, legales, en tal virtud el Tribunal Autoriza su presentación.

FIRMA


FECHA

Dr. Moisés Bernabé Guerrero Ganan
PRESIDENTE DEL TRIBUNAL




17/06/2019

Dr. Gregorio Antonio Castillo Sánchez
**DIRECTOR DEL TRABAJO DE
TITULACIÓN**



17-6-2019

Dr. Jorge Luis Sagué Larrea
MIEMBRO DE TRIBUNAL



17-6-2019

AGRADECIMIENTO

A mi familia, amigos, gracias infinitas. Con ustedes el camino que algunas veces fue estrecho, se volcó a mi favor y hoy me abre paso para cumplir una meta de muchas más.

A cada uno de los docentes que impartieron su saber durante esta hermosa carrera. Somos el resultado de un arduo trabajo, de noches de desvelo, de alegrías y tristezas.

A la Dra. Carina Salgado quien a lo largo de este año me ha enseñado que no es la velocidad si no la paciencia, la medicina es una pasión a la que alimentamos día a día.

Al Dr. Gregorio Castillo y Jorge Sagué quienes con sus conocimientos me guiaron para finalizar este trabajo.

DEDICATORIA

A la estrella que me acompaña, Víctor Hugo, por quien inicio mi sueño; a pesar de tu ausencia cada cosa me hace entender que si no sabemos servir no sabemos vivir y que esta carrera ha sido la mejor decisión. A mi madre y abuelita quienes son la base de esta torre que se ha ido construyendo a base de esfuerzos, su apoyo incondicional me levantó en cada caída y me alentó a seguir adelante.

Padre, hermanos y amigas gracias.

A las flores que me acompañan por casi cuatro años y fueron regazo de incontables momentos buenos y malos que caracterizan a esta hermosa carrera y que durante el camino me recuerdan que si lo puedo soñar lo puedo lograr.

Para quienes creen en mí y para los que no, este camino apenas comienza.

TABLA DE CONTENIDO

RESUMEN.....	xiii
SUMMARY	xiv
CAPITULO II	
1. INTRODUCCIÓN.....	1
1.1 Estenosis Pieloureteral.....	2
<i>1.1.1. Revisión de la literatura</i>	<i>2</i>
<i>1.1.2 Metodología y estrategia de búsqueda</i>	<i>2</i>
<i>1.1.3 Criterio de elegibilidad</i>	<i>2</i>
<i>1.1.4 Selección de estudios y recopilación de datos</i>	<i>3</i>
<i>1.2 Definición</i>	<i>3</i>
<i>1.3 Anatomía de los uréteres</i>	<i>3</i>
<i>1.4 Epidemiología.....</i>	<i>4</i>
<i>1.5 Etiología.....</i>	<i>4</i>
<i>1.6 Causas.....</i>	<i>4</i>
1.6.1 Causas Intrínsecas	4
<i>1.6.2 Causas extrínsecas</i>	<i>5</i>
<i>1.7 Características y cuadro clínico.....</i>	<i>5</i>
<i>1.8 Patología.....</i>	<i>6</i>
<i>1.9 Diagnóstico.....</i>	<i>7</i>
1.9.1 Pruebas biológicas.....	7
1.9.2. Pruebas de imagen.....	7
<i>1.9.2.1 Ecografía renoureteral, pélvica y abdominal</i>	<i>7</i>
<i>1.9.2.2. Radiología simple</i>	<i>7</i>
<i>1.9.2.3. Ureteropielografía retrógrada.....</i>	<i>7</i>
<i>1.9.2.4. Angiografía</i>	<i>8</i>
<i>1.9.2.5 Tomografía computarizada</i>	<i>8</i>

1.9.2.6. Resonancia magnética.....	8
1.9.2.7. Gammagrafía renal con tecnecio.....	8
1.13 Tratamiento	9
1.13.1. Métodos mínimamente invasivos en el tratamiento de la estenosis pieloureteral.....	9
1.13.2 Endourología.....	9
1.13.2.4 Manejo	11
1.13.3. Cirugía Abierta.....	11
CAPÍTULO II	
2. PROCEDIMIENTO METODOLÓGICO	13
2.1. Caso Clínico	13
2.1.1 Datos de Filiación	13
2.1.2 Antecedentes	14
2.1.2.1 Antecedentes patológicos personales.....	14
2.1.2.2. Antecedentes ginecoobstétricos	14
2.1.2.3. Antecedentes quirúrgicos.....	14
2.1.2.4. Antecedentes patológicos familiares.....	14
2.1.3 Revisión de aparatos y sistemas	14
2.1.4 Examen Físico	14
2.1.4.1 Antropometría	15
2.1.4.2. Examen Físico General	15
2.1.5 Exámenes de Laboratorio realizados en servicio de emergencia	15
2.1.5.1 Biometría Hemática	16
2.1.5.2 Química Sanguínea	16
2.1.5.3 Elemental y Microscópico de Orina.....	17
2.1.5.4 Indicaciones en la emergencia.	17
2.1.6 Admisión en Observación	18
2.1.6.1 Impresión diagnóstica	18
2.1.6.2 Resultado de Ecografía Renal	18
2.1.6.3 Análisis.....	18

2.1.6.4	Resumen Sindrómico:	19
2.1.6.5	Impresión Diagnóstica	19
2.1.6.6	Indicaciones	19
2.1.7	<i>Hospitalización</i>	20
2.1.7.1	Resultado de urotac Simple.....	20
2.1.7.2	Radiografía de Abdomen	20
2.1.7.3	Impresión Diagnostica	20
2.1.7.4	Evolución	20
2.1.9	<i>Control por consulta externa</i>	20
2.1.9.1	Exámenes de sangre y elemental y microscópico de orina de control	21
2.1.9.2	Resultados de urotac simple y contrastada.....	22
2.1.9.3	Resultados de ecografía renal.....	23
2.1.9.4	Resultados de Ganmagrafia Renal	23
2.1.9.5	Resultados de Ganmagrafía renal + diurético	23
2.1.9.6	Conducta	24
2.1.10	<i>Ureteroscopía Flexible</i>	24
2.1.10.1	Resultados de Angiotac.....	24
2.1.10.2	Análisis.....	24
2.1.10.3	Control de función renal.....	25
CAPÍTULO III		
3.	HALLAZGOS	26
3.1	Diagnostico Final.....	26
3.2.	Pronóstico	26
3.3.	Discusión	26
3.5	Perspectiva del paciente.....	27
3.6	Seguimiento del caso o evaluación	28
CONCLUSIONES.....		29
BIBLIOGRAFÍA		
ANEXOS		

INDICE DE TABLAS

Tabla 1-2: Resultados de la Biometría hemática.....	16
Tabla 2-2: Resultados del examen Elemental y microscópico de orina.....	17
Tabla 3-2: Resultados de la Biometría hemática.....	21
Tabla 4-2: Resultados del examen Elemental y microscópico de orina.....	22

INDICE DE ILUSTRACIONES

Ilustración 1-1: Patologías Asociadas	6
--	----------

INDICE DE ANEXOS

Anexo A: Pruebas de Imagen

Anexo B: Consentimiento Informado

LISTA DE ABREVIATURAS

IESS: Instituto Ecuatoriano de Seguridad Social

EMO: Elemental y microscópico de orina

UPU: Unión pieloureteral

OPU: Obstrucción pieloureteral

RX: Radiografía

TAC: Tomografía axial computarizada

IVU: Infección de vías urinarias

IV: Intravenoso

VO: Vía oral

QD: Cada día

MCV: Volumen corpuscular medio

MCH: Concentración media de hemoglobina

MVP: Volumen medio plaquetario

TC: Tomografía computarizada

RM: Resonancia magnética

CM: Centímetros

MM: milímetros


MG: miligramos

DL: decilitro

RESUMEN

En el presente trabajo de titulación se detalló un caso presentado en el Hospital IESS de Latacunga, paciente femenina de 28 años de edad con antecedentes de infección urinaria recurrente y dolor lumbar izquierdo; al examen físico se constató alza térmica de 38 grados centígrados y dolor a la palpación en puntos renales superior y medio izquierdo, los estudios de laboratorio reportaron examen de orina infeccioso, y función renal normal; la ecografía indicó una dilatación pielocalicial de riñón izquierdo con parénquima renal conservado, se decidió hospitalización para manejo, control y tratamiento de infección urinaria por antecedente de reincidencia y llegar al diagnóstico de origen. Se realizan exámenes de imagen que sugirieron la presencia de un vaso anómalo en uréter proximal de riñón izquierdo. Como tratamiento inicial para estenosis del uréter se decidió colocación de catéter doble J izquierdo; actualmente la paciente con respuesta favorable al tratamiento, mantiene el catéter doble J en el lado izquierdo, con control periódico de función renal a la espera de resolución quirúrgica. Se concluyó que los medios diagnósticos más acertados en este tipo de patología son los de imagenología a correlacionarlos con la clínica.

Palabras clave: <TECNOLOGÍA Y CIENCIAS MÉDICAS>, <MEDICINA>, <DILATACIÓN PIELOCALICIAL>, <ESTENOSIS PIELORETERAL>, <HIDRONEFROSIS>, <DOLOR LUMBAR>, <PIELOPLASTIA>.



SUMMARY

The current degree study detailed a case presented at the IESS Hospital in Latacunga, a 28-year-old female patient with a history of recurrent urinary infection and left lumbar pain. Physical examination revealed thermal increase of 38 degrees Celsius and tenderness at upper and middle left renal points. Laboratory studies reported an examination of infectious urine and normal renal function; the ultrasound indicated a left kidney pyelocaliceal dilatation with preserved renal parenchyma, hospitalization was decided for management, control and treatment of urinary tract infection due to a history of recidivism and to arrive at the diagnosis of origin. Imagine test were performed that suggested the presence of an anomalous vessel in the proximal ureter of the left kidney. As an initial treatment for stenosis of the ureter, placement of a left double J catheter was decided. Currently, the patient with a favorable response to treatment maintains the double J catheter on the left side, with periodic control of renal function awaiting surgical resolution. It was concluded that the most accurate diagnostic means are those imaging.

Keywords: <MEDICAL TCHNOLOGY AND SCIENCE>, <MEDICINE>, <PYELOCALICEAL DILATION>, <STENOSIS PYELOURETERAL>, <HYDRONEPROSIS>, <LUMBAR PAIN>, <PIELOPLASTY>.

C



CAPITULO I

1. INTRODUCCIÓN

La estenosis pieloureteral constituye un problema habitual, que puede ser detectado desde la vida intrauterina y la infancia. Se presenta con mayor frecuencia en varones y con cierta preferencia por el lado izquierdo. Representa aproximadamente el 20 – 30 % de todas las anomalías identificadas en el periodo neonatal; sin embargo es muy rara la incidencia en adultos, quienes pueden presentarse asintomáticos o presentar sintomatología intermitente (Segura, Farpón y Suárez [sin fecha]).

La dilatación del sistema colector urinario superior es la anomalía del tracto urinario más común, a pesar del diagnóstico prenatal, todavía se diagnostican niños con hidronefrosis sintomáticas en edades más tardías incluso, en la edad adulta donde la función renal está conservada (Sánchez zalabardo et al. 2000).

No es casualidad que al realizar exámenes de imagen nos encontremos con hidronefrosis secundaria a una obstrucción pieloureteral la cual se produce como consecuencia de la estenosis en la unión entre la pelvis renal y el uréter. Para (Sánchez zalabardo et al. 2000) la obstrucción, origina una restricción al flujo urinario desde la pelvis a la porción proximal del uréter y, como consecuencia, se produce un incremento retrógrado de la presión en la pelvis renal. Este incremento de presión provoca daño parenquimatoso, pudiendo llegar a la anulación de la función renal.

La causa de la obstrucción suele ser estenosis, probablemente como resultado de una lesión vascular segmentaria intrauterina en el uréter o la pelvis. También secundaria a presión extrínseca provocadas por vasos aberrantes o bandas fibrosas. Menos frecuente, se produce por defecto de la musculatura de la unión ureteropielica y pólipos (Páez y Díaz 1982).

Además existen causas venosas como: uréter retrocavo, síndrome de la vena ovárica, trombosis puerperal de la vena ovárica. Causas arteriales como el aneurisma de la aorta abdominal, aneurisma de la arteria iliaca, y uronefrosis postreparación vascular (Bechara et al. 2007).

La estenosis pieloureteral en dependencia de su etiología y el grado de afectación del parénquima renal, afecta de manera considerable a la función renal; la cual puede llegar a disminuir en más del 50% según varios autores. Es por esto que la cirugía de mínimo acceso; es el Gold estándar

para la resolución de este tipo de patologías (Páez y Díaz 1982).

Este caso enfatiza la importancia de los exámenes de imagen relacionados a la clínica del paciente para realizar un correcto diagnóstico; desde el análisis de sintomatología intermitente que en muchas ocasiones es de características crónicas hasta la afectación de la función renal y pérdida de la misma.

1.1 Estenosis Pieloureteral

1.1.1. Revisión de la literatura

La estenosis pieloureteral es el término más utilizado, pero es conocida como hidronefrosis secundaria a obstrucción pieloureteral, OPU, y por algunos autores como la obstrucción de la unión pieloureteral, UPU. También denominada ureteropiélica, y una diversidad de denominaciones al entenderse como un síndrome de la unión pieloureteral, una dilatación o ectasia pielocalicial, dependiendo de la obstrucción, su grado y diferenciación.

1.1.2 Metodología y estrategia de búsqueda

La búsqueda sistemática de la literatura presentada, fue realizada de forma independiente por autores, utilizando bases de datos: Elseiver, Scielo, Revista de Urología Argentina, PubMed, Hindawi Publishing Corporation, Revista Urología Brasil, Pronacip, BioMed Research International.

1.1.3 Criterio de elegibilidad

Los estudios elegibles incluyeron informes de casos, artículos relacionados con el tema, en los que participaron pacientes con estenosis pieloureteral, los estudios describían las características demográficas, clínicas, resultados de laboratorio y efectos, y tratamiento para ser incluidos en la revisión sistemática; se consideró que un paciente tiene este diagnóstico si presenta las características clínicas definidas y específicas para estos casos médicos, manejando de ser posible desde la infancia, aunque la mayoría de diagnósticos se realiza de manera tardía comprometiendo la funcionalidad renal; y, la constancia de exámenes de imagen, los cuales reporten una hidronefrosis; dilatación pielocalicial renal y complicaciones relacionadas por la misma causa, para visualizar la aplicación de tratamientos adecuados según la intensidad y normalización de la tipología, haciendo del tratamiento un mecanismo de menor efecto invasivo que pueda dar al paciente oportunidades de mejorar su calidad de vida.

1.1.4 Selección de estudios y recopilación de datos

El procedimiento para la selección comenzó con la revisión del título, excluyendo información que no tenía relación con el objetivo del análisis. Los estudios publicados se clasificaron como elegibles, poco claros y no elegibles de acuerdo a la correlación con los criterios de inclusión. Posteriormente, los artículos marcados como elegibles se seleccionaron para la revisión de texto completo, procediendo a tomar en cuenta la factibilidad de evidencia en la consecuencia de obstrucción y obstáculo estructural en la vía del paso de la orina; empezando con la recolección de datos a partir de la base congénita de la enfermedad, de los problemas relacionados en la edad pediátrica, de los cambios renales y las atrofias o alteraciones sufridas en diferentes períodos de edad, hasta llegar al momento actual del diagnóstico de estenosis pieloureteral.

1.2. Definición

La obstrucción de la unión ureteropélvica se puede definir como una obstrucción funcional o anatómica del flujo de orina desde la pelvis renal hasta el uréter proximal que produce síntomas o daño renal (Kausik y Segura 2003).

Encontramos algunos conceptos entre los cuales Petriconi lo define como:

Estrechamientos, estenosis, compresión del uréter, obstrucciones, oclusiones parciales o, en su grado extremo, totales, son términos que se aplican a un estado patológico caracterizado por una reducción de la luz endoureteral que provoca una alteración del transporte de la orina con consecuencias patológicas en el tracto urinario superior proximal en función del grado y de la duración de la obstrucción (de Petriconi 2010)

El estrechamiento se refiere al punto de estrechez de obstrucción anatómica, la alteración es al obstáculo estructural del paso de la orina, la compresión y oclusión puede ser determinante en la dilatación de la pelvis con consecuencia de cálices renales; todo esto, incrementa la presión, disminuye la luz urinaria y provoca daños de anulación del riñón.

1.3. Anatomía de los uréteres

El uréter es una estructura anatómica retroperitoneal tubular fibromuscular lisa de luz virtual, que presenta un peristaltismo longitudinal que va desde la pelvis hasta la vejiga. Su trayecto presenta una ligera forma en S elongada hacia la izquierda e invertida a la derecha. La longitud en general es de 24 – 34 cm en un adulto, siendo el uréter derecho 1cm más largo que el izquierdo. El

diámetro externo varía entre 5 mm y 1 cm y el diámetro endoluminal es variable en función de la diuresis (de Petriconi 2010).

1.4 Epidemiología

La estenosis pieloureteral es más frecuente en varones 2:1, su incidencia en nacidos vivos es de 1:500 (Páez y Díaz 1982), la frecuencia en el riñón izquierdo es del doble con respecto al derecho y es bilateral en un 10 – 30% (López Amaya et al. 2010); representa el 20% de las anomalías del conducto urinario de todas las malformaciones congénitas y el 10% de las complicaciones mortales.

En la actualidad, el diagnóstico prenatal de las alteraciones del tracto urinario es del 40%, la mayoría de estos por ecografía en el período perinatal, la minoría en el primer año de edad; y, la tardía desde la pubertad por crisis renoureteral, con origen no urológico y siendo el factor etiopatogénico más conocido problemas del vaso polar inferior en un 50%. Es una malformación relativamente frecuente. Puede diagnosticarse ya en la vida intrauterina y un cierto número importante de casos se reconocen en el período neonatal o en el primer año de vida. Es muy rara la incidencia en adultos (Segura, Farpón y Suárez [sin fecha]).

1.5 Etiología

La estenosis pieloureteral no ofrece etiologías definidas como tal pero si algunas excepciones entre las que se destacan la estenosis del uréter lumbar, congénitas, por un tornillo dorsal de un fijador vertebral; la estasis urinaria y embarazo, la estenosis tras histerectomía como algo triviales, aunque si la sintomatología es aguda o crónica, no se debe descartar una u otra etiología.

“Una evolución crónica, poco sintomática, puede agudizarse (infección). Una sintomatología aguda puede transformarse en unos días en una forma crónica menos sintomática, que el paciente descuidará”(de Petriconi 2010). La etiología es común para niños y adultos, la alteración no solo afecta la vía excretora al miccionar sino también funciones, morfología y anatomía del riñón.

1.6 Causas

1.6.1 Causas Intrínsecas

Podríamos citar la interrupción en el desarrollo de la musculatura circular de la unión pieloureteral

con predominio de las fibras longitudinales, exceso o falta de fibras de colágeno lo que genera una discontinuidad en la contracción muscular pieloureteral. Además de una hipoplasia en el segmento ureteropelvico (Ruiz [sin fecha]).

1.6.2 Causas extrínsecas

Una de las causas más frecuentes es la compresión o acodamiento de la unión pieloureteral por vasos aberrantes o accesorios o por la ramificación precoz hacia el polo inferior del riñón (Motta Ramírez et al. 2008). Lo que conllevaría a pensar en un trastorno adquirido por acodamiento o angulación progresiva de la unión pieloureteral relacionada al crecimiento corporal y los cambios de posición con respecto a los vasos renales. (Ruiz [sin fecha])

Se mencionan además causas secundarias como el reflujo vesiculoureteral severo, alteraciones de la posición del riñón y otras menos frecuentes como la fibrosis y la inflamación crónica secundaria a litiasis o traumatismos directos.

1.7 Características y cuadro clínico

La estenosis pieloureteral tiene una sintomatología clínica con signos de obstrucción ureteral en edades intermedias, que se evalúan; por su intensidad: aguda o crónica; por la ubicación: en uno de los riñones como unilateral, en ambos riñones como bilateral, donde se evidencia dolor lumbar, un tipo de cólico al que se le conoce como nefrítico, y cuando se dan las complicaciones es posible ver afecciones desde una infección hasta la septicemia y ruptura renal que se determina por medio de la función renal, si está compensada o descompensada, llegando a la insuficiencia renal.

El cuadro clínico en edades pediátricas es inespecífico y en edad anciana es asintomático, no hay que confundir la sintomatología del dolor en el proceso posquirúrgico y cabe resaltar que el síntoma puede variar de acuerdo al sexo, la etnia y el proceso postoperatorio. (de Petriconi 2010). “Clásicamente, es posible observar dos extremos: el cuadro clínico de la obstrucción aguda y el de la obstrucción crónica de instauración lenta. Entre ambos extremos, todo es posible y las complicaciones principales son la septicemia y la insuficiencia renal”.

En general, las principales características y síntomas son: dolor, infección de vías urinarias hematuria, náusea y vómito, hipertensión arterial y masa abdominal, esta última en lactantes se descubre al palpar. La infección urinaria con o sin fiebre resalta el cuadro; la hematuria se presenta mono sintomático, la litiasis pélica es una asociación frecuente y aunque no es regla la hipertensión arterial es rara en algunos casos.

1.8 Patología

La fisiopatología observa dos mecanismos de obstrucción, el de flujo y el de presión; en obstrucciones intrínsecas el problema se presenta en válvulas y segmentos adinámicos, la restricción al flujo de salida, se relaciona con el aumento de la presión intrapiélica en la unión pieloureteral con lo que se establece una relación lineal entre volumen y presión. En obstrucciones extrínsecas los vasos polares y bandas son el problema, a más presión el flujo de salida se incrementa y sube el volumen, seguido por un bajón brusco del flujo de salida de la angulación en la unión pieloureteral, siendo más severa la obstrucción.

Es difícil cuantificar la medida en que se acelera el déficit funcional especialmente en neonatos, pese a presentar rasgos diferenciales propios de trascendencia pronóstica porque la vía excretora del feto tiene una gran capacidad de dilatación y elasticidad. En niños las cavidades se dilatan mucho más y es menos importante la repercusión sobre la función renal, es una cámara elástica de efecto descompresivo que beneficia al glomérulo, en edad temprana hay mejor capacidad de recuperación del riñón y en recién nacidos la recuperación es asombrosa para la función renal, aunque queden mínimas anomalías. En edades más avanzadas el obstáculo es la hiperplasia muscular frente a la hipertrofia, la resistencia y dilatación dependen de la elasticidad del uréter y la pelvis graduando la capa nefrogénica de reserva favoreciendo la funcionalidad del riñón y tratando clínicamente el factor obstructivo hasta su solución o a su vez dando lugar a patologías asociadas.

Cuadro II. Patologías asociadas a EUP*

Anormalidad	Número de pacientes	%
Urolitiasis	34	29.8
Cruce vascular	10	8.8
Riñón en herradura	5	4.3
Doble sistema colector	3	2.6
Agenesia renal contralateral	3	2.6
Riñón pélvico	2	1.7
Espina bifida y Ureterocele	1	0.8
Pseudocondroplasia	1	0.8
Poliquistosis renal		10.8
Reflujo vesicoureteral	1	0.8

*Estenosis ureteropielica

Ilustración 1-1: Patologías Asociadas

Fuente: Departamento de Urología, Gaceta Médica México Vol. 142 N° 3, Castillejos Molina (2006) - pág. 206.

Clínicamente la infección urinaria previa y cuadros febriles, son la evolución a esta patología.

1.9 Diagnóstico

1.9.1 Pruebas biológicas

Representan análisis sanguíneos estándar de rutina o de admisión en urgencias. Estudio citobacteriológico urinario, y el ionograma urinario.

1.9.2. Pruebas de imagen

1.9.2.1 Ecografía renoureteral, pélvica y abdominal

Exploración de rutina básica en el diagnóstico primario de la estasis del aparato urinario superior y el seguimiento postoperatorio (Sánchez zalabardo et al. 2000).

En sus diversas modalidades permiten por un lado detectar la estasis urinaria, su grado, su localización uni o bilateral, apreciar a grandes rasgos el valor funcional del riñón midiendo el grosor del parénquima renal y, en ciertos casos, su etiología (Resel Estévez 2002).

1.9.2.2. Radiología simple

Si la estenosis ureteropielica es mínima, no será perceptible en una radiografía simple. Ahora si la estenosis es severa va a inducir una hidronefrosis visible en incluso puede mostrar la presencia de una masa de partes blandas con desplazamiento de asas intestinales. Debido a la ectasia urinaria pueden formarse cálculos.

1.9.2.3. Ureteropielografía retrógrada

Exploración invasiva con contraste por inyección retrógrada en el meato ureteral con sonda ureteral (de Chevassu, de Woodruff, de Thiemann) durante una cistoscopia, en el varón, anestesia general y en la mujer, una sedación más ligera; es el primer paso de una intervención endoscópica con prevención de una perforación de la pared uretral con falsa vía, una extravasación, una infección o el desencadenamiento de una pielonefritis.

Primero se realiza una radiografía simple de calcificación y otra tras la inyección, lo que permite evaluar la capacidad peristáltica del segmento proximal supraestenótico en la fluoroscopia. (de Petriconi 2010)

1.9.2.4. Angiografía

Es acertada para causas vasculares pero obsoletas en la época actual para el presente tema, desde la aparición de la ecografía, la TC (angio-TC) y la RM (angio-RM). (Resel Estévez 2002).

1.9.2.5 Tomografía computarizada

Técnica integral de mayor sensibilidad con evaluación de la luz como de la pared de los uréteres y vía renal excretora, y la capacidad de ver lesiones tumorales y patologías, anomalías congénitas y variantes del tracto urinario en donde el origen del sistema excretor como la distribución e inserción distal del uréter se pueden encontrar afectados. “En las imágenes se identificará una importante disminución del calibre UPU asociadas a dilatación del sistema colector proximal”. (López Amaya et al. 2010)

1.9.2.6. Resonancia magnética

Carece de radiaciones ionizantes, la RM es una alternativa a la TC. Permite diagnósticos más acertados gracias a las distintas secuencias (T1, T2), que permiten definir la vascularización y realizar reconstrucción del árbol urinario.(Ruiz [sin fecha]) El gadolinio necesario en la RM presenta más ventajas que los contrastes clásicos, pero, según publicaciones recientes, tiene cierta toxicidad renal no despreciable aunque menor. (Petriconi, 2015)

1.9.2.7. Gammagrafía renal con tecnecio

La gammagrafía renal con Tc DTPA o ácido dietileno triamino tetra-acético es una exploración cuantitativa básica entre 2-4 semanas tras la derivación urinaria percutánea o mediante catéter de doble J; no está indicada en fase aguda, pero es fundamental para evaluar la funcionalidad derecha e izquierda. “Esta se hace por un vaciado espontáneo del aparato urinario superior tras la micción mediante furosemida que valora más categorialmente y mejor que la prueba de Whitaker”. (de Petriconi 2010)

1.10 Criterios de diagnostico

En los adultos se presenta dolor en flanco, acompañado de nauseas, hematuria, infecciones de tracto urinario recurrentes, malestar general, o afecciones a nivel gastrointestinal. (Kausik y Segura 2003)

1.11 Criterios de laboratorio

La evaluación de la función renal con un ionograma urinario tras una fase de recuperación y el análisis de la diuresis del riñón drenado donde nos den una valoración de la capacidad de secreción y de concentración. Además de realizar el cálculo de aclaramiento del riñón.

1.12 Criterios de imagen

Los métodos por imágenes aportan información valiosa para realizar una adecuada evaluación, diagnóstico, nivel de severidad de la obstrucción, y controles evolutivos o postquirúrgicos.

1.13 Tratamiento

Tiene como fin evitar la pérdida de nefronas y la atrofia renal. Además va a depender de diferentes factores tales como: etiologías y el tipo de estenosis ureteral, el tipo de evaluación de las capacidades de recuperación del riñón, las características de la estenosis, la experiencia del cirujano y de la operabilidad del paciente. (Boissier et al. 2017)

1.13.1. Métodos mínimamente invasivos en el tratamiento de la estenosis pieloureteral

Ante la estenosis pieloureteral se identifican métodos de tratamiento mínimamente invasivos como la pieloplastia desmembrada laparoscópica, donde la mejoría clínica dependerá propiamente de cada paciente, observándose resultados clasificados en buen resultado, intermedio y pobre.

En algunos pacientes con EPU tienen una mejoría espontánea de la obstrucción, aunque la mayoría no presenta cambios significativos durante años manteniendo un sistema colector dilatado. Si la obstrucción es progresiva conlleva a un deterioro de la función renal. Si es crónica, no hay un método exacto que permita predecir cuál va a ser el comportamiento del riñón una vez eliminada la obstrucción. (Páez y Díaz 1982). Se estima que la recuperación va a depender del grado de afectación y el tiempo de evolución, pero las fases siempre cumplirán el siguiente esquema para cada uno de los tratamientos:

1.13.2 Endourología

Este tipo de procedimientos técnicos mínimamente invasivos están ampliamente instaurados en

el adulto por su simplicidad e inocuidad.

1.13.2.1 Derivaciones urinarias temporales o definitivas

Estas técnicas se realizan de urgencia, transitoriamente hasta la recuperación de la función renal o el establecimiento del diagnóstico etiológico y, en algunos casos, de forma definitiva.

En la mujer se suelen realizar bajo sedación y en el varón anestesiado. La colocación de un catéter ureteral siempre está precedida de una ureteropielografía retrógrada que muestra el nivel, la extensión y la permeabilidad de la estenosis.

1.13.2.1.1 Catéter ureteral mono J

Catéter ureteral transitorio que se enrolla a distancia proximal con memoria en la pelvis. La ventaja a catéteres de doble J es controlar la diuresis del riñón y el funcionamiento del catéter; en caso de obstrucción, un lavado con 2-4 ml de suero fisiológico y mantener colocada y fija la sonda vesical de tipo Foley para ver mejorías.

1.13.2.1.2 Catéter doble J

Dada su colocación y su fundamento, es idéntico al precedente, pero su extremo distal se enrolla en la vejiga. Es una especie de derivación interna de la estenosis que no supone una discapacidad para el paciente, dejándole libre de movimientos sin riesgo de migración. Conlleva un riesgo de obstrucción que puede ser asintomática y pasar desapercibida (control ecográfico regular sistemático). (Petroni, 2015)

1.13.2.1.3 Nefrostomía percutánea

Es la única técnica posible de derivación urinaria primaria, la punción transparenquimatosa bajo control ecográfico requiere colocar al paciente en decúbito prono y una anestesia local evitando directamente la pelvis y debe colocarse de tal manera que permita manipulaciones endourológicas anterógradas subsiguientes o cáliz dorsal medio.

Tras la punción con la aguja de las cavidades dilatadas, se toman 3 muestras urinarias: bacteriología, citología, ionograma urinario y se hace el estudio citológico para descartar un cáncer urotelial. Después de colocar el catéter de nefrostomía y si no hay signos clínicos o biológicos

infecciosos, el diagnóstico se detalla aún más mediante una ureteropielografía anterógrada

1.13.2.4 Manejo

El tratamiento a base de dilatación endourológica retrógrada se utilizó en adultos en un principio, sin embargo, se ha desarrollado con éxito en niños. Después de usar una técnica diferente de la actual (con balón de Fogarty), se logra realizar la dilatación, aunque con el tiempo se requieren dilataciones posteriores. Son necesarias presiones de inflado muy superiores a las alcanzadas con el balón de Fogarty para lograr la dilatación de la obstrucción; comienzan a utilizar stent tipo pigtail en muchos de los casos de su serie, obteniendo resultados favorables y en cada caso se trata de mejorar la técnica, es fundamental el manejo de la técnica en lactantes para resultados óptimos. No existen mayor número de complicaciones en paciente menores de 1 año, siendo las necesidades analgésicas y el tiempo de estancia operatoria menores. (Hernández [sin fecha])

Las dificultades técnicas deben ser resueltas con un uso de un material quirúrgico adecuado, con perfiles menores de 4 Fr si es necesario, sin necesidad de variar la técnica operatoria. No se encuentra diferencias en los resultados en función de la edad del paciente ni del grado de dilatación de la pelvis renal previa a la cirugía, por lo tanto, el tratamiento aplicado, el seguimiento del mismo, los controles de exámenes y la evaluación permanente durante el período de concertación quirúrgica, deben ser estrictos, y con más injerencia de cuidado a los grupos vulnerables a las complicaciones de esta enfermedad.

1.13.3. Cirugía Abierta

La palpación del parénquima renal permite estimar el grosor y calidad, lo que tiene mucho valor si se trata de una hidronefrosis acentuada, es imprescindible abrir la pelvis renal para pasar un catéter fino a través de la estrechez con la intención de comprobar la existencia de válvulas no visibles por el exterior, lo habitual es que exista un lumen e incluso si se halla un vaso aberrante del polo inferior del riñón que produce acodadura. Con esta base los criterios de obstrucción y cirugía son las indicaciones de resolución quirúrgica que se encuentran en continuo debate según varios autores, ya que no hay ningún parámetro, que, por sí solo, pueda indicar tratamiento quirúrgico, y la mera observación de la curva de eliminación es un manejo simplista de un problema muy complejo. Por otro lado, gracias al uso de la ecografía se diagnostica hidronefrosis las cuales pueden permanecer o no estables según su período de evolución. “Los criterios de cirugía son presencia de síntomas, descenso de la función renal, o el incremento de hidronefrosis”. (Sánchez zalabardo et al. 2000)

Este tipo de técnica es más eficaz que las técnicas de acceso mínimo, sin embargo presentan mayor morbilidad y riesgo de formación de una fistula urinaria. (de Petriconi 2010)

Al final la cirugía endoscópica parece una técnica sencilla, pero requiere un soporte técnico y logístico considerable y caro, sobre todo en las manipulaciones ante y retrógradas combinadas con resultados a menudo decepcionantes y que dejan su carga médica a los tratamientos quirúrgicos, donde el cirujano dispone de tres recursos quirúrgicos fundamentales:

- Nefrostomía: En ciertos casos de obstrucción aguda que requieren solución urgente.
- Plastia: tratamiento electivo de la obstrucción.
- Nefrectomía si existe un daño renal irreversible.

CAPÍTULO II

2. PROCEDIMIENTO METODOLÓGICO

2.1. Caso Clínico

El motivo de consulta a la emergencia es por un dolor a nivel lumbar izquierdo y alza térmica. Paciente femenina refiere que hace 13 años durante su primer embarazo presentó dolor lumbar izquierdo de poca intensidad. Hace 7 años durante su segundo embarazo, el dolor se exagera y se mantuvo hasta el final de la gestación, y se mantiene acompañado de infección de vías urinarias recurrentes. Fue evaluada en varias ocasiones con diagnóstico de dorsalgia.

Hace 48 horas como fecha real presenta dolor lumbar intenso de lado izquierdo que se acompañó de náuseas que no llegan al vómito, disuria, orinas turbias, alza térmica no cuantificada, escalofríos por lo que se auto medica Paracetamol 500mg vía oral; además se le administra Ciprofloxacina intravenoso y vía oral. Sintomatología persiste por lo que acude a esta casa de salud.

2.1.1 Datos de Filiación

- Edad: 28 años
- Género: Femenino
- Raza: Mestiza
- Estado Civil: Divorciada
- Lugar de nacimiento: Latacunga
- Fecha de nacimiento: 04/08/1990
- Residencia habitual: Latacunga
- Residencia ocasional: Latacunga
- Religión: Católica
- Instrucción: Superior (Maestría en educación)
- Ocupación: Docente
- Lateralidad: diestra
- Grupo sanguíneo: O rh+

2.1.2 Antecedentes

2.1.2.1 Antecedentes patológicos personales

- Litiasis renal: Hace 2 años.
- Infecciones urinarias recurrentes

2.1.2.2. Antecedentes ginecoobstétricos

- Menarquia: 14 años
- Pubarquia: 14 años
- Telarquia: 14 años
- Gestas: 02 Partos: 02 Cesáreas: 00 Hijos vivos: 02 Hijos muertos: 00 Abortos: 00
- Gesta 1: termina en parto cefalovaginal hace 13 años
- Gesta 2: termina en parto cefalovaginal hace 7 años

2.1.2.3. Antecedentes quirúrgicos

Apendicetomía hace 14 años.

2.1.2.4. Antecedentes patológicos familiares

Abuelo materno fallecido por cáncer de próstata.

2.1.3 Revisión de aparatos y sistemas

La revisión de aparatos y sistemas son los referidos en la enfermedad actual. Paciente despierta, alerta, consiente, orientada en tiempo, espacio y persona, Glasgow 15/15.

2.1.4 Examen Físico

- Presión arterial: 120/70 miligramos de mercurio
- Frecuencia cardíaca: 90 latidos por minuto.
- Frecuencia respiratoria: 20 respiraciones por minuto.
- Saturación de oxígeno: 92% aire ambiente.
- Temperatura: 38 ° C

2.1.4.1 Antropometría

- Peso: 60 kilogramos
- Talla: 1,55 m
- Índice de masa corporal. 25 kg/m²

2.1.4.2. Examen Físico General

- Cabeza: relación cráneo corpórea adecuada, forma y volumen adecuados, buena implantación del cabello, no se evidencian lesiones, masas ni hundimientos, cejas y pestañas presentes
- Ojos: pupilas isocóricas, normoreactivas a la luz y acomodación, escleras anictéricas, conjuntivas rosadas
- Oídos: conducto auditivo externo permeable, membrana timpánica normal, pabellones auriculares de implantación normal.
- Nariz: no se observan deformaciones, ni oclusión nasal, mucosas semihúmedas.
- Orofaringe: labios de coloración rosada, simetría y superficie adecuada, amígdalas sin enrojecimiento ni pus.
- Cuello: forma y volumen sin alteraciones, movilidad conservada, se palpa pulso carotideo sin complicaciones, no se palpan adenopatías ni ingurgitación yugular.
- Tórax: simétrico, expansibilidad conservada
- Corazón: ruidos cardíacos rítmicos
- Pulmones: murmullo vesicular conservado
- Abdomen: suave, depresible, doloroso a la palpación profunda en epigastrio, RHA+
- Región lumbar: fosas lumbares libres, dolorosa a la palpación, puntos renouretrales anteriores superior y medio izquierdo positivos.
- Dorso y columna vertebral: no doloroso a la palpación
- Extremidades superiores: forma, simétricas, volumen y longitud con relación al resto del cuerpo. Pulsos palpables, no edema, fuerza y tono conservados. Llenado capilar menor a 3s
- Extremidades inferiores: forma, simétricas, volumen y longitud con relación al resto del cuerpo. Pulsos palpables, no edema, fuerza y tono conservados. Llenado capilar menor a 3.

2.1.5 Exámenes de Laboratorio realizados en servicio de emergencia

Por sintomatología de paciente se indica: biometría hemática, elemental y microscópico de orina (EMO), más urocultivo, y química sanguínea (función renal).

2.1.5.1 Biometría Hemática

Tabla 1-2: Resultados de la Biometría hemática

LECUCOCITOS	6.31
HEMOGLOBINA	13.8
HEMATOCRITO	39.3
NEUTROFILOS	3.29
BASOFILOS	0.01
MONOCITOS	0.56
EOSINOFILOS	0.10
LINFOCITOS	2.35
MCV	95.40
MCH	33.5
MVP	9.6
PLAQUETAS	260000

Fuente: Laboratorio Clínico Hospital General IESS Latacunga

Realizado por: Huertas Andrea (2019)

2.1.5.2 Química Sanguínea

La función renal está visualizada mediante los resultados del:

- Nitrógeno ureico 14.6 mg / dl valor referencial 10 – 40 mg/dl
- Creatinina 0,80 mg/dl valor referencial 0.6 – 1,1 mg/dl

2.1.5.3 Elemental y Microscópico de Orina

Tabla 2-2: Resultados del examen Elemental y microscópico de orina.

Color	Ambar
Aspecto	Turbio
Densidad	1.020
Ph	5
Leucocitos	500
Proteínas	75
Glucosa	Normal
Cetonas	15
Urobilinogeno	Normal
Sangre	++
Nitritos	Positivo
Piocytes	++++
Hematies	4-6
Bacterias	17670.2
Moco	0.84
Cilindros granulosos	0.0
Cristales	0.0
Esporas de hongos	Escasas
Bilirrubinas	Negativo

Fuente: Laboratorio Clínico Hospital General IESS Latacunga

Realizado por: Huertas Andrea (2019)

2.1.5.4 Indicaciones en la emergencia.

- Diclofenaco 75 miligramos intramuscular
- Ecografía renal
- Control con resultados

2.1.6 Admisión en Observación

Paciente que acude con sintomatología urinaria, acompañada de náuseas y vómitos hace 48 horas Refiere infección de vías urinarias recurrentes para las cuales recibió terapia con antibióticos en varias ocasiones sin mejoría. Además reporta examen de orina infeccioso.

- Examen Físico: Puntos renales positivos , Puño percusión positiva

2.1.6.1 Impresión diagnóstica

- Infección de vías urinarias: Pielonefritis Aguda
- Descartar litiasis renal

2.1.6.2 Resultado de Ecografía Renal

Riñón derecho se presenta de forma tamaño y situación conservada. Su ecogenicidad luce respetada, relación corticomedular mantenida 2/1. Este riñón mide 9.4 x 4.5 x 4.6 cm de diámetro cortical 1.6 cm

Riñón izquierdo aumentado de tamaño de 13 x 5.5 x 5.6 cm, la ecogenicidad de su parénquima luce afectada por signos de ectasia pielocalicial de sus sistemas colectores Diámetro cortical de 2 cm.

A la exploración ecográfica renal bilateral no se aprecian imágenes sugestivas de litiasis. Área vesical de paredes regulares sin patología

Los hallazgos ecográficos guardan relación con una pielonefritis aguda izquierda, otra posibilidad diagnóstica litiasis renal de este lado

2.1.6.3 Análisis

Paciente ingresada en observación, con clínica de dolor lumbar, sintomatología urinaria, examen de orina se reporta como infeccioso, química sanguínea (función renal) normal, reporte de eco indica ectasia pielocalicial de sistemas colectores en riñón izquierdo. Además no se aprecian signos sugestivos de litiasis renal. Estos hallazgos ecográficos guardan relación con una pielonefritis aguda izquierda.

2.1.6.4 Resumen Sindrónico:

- Síndrome urinario infeccioso alto
Dado por: dolor lumbar, disuria, orinas turbias, alza térmica.
- Síndrome de dolor lumbar:
Dado por dolor lumbar en región izquierda que se irradia hacia el flanco ipsilateral y poco alivio con analgesia.
- Nosológico
Por el inicio del dolor lumbar izquierdo hace 13 años, la infección urinaria recurrente se planteó:
 - ✓ Pielonefritis Aguda
 - ✓ Descartar Litiasis de vías urinarias
 - ✓ Descartar malformación congénita: Estenosis Pieloureteral

2.1.6.5 Impresión Diagnóstica

Debido a que la paciente ingresa presentando un cuadro de infección de vías urinarias, con antecedente de infección de vías urinarias recurrente tratada con terapia antibiótica por varias ocasiones, examen de orina infeccioso, además de ecografía que reporta dilatación pielocalicial renal izquierda, la impresión diagnóstica para el presente caso médico es Pielonefritis aguda y se procede al ingreso para tratamiento y exámenes de laboratorio complementarios y de esta forma determinar el diagnóstico definitivo.

2.1.6.6 Indicaciones

- Ingreso a hospitalización
- Dieta general
- Control de signos vitales cada 8 horas
- Curva térmica
- Cloruro de sodio al 0,9% 1000ml intravenoso cada 12 horas
- Ceftriaxona 1 gramo intravenoso cada doce horas
- Paracetamol 500 mg vía oral por razones necesarias
- Omeprazol 20 miligramos vía oral cada día
- Urotac simple
- Radiografía de abdomen
- Pendiente resultado de urocultivo
- Novedades

2.1.7 Hospitalización

Paciente que permanece hospitalizada, recibiendo terapia antibiótica y analgesia intravenosas. Además se realizan exámenes de imagen para corroborar diagnósticos

2.1.7.1 Resultado de urotac Simple

Se realiza con vejiga vacía, riñones de tamaño y posición normales, presencia de calcificación de menos de 0.4 mm en riñón derecho sin calectasia y otro de igual tamaño en riñón izquierdo. Se observa dilatación moderada de los cálices y pelvis renal izquierdos sin observa la presencia de imagen de litiasis trayecto ureteral.

2.1.7.2 Radiografía de Abdomen

Sombras renales normales; se observa imagen radiopaca en proyección del uréter yuxtavesical izquierdo de 0.3mm.

2.1.7.3 Impresión Diagnostica

- Pielonefritis aguda
- Lisitasis urinaria
- Dilatación de cavidades renales izquierdas para estudio por posible malformación congénita pieloureteral.

2.1.7.4 Evolución

Paciente permanece hospitalizada, cumple esquema antibiótico intravenoso por 3 días. Además de presentar mejoría clínica, no presento alzas térmicas por más de 48 horas. Leve dolor lumbar. Se indica examen de orina el cual se reporta no infeccioso.

Se envía tratamiento antibiótico vía oral para completar esquema de 7 días. Resultado de urocultivo se reporta contaminado por lo que se indica tomar uno nuevo para control por consulta externa por seguimiento de infecciones urinarias recurrentes.

2.1.9 Control por consulta externa

Paciente con antecedente de dolor lumbar izquierdo, además de pielonefritis aguda para lo que

recibe tratamiento. No se realizó exámenes de control ni urocultivo. Refiere dolor lumbar izquierdo de moderada intensidad. Se analiza urotac simple donde reporto dilatación de las cavidades de riñon izquierdo se asocia el dolor lumbar izquierdo mantenido por lo que se indica exámenes de laboratorio, ecografía renal y urotac contrastada con reconstrucción 3D.

2.1.9.1 Exámenes de sangre y elemental y microscópico de orina de control

Tabla 3-2: Resultados de la Biometría hemática

LECUCOCITOS	6.12
HEMOGLOBINA	14.7
HEMATOCRITO	42.2
NEUTROFILOS	3.77
BASOFILOS	0.01
MONOCITOS	0.23
LINFOCITOS	2.04
MCV	95.90
MCH	33.4
MVP	10.3
PLAQUETAS	283000
RECuento DE GLOBULOS ROJOS	4.40

Fuente: Laboratorio Clínico Hospital General IESS Latacunga

Realizado por: Huertas Andrea (2019)

Química sanguínea

La función renal está visualizada mediante los resultados del:

- Nitrógeno ureico 15.1 mg / dl valor referencial 10 – 40 mg/dl
- Creatinina 0,70 mg/dl valor referencial 0.6 – 1,1 mg/dl

Tabla 4-2: Resultados del examen Elemental y microscópico de orina.

Color	Amarillo
Aspecto	Ligeramente turbio
Densidad	1.018
Ph	5
Leucocitos	Negativo
Proteinas	Negativo
Glucosa	Normal
Cetonas	Negativo
Urobilinogeno	Normal
Hemoglobina	150
Nitritos	Negativo
Piocitos	0.75
Hematies	3
Bacterias	+
Moco	0.84
Cilindros granulosos	0.0
Cristales	0.0
Esporas de hongos	Escasas
Bilirrubinas	Negativo

Fuente: Laboratorio Clínico Hospital General IESS Latacunga

Realizado por: Huertas Andrea (2019)

Urocultivo: no amerita

En exámenes de sangre por control se reporta biometría hemática en parámetros normales.

Función renal se mantiene estable y emono infeccioso.

2.1.9.2 Resultados de urotac simple y contrastada

Riñones de forma, tamaño, situación y densidad conservada, en el riñón derecho se observa calcificación de 5mm, y en el izquierdo dos pequeñas calcificaciones corticales de 3 y 4 mm. Se observa ectasia calicial izquierda.

Después de la inyección del medio de contraste intravenoso se observa una fase nefrografica asimétrica con ectasia calicial izquierda. En la fase excretora es evidente la ectasia calicial.

Sugiere doble sistema colector incompleto.

Los uréteres y vejiga son normales.

2.1.9.3 Resultados de ecografía renal

Riñón derecho: mide de largo 9.8 cm por 5.6 cm y un grosor de 17mm con buena definición corticomedular.

Riñón izquierdo: mide de largo 9.6 cm por 4.9 cm y un grosor de 13mm con buena definición corticomedular. Se observa moderada dilatación pielocalicial

Impresión Diagnostica:

Moderada Hidronefrosis Izquierda

Para estudio de uropatía obstructiva izquierda y definir obstáculo o estenosis pieloureteral que justifique el dolor lumbar izquierdo se indica gammagrafía renal

2.1.9.4 Resultados de Gammagrafía Renal

Paciente presenta importante acumulación del radiofármaco, indispensable valoración bajo estímulo diurético para definir patrón obstructivo.

2.1.9.5 Resultados de Gammagrafía renal + diurético

Se inyectaron 9.8 mci de ⁹⁹MTC – DTPA por vía endovenosa y se obtuvieron imágenes dinámicas en ambas fosas lumbares en proyección posterior durante 25 minutos. A los 15 minutos se inyecta diurético intravenoso (furosemida) a razón de 0.5mg/kg. Se graficó la llegada, concentración y eliminación del radiofármaco en ambos riñones. Se visualiza en la fase vascular llegada el trazador en forma normal hacia los riñones.

En la fase parenquimatosa se observa riñones de situación y forma habitual, aumentados de tamaño y con concentración y distribución uniforme y homogénea para ambos parénquimas. En la fase de eliminación se aprecia lenta eliminación del material radioactivo por presencia de ectasia pielocalicial en forma bilateral, con respuesta favorable al estímulo diurético en ambos riñones. El aporte funcional relativo fue de 57.34% para el riñón izquierdo y de 42.66% por el Riñón derecho para valores normales de 50 +/- 5%.

- Impresión diagnostica:

Riñones con ectasia pielocalicial moderada y respuesta adecuada al estímulo diurético en forma bilateral.

2.1.9.6 Conducta

En gammagrafía se observa función del riñón izquierdo 57.24% lo que se reporta como perfusión renal aparentemente normal. Se indica ureteroscopia flexible diagnóstica.

2.1.10 Ureteroscopia Flexible

Se realiza ureteroscopia flexible diagnóstica izquierda más pielografía retrógrada izquierda más colocación de doble J izquierdo.

Hallazgos:

- Ausencia de estenosis intrínseca
- Acodamiento por compresión extrínseca en UPU izquierda

Paciente en buenas condiciones clínicas, se solicita angiotac posible vaso polar, se realizará seguimiento.

2.1.10.1 Resultados de Angiotac

El estudio revisado en placas, en fase arterial, demuestra arterias renales principales de configuración, trayecto y morfología normal. Impresionaría la presencia de un vaso polar inferior izquierdo, el mismo que se origina en la pared lateral de la aorta y desemboca hacia polo inferior de riñón izquierdo, con una disposición anterior a la pelvis renal. Lo que podría ocasionar una compresión extrínseca de la unión pieloureteral. Se identifica la presencia de un catéter doble J con cabo proximal a nivel de la pelvis renal y cabo distal en la vejiga urinaria. Las estructuras venosas intra abdominales se observan de configuración normal. La eliminación del material de contraste se realiza con los tiempos adecuados en forma bilateral, con signos de uropatía obstructiva a nivel de la pelvis renal y los cálices izquierdos.

2.1.10.2 Análisis

Paciente con diagnóstico clínico e imagenológico de compresión extrínseca ureteral izquierda por arteria polar renal izquierda, por lo que se propone resolución quirúrgica: Pieloplastia Izquierda Laparoscopica, con aceptación de la paciente. Hasta que se programe cirugía se realiza seguimiento con control de función renal.

2.1.10.3 Control de función renal

La función renal está visualizada mediante los resultados del:

- Urea 25.1 mg/dl valor referencial 10 – 40 mg/dl
- Creatinina 0,70 mg/dl valor referencial 0.6 – 1,1 mg/dl

Control de función renal dentro de lo normal, se indica chequeo prequirurgico mas exámenes de laboratorio previo a cirugía.

CAPÍTULO III

3. HALLAZGOS

3.1 Diagnostico Final

Estenosis pieloureteral con obstrucción extrínseca de la unión pieloureteral por vaso polar inferior en riñón izquierdo.

3.2. Pronóstico

El pronóstico de la estenosis pieloureteral y su diagnóstico presuntivo se dan desde la etapa prenatal, y lamentablemente la presencia permanente de variadas formas clínicas provoca infección urinaria, hematuria y dolor recurrente en el flanco lo que puede darse en todas las etapas de la vida.

Las técnicas de imagen permitirán objetivar una estenosis sugestiva de la unión pieloureteral y poder definir colocación de manera transitoria el catéter doble J o nefrostomía percutánea, permitiendo un tratamiento antihipertensivo, que tendrá resultados funcionalmente satisfactorios para la actividad renal de diagnosticarse oportunamente y de llevar un tratamiento adecuado y controlado con todas las especificaciones médicas, evitando complicaciones.

3.3. Discusión

La estenosis pieloureteral se da desde la etapa neonatal hasta los pacientes adultos y debido a que pueden ser asintomáticos a la enfermedad, se establece signos de alarma y mayor estudio al existir clínica con el dolor lumbar, infección de vías urinarias recurrente, disuria o hematuria que para determinar la problemática de salud en estudio se puede recurrir a la aclaración en los resultados de exámenes de laboratorio e imagen.

En el presente caso la paciente ha presentado dolor lumbar y sintomatología urinaria crónicos además de presentar infección de vías urinarias; fue tratada con terapia antibiótica por la infección presentada, se realiza exámenes de imagen que indican dilatación pielocalicial moderada que a correlacionar con clínica se sospecha de posible obstrucción ureteral. Con la realización de gammagrafía y angiotac se llega a la conclusión diagnóstica de vaso polar anómalo que provoca

compresión extrínseca en uréter izquierdo.

Como tratamiento inicial se realiza ureteroscopia flexible con colocación de catéter doble J, con buena respuesta, sin embargo por vida media del mismo y estenosis pieloureteral por vaso polar anómalo se decide intervención quirúrgica; pieloplastia para resolución definitiva.

El propósito y conducta expectante del tratamiento evoluciona hacia la estabilización y reducción de la dilatación, así como mantener una buena función renal que aunque requiera controles periódicos dará altos índices de mejoría, siendo la profilaxis antibiótica base de compensación al malestar general que deberá ceder con el tiempo y mejorar la capacidad urinaria en cada etapa de la vida.

El tratamiento de la EPU congénita mediante dilatación es posible incluso por debajo del año de edad, o a su vez en adultos en dependencia de la clínica presentada. La dilatación endourológica retrógrada presenta un menor tiempo operatorio, una menor necesidad de analgesia, una menor estancia hospitalaria y un menor porcentaje de complicaciones postoperatorias que la pieloplastia, por lo que es una opción que debe ser valorada al plantear el tratamiento quirúrgico de la EPU congénita.

Se trata de una técnica mínimamente invasiva, cuyos porcentajes de éxito se aproximan a los de la pieloplastia abierta según mejora la experiencia de los autores y se optimiza el material utilizado, por lo que creemos es una técnica terapéutica que debe seguir analizándose como técnica de elección en la EPU congénita. (Parente Hernández et al. 2006)

Estudios recientes han mostrado resultados similares y ninguna diferencia estadísticamente significativa en las tasas generales de éxito comparando la técnica de cirugía tradicionalmente abierta con la cirugía mínimamente invasiva. («Laparoscopic Pyeloplasty for Ureteropelvic Junctions Obstruction in Adults: 6 Years' Experience in One Center» 2016)

3.5 Perspectiva del paciente

Paciente consciente de la patología que presenta, recibe tratamiento en hospitalización y posteriormente ambulatorio.

Se le explica en lenguaje entendible acerca del tratamiento inicial al que se sometió y la resolución quirúrgica que requiere con sus posibles complicaciones. Paciente acepta intervención quirúrgica, que está programada para los próximos meses.

3.6 Seguimiento del caso o evaluación

En el protocolo no se incluye de forma rutinaria el estudio de vasos polares, aunque en determinados casos deben ser realizados: para comprobar la ausencia de algún vaso aberrante como causa de EPU con hidronefrosis intermitente y por debut tardío. El seguimiento es esencial porque existen estudios en los que se muestra que el porcentaje de vasos polares en niños es muy inferior a la edad adulta.

La evolución del tratamiento endourológico con un catéter tipo doble J es favorable, sin embargo es necesario retirarlo de forma protocolizada a las 6 semanas del tratamiento quirúrgico. Es importante realizar una revisión permanente y especialmente a las 6 semanas de la dilatación, pues es en este momento en el que la retracción produce la cicatrización máxima.

Aunque no hay estudios amplios sobre el uso del catéter en niños, sí se ha demostrado en adultos que, en ausencia de algún tipo de catéter, existe un aumento del número de fracasos terapéuticos por obstrucción aguda. No existe ninguna complicación derivada del uso del catéter tipo doble J, su retiro es de forma ambulatoria, minimizando las molestias del paciente y su familia.

En todos los casos conocidos que se intenta, es posible su colocación sin aumentar el tiempo quirúrgico, incluso por debajo del año de edad, utilizando en todos los casos material adecuado a la edad y tamaño del paciente.

En el caso que hemos detallado, se colocó un catéter doble J como tratamiento inicial sin ningún tipo de complicación. Se observó que la función renal del riñón afecto no ha decaído lo cual se visualiza en varios controles realizados. Sin embargo la resolución quirúrgica es necesaria para resolver el problema de base; en este caso un vaso polar anómalo.

CONCLUSIONES

La estenosis pieloureteral es considerada una de las patologías obstructivas más frecuente a nivel de la función renal.

Esta enfermedad tiene variadas formas clínicas y puede aparecer no solo en la etapa neonatal sino también en otras etapas de la vida caracterizada por dolor lumbar, infecciones urinarias recurrentes, de acuerdo al grado de afectación renal.

El diagnóstico y tratamiento oportuno de este tipo de obstrucción considera la edad del paciente, la sintomatología, las complicaciones, los resultados de exámenes, los cuales son elementos claves en la preservación de la función renal adecuada. La evolución dependerá siempre de la dedicación del paciente a su salud.

Puede darse la normalización con tratamiento médico a la enfermedad descrita en el presente trabajo, así como puede suceder a falta de diagnóstico y tratamiento patologías graves con compromiso total del sistema urológico que será en vano la cirugía conservadora reconstructiva acompañada por mortalidad por falta de funcionamiento renal total.

La detección y el tratamiento temprano prevendrán mayor daño renal, en pacientes menores a un año; en el caso de una resolución quirúrgica se deben seguir todas las recomendaciones médicas con una recuperación de la función renal, mientras que en mayores a esta edad, se limitará según el grado de afectación renal.

BIBLIOGRAFÍA

BECHARA, D., BECHER, D., BERNARDO, D., BOGADO, D., BORGHI, D., CASABÉ, D., COSTA, D., FRATTINI, D., GARRIDO, D., GIÚDICE, D., GUEGLIO, D., HERNÁNDEZ, D., LAUR, D.L., DANIEL, J., MAZZA, D., MINGOTE, D., MINUZZI, D., PAUTASSO, D., PODESTÁ, D., VALZACCHI, D.R., ROMANO, D., VÍCTOR, S., ROZANEC, D., SÁENZ, D., VILLARONGA, D. y ZENO, D., 2007. CONSEJO EDITORIAL NACIONAL. , vol. 72, pp. 61.

BOISSIER, R., FAURE, A., SOUTEYRAND, P., LEGRIS, T. y LECHEVALLIER, E., 2017. Estenosis ureterales intrínsecas y extrínsecas. *EMC - Urología*, vol. 49, no. 4, pp. 1-20. ISSN 1761-3310. DOI 10.1016/S1761-3310(17)86964-4.

DE PETRICONI, R., 2010. Estenosis ureterales intrínsecas y extrínsecas. *EMC - Urología*, vol. 42, no. 4, pp. 1-23. ISSN 1761-3310. DOI 10.1016/S1761-3310(10)70001-3.

HERNÁNDEZ, A.P., [sin fecha]. Comparación de tratamientos endourológicos para la estenosis pieloureteral congénita en el niño. , pp. 79.

KAUSIK, S. y SEGURA, J.W., 2003. Surgical management of ureteropelvic junction obstruction in adults. *International braz j urol*, vol. 29, no. 1, pp. 3-10. ISSN 1677-5538. DOI 10.1590/S1677-55382003000100002.

Laparoscopic Pyeloplasty for Ureteropelvic Junctions Obstruction in Adults: 6 Years' Experience in One Center. [en línea], [sin fecha]. [Consulta: 14 mayo 2019]. Disponible en: <https://www.hindawi.com/journals/bmri/2017/6743512/abs/>.

LÓPEZ AMAYA, J.E., MEJÍA RESTREPO, J., NICOLAU MOLINA, C., ZULUAGA SANTAMARÍA, A. y MAZZARO, M., 2010. Uréter: Hallazgos en Tomografía Computarizada Multidetector. *Radiología*, vol. 52, no. 4, pp. 311-320. ISSN 0033-8338. DOI 10.1016/j.rx.2010.03.007.

MOTTA RAMÍREZ, G.A., LEÓN, J.L.O., AGUILAR HIPOLITO, R., GARCÍA, R.E. y LIMA, J.A.C., 2008. Malformaciones congénitas del sistema urinario: Abordaje Radiológico y por Imagen con análisis de la terminología aplicada. *Anales de Radiología, México*, vol. 7, no. 4, pp. 259-278.

PÁEZ, D.E.R. y DÍAZ, E., 1982. Uropatía obstructiva: estenosis urétero-piélica. , pp. 5.

PARENTE HERNÁNDEZ, A., ANGULO MADERO, J.M., ROMERO RUIZ, R., CAÑIZO LÓPEZ, A., LAÍN FERNÁNDEZ, A. y VÁZQUEZ ESTÉVEZ, J., 2006. Tratamiento endourológico de la estenosis pieloureteral congénita. *Actas Urológicas Españolas*, vol. 30, no. 9, pp. 933-938. ISSN 0210-4806.

RESEL ESTÉVEZ, L., 2002. *Hidronefrosis congénita*. Madrid: Universidad Complutense, Servicio de Publicaciones. ISBN 978-84-95215-38-3.

RUIZ, D.E., [sin fecha]. ESTENOSIS PIELOURETERAL EN LA VIDA FETAL, INFANCIA Y ADOLESCENCIA. , pp. 22.

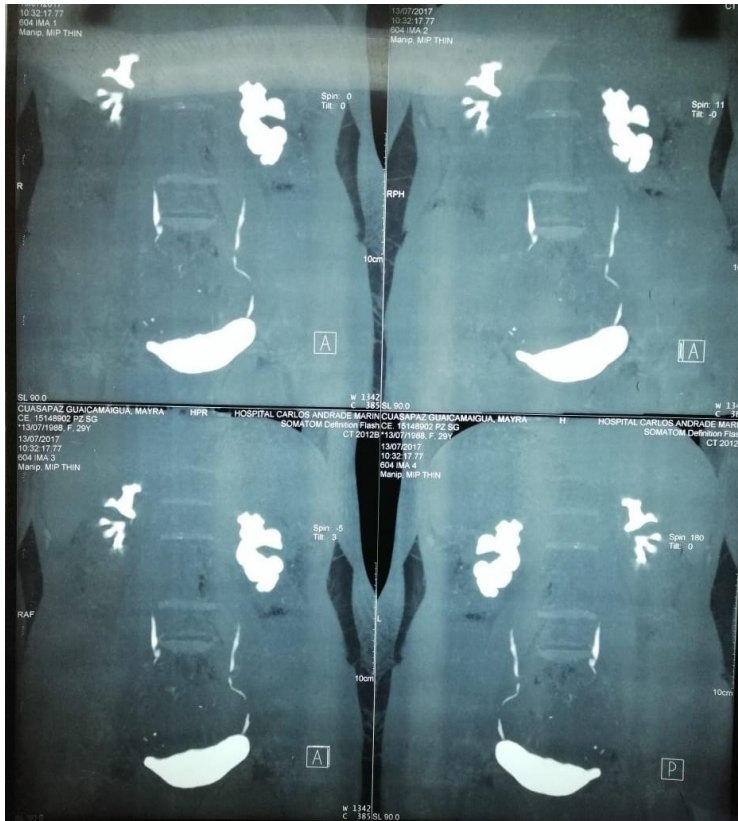
SÁNCHEZ ZALABARDO, D., LÓPEZ FERRANDIS, J., AROCENA GARCÍA-TAPIA, J., SANZ PÉREZ, G., DIEZ-CABALLERO ALONSO, F., ROSELL COSTA, D., ROBLES GARCÍA, J.E.,

ZUDAIRE BERGERA, J.J. y BERIÁN POLO, J.M., 2000. Estenosis de la unión pieloureteral: exposición de nuestra experiencia y revisión de la literatura. *Actas Urológicas Españolas*, vol. 24, no. 5, pp. 367-374. ISSN 0210-4806. DOI 10.1016/S0210-4806(00)72465-X.

SEGURA, C.G., FARPÓN, Á.G. y SUÁREZ, C.G., [sin fecha]. Anomalías congénitas del riñón y del tracto urinario. , pp. 11.

ANEXOS

Anexo A: Pruebas de Imagen



INFORME ECOGRAFICO

RIÑON DERECHO SE PRESENTA DE FORMA TAMAÑO SITUACION CONSERVADA, SU ECOGENICIDAD LUCE RESPETADA, RELACION CORTICO MEDULAR MANTENIDA 2/ 1 ESTE RIÑON MIDE 9,4 X 4,5 X 4,6 CM, DIAMETRO CORTICAL 1.6 CM

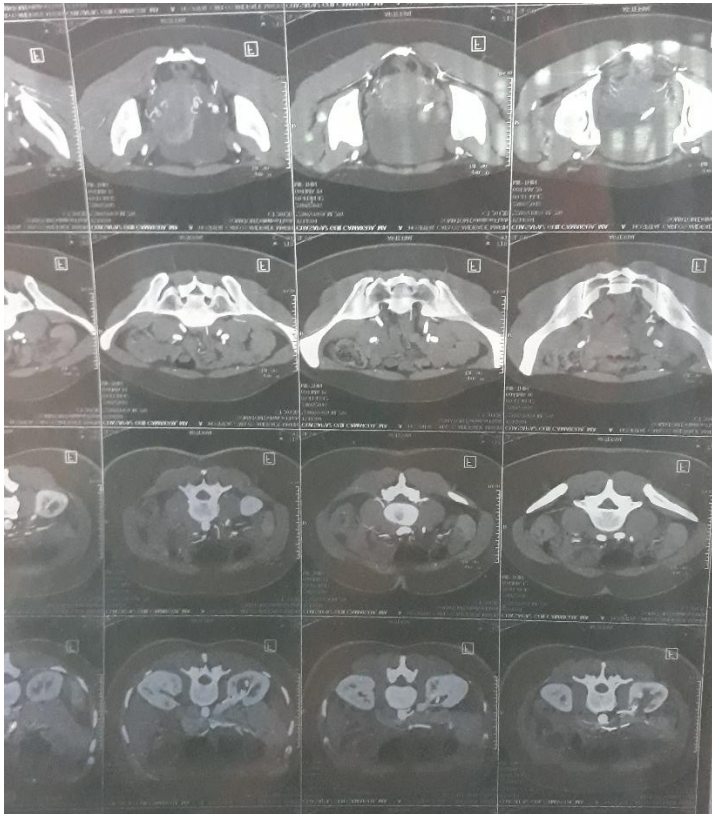
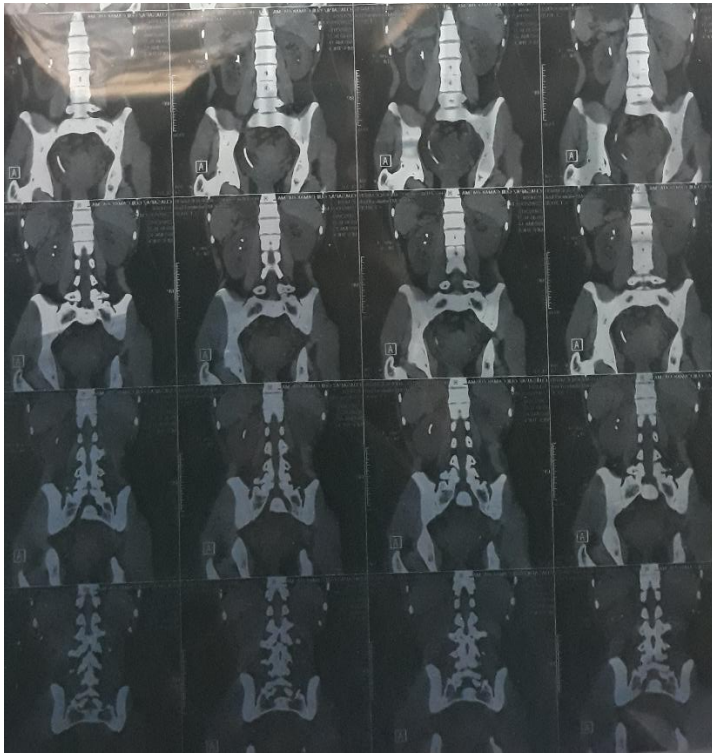RINON IZQUIERDO AUMENTADO DE TAMAÑO DE 13 X 5,5 X 5,6 CM, LA ECOGENICIDAD DE SU PARENQUIMA LUCE AFECTADA POR SIGNOS DE ECTACIA PIELOCALICIAL DE SUS SISTEMAS COLECTORES

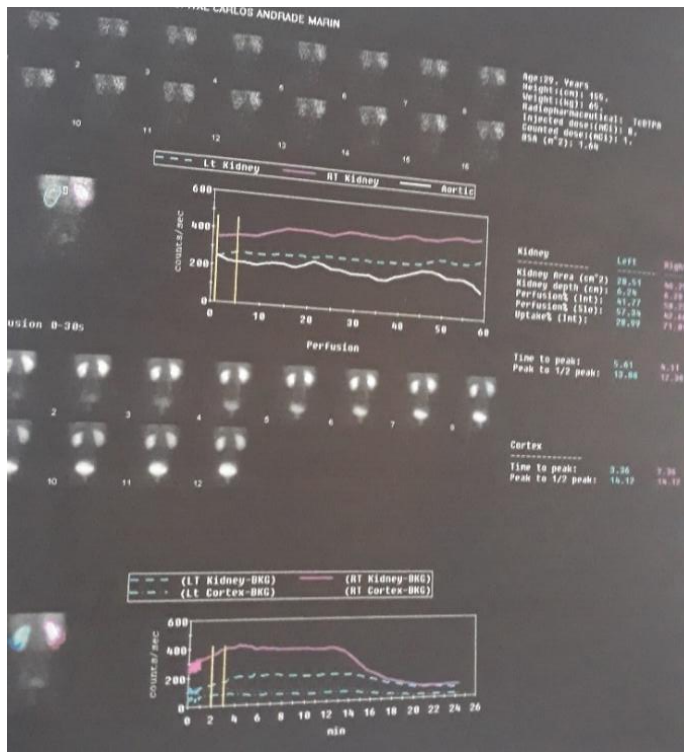

DIAMETRO CORTICAL DE 2 CM

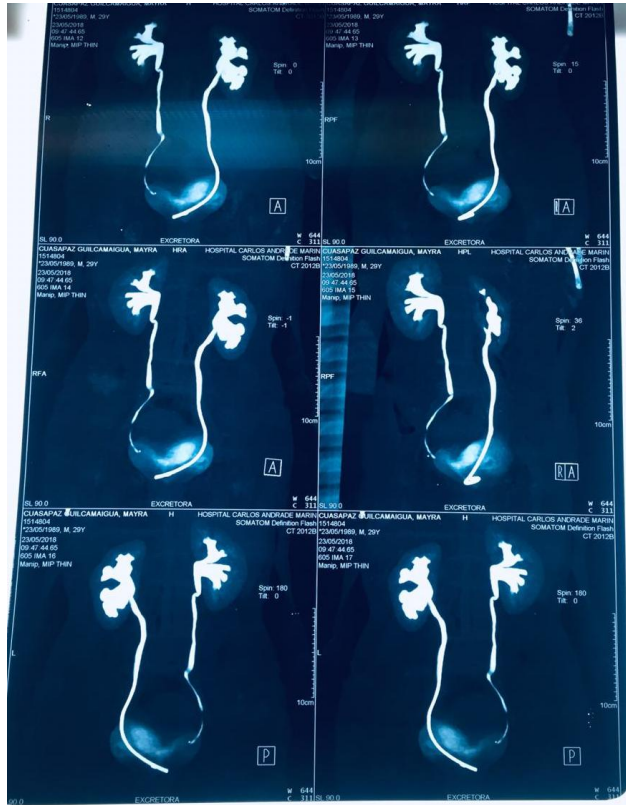
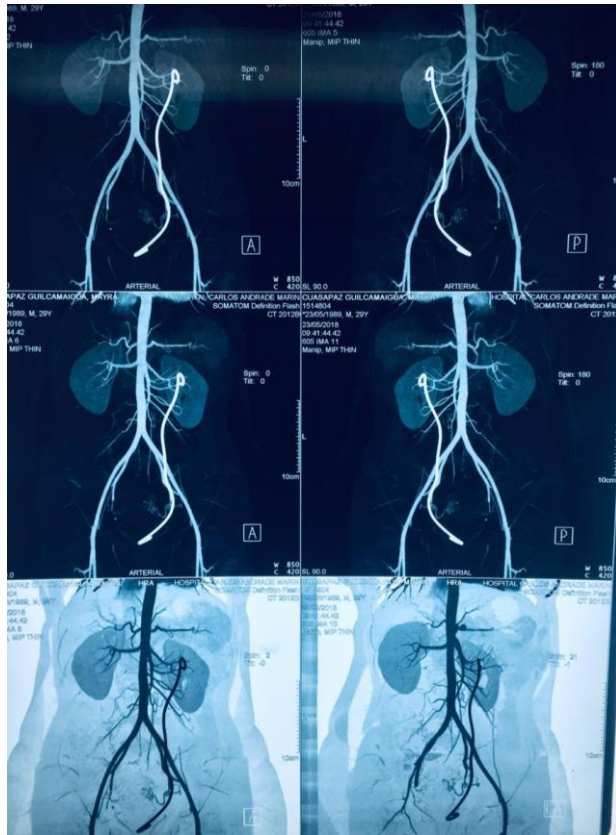
SIN EMBARGO A LA EXPLORACION ECOGRAFICA RENAL BILATERAL NO SE APECIAN IMÁGENES SUGESTIVAS DE LITIASIS

AREA VESICAL DE PAREDES REGULARES SIN PATOLOGIA

LOS HALLAZGOS ECOGRAFICOS GUARDAN RELACION CON UNA PIELONEFRITIS AGUDA IZQUIERDA ,OTRA POSIBILIDAD DIAGNOSTICA LITIASIS URETERAL DE ESTE LADO







Anexo B: Consentimiento Informado

HOJA DE CONSENTIMIENTO INFORMADO

Formulario de consentimiento Informado

Yo, Mayra Elizabeth Cuasapaz Guilcamaigua [Nombre] doy mi consentimiento para información sobre mí / mi hijo o pupilo / mi pariente (círculo según el caso) que se publicará en

.....
.....
[ESPOCH, número manuscrito y autor].

Entiendo que la información se publicará sin mi / mi hijo o pupilo del / de mi pariente (círculo como apropiado nombre) unida, pero que el anonimato completo no puede ser garantizada.

Entiendo que el texto y las imágenes o videos publicados en el artículo estarán disponibles gratuitamente en Internet y puede ser visto por el público en general.

Las imágenes, vídeos y texto también pueden aparecer en otros sitios web o en la impresión, puede ser traducido a otros idiomas o utilizado con fines educacionales.

Se me ha ofrecido la oportunidad de leer el manuscrito.

La firma de este formulario de consentimiento no quita mis derechos a la privacidad.

Nombre, Mayra Cuasapaz

Fecha, 02/01/2019

Firmado, [Firma]

Nombre del autor, Andrea Huertas

Fecha, 02/01/2019

Firma, [Firma]