

January 2015

## Tumor maligno derivado de melanocitos en piel de un bovino de presentación inusual: estudio de caso

Carlos Alberto Chaves Velásquez  
*Universidad de Nariño, cachavesv@unal.edu.co*

Juan Manuel Astaíza Martínez  
*Universidad de Nariño, astaizajm@gmail.com*

Carmenza Janneth Benavides Melo  
*Universidad de Nariño, benavidesmelo@gmail.com*

Darío Antonio Vallejo Timarán  
*Universidad de Nariño, dario1@gmail.com*

Follow this and additional works at: <https://ciencia.lasalle.edu.co/mv>

---

### Citación recomendada

Chaves Velásquez CA, Astaíza Martínez JM, Benavides Melo CJ y Vallejo Timarán DA. Tumor maligno derivado de melanocitos en piel de un bovino de presentación inusual: estudio de caso. Rev Med Vet. 2015;(29): 63-72. doi: <https://doi.org/10.19052/mv.3447>

This Artículo de Investigación is brought to you for free and open access by the Revistas científicas at Ciencia Unisalle. It has been accepted for inclusion in Revista de Medicina Veterinaria by an authorized editor of Ciencia Unisalle. For more information, please contact [ciencia@lasalle.edu.co](mailto:ciencia@lasalle.edu.co).

# Tumor maligno derivado de melanocitos en piel de un bovino de presentación inusual: estudio de caso

Carlos Alberto Chaves Velásquez<sup>1</sup> / Juan Manuel Astaíza Martínez<sup>2</sup> /  
Carmenza Janneth Benavides Melo<sup>3</sup> / Darío Antonio Vallejo Timarán<sup>4</sup>

## Resumen

Los tumores melanocíticos o melanomas en los animales domésticos incluyen neoplasias compuestas por células productoras de melanina. En los bovinos, estos tumores son poco frecuentes y la mayoría son benignos; mientras que los malignos son de poca presentación. El artículo registra el caso de un bovino hembra mestizo de 38 meses de edad con una masa fluctuante, localizada entre el borde mandibular y la región parotídea izquierda, de aproximadamente tres meses de evolución, con crecimiento más evidente en los últimos treinta días. Después de su escisión quirúrgica, se remite una muestra conservada en formalina taponada al 10% al Laboratorio de Patología de la Universidad de Nariño, consistente en un fragmento de 7,0 × 10,5 × 8,0 cm, de forma elipsoide, con piel y pelo en una de sus caras, superficie irregular, color pardo negruzco, consistencia semiblanda al corte y presencia de contenido translúcido de aspecto viscoso para el procesamiento e inclusión en parafina y cortados a 5 µm de espesor y tincionados con coloración de hematoxilina-eosina. El tejido remitido se catalogó como una neoplasia de comportamiento maligno derivada de melanocitos, debido a sus características celulares: patrón de crecimiento, patrón de distribución, severo pleomorfismo celular, anisocitosis, megalocitosis, pleomorfismo nuclear, anisocariosis, megalocariosis y afectación de las paredes de los vasos sanguíneos; adicionalmente, al bloque de parafina se le realizó un corte para procesamiento inmunohistoquímico, empleando los marcadores monoclonales S-100 DAKO® y Melan A DAKO®, contrastado con hematoxilina de Meyer. Se evidencia fuerte inmunomarcación de las células neoplásicas, y se constituye en el primer caso registrado de esta patología en Nariño (Colombia).

**Palabras clave:** inmunohistoquímica, tegumento, melanoma, neoplasia, vaca.

## Malignant Tumor Derived from Skin Melanocytes of a Bovine of Unusual Presentation: A Case Study

### Abstract

Melanocytic tumors and melanomas in domestic animals include neoplasms composed of melanin-producing cells. In cattle, these tumors are rare and mostly benign, while malignant tumors are almost non-existent. The article reports the case of a female crossbred cow 38 months of age with a fluctuating mass located between the mandibular border and the left parotid region, about three months duration, with evident growth in the last thirty days. After surgical excision, a sample preserved in buffered formalin (10%) was sent to the Laboratory of Pathology (University of Nariño)—consisting of a fragment of 7.0 × 10.5 × 8.0 cm, ellipsoid, with skin and hair on one side, irregular surface, blackish brown, semi-soft consistency, and presence of shear translucent slimy content—for processing and inclusion in paraffin, cut to 5 µm thickness and stained with hematoxylin-eosin coloration. The forwarded tissue

1 Médico veterinario. Esp. Docente, Departamento de Salud Animal. Grupo de investigación en Medicina Interna y Farmacología Veterinaria (Mifarvet), Universidad de Nariño, Pasto, Colombia. ✉ cachavesv@unal.edu.co

2 Médico veterinario zootecnista. Msc. Docente, Departamento de Salud Animal. Grupo de investigación en Medicina Interna y Farmacología Veterinaria (Mifarvet), Universidad de Nariño, Pasto, Colombia. ✉ astaizajm@gmail.com

3 Médica veterinaria. Esp. Docente, Departamento de Salud Animal. Grupo de investigación en Medicina Interna y Farmacología Veterinaria (Mifarvet), Universidad de Nariño, Pasto, Colombia. ✉ benavidesmelo@gmail.com

4 Médico veterinario. Esp. Docente, Departamento de Salud Animal. Grupo de investigación en Medicina Interna y Farmacología Veterinaria (Mifarvet), Universidad de Nariño, Pasto, Colombia. ✉ dario1@gmail.com

Cómo citar este artículo: Chaves Velásquez CA, Astaíza Martínez JM, Benavides Melo CJ, Vallejo Timarán DA. Tumor maligno derivado de melanocitos en piel de un bovino de presentación inusual: estudio de caso. *Rev Med Vet.* 2015;(29):63-72.

was classified as a neoplasm of malignant behavior derived from melanocytes, due to its cellular characteristics: growth pattern, pattern of distribution, severe cellular pleomorphism, anisocytosis, megalocytosis, nuclear pleomorphism, anisokaryosis, megalokaryosis, and involvement of blood vessel walls; additionally, the paraffin block was cut for immunohistochemical processing using monoclonal markers (S-100 DAKO® and Melan A DAKO®), contrasted with Mayer's hematoxylin. Strong immunostaining of neoplastic cells is evident, and it constitutes the first reported case of this disease in Nariño (Colombia).

**Keywords:** immunohistochemistry, tegument, melanoma, neoplasia, cow.

## Tumor maligno derivado de melanócitos na pele de um bovino de apresentação incomum: estudo de caso

### Resumo

Os tumores melanócitos ou melanomas nos animais domésticos incluem neoplasias compostas por células produtoras de melanina. Nos bovinos, estes tumores são pouco frequentes e na maioria das vezes são benignos; enquanto que os malignos são de pouca apresentação. O artigo relata o caso de uma fêmea bovino mestiça de 38 meses de idade com uma massa flutuante, localizada entre a borda da mandíbula e a região parotídea esquerda, de aproximadamente três meses de evolução, com crescimento mais evidente nos últimos trinta dias. Depois de sua excisão cirúrgica, se remete uma amostra conservada em formalina tamponada ao 10% ao Laboratório de Patologia da Universidade de Nariño, consistente em um fragmento de 7,0 × 10,5 × 8,0 cm, de forma elipsoide, com pele e pelo em uma de suas caras, superfície irregular, color pardo enegrecido, consistência semi-suave ao corte e presença de conteúdo translúcido de aspecto viscoso para o processamento e inclusão em parafina e cortados a 5 µm de espessura e com coloração de hematoxilina-eosina. O tecido remetido se catalogou como uma neoplasia de comportamento maligno derivada de melanócitos, devido às suas características celulares: padrão de crescimento, padrão de distribuição, severo pleomorfismo celular, anisocitose, megalocitose, pleomorfismo nuclear, anisocariose, "megalocariose" e afetação das paredes dos vasos sanguíneos; adicionalmente, se realizou ao bloco de parafina um corte para processamento imuno-histoquímica, empregando os marcadores monoclonais S-100 DAKO® e Melan A DAKO®, contrastado com hematoxilina de Meyer. Evidencia-se forte imuno-marcação das células neoplásicas, e se constitui no primeiro caso reportado desta patologia em Nariño (na Colômbia).

**Palavras chave:** imuno-histoquímica, tegumento, melanoma, neoplasia, vaca.

## INTRODUCCIÓN

Los tumores melanocíticos en animales domésticos son relativamente comunes en caninos y equinos, poco comunes en el gato y raros en otras especies, con excepción del porcino, en el cual es un hallazgo incidental en algunas líneas genéticas (1). En bovinos su distribución es mundial con una ocurrencia del 5 al 6%, ya sean benignos (mela-

nocitoma) o malignos (melanoma). Alrededor del 80 y el 90% son benignos; no hay un sitio de predilección aparente y ocurren comúnmente en la piel. Afecta a todas las edades, sobre todo a bovinos viejos, aunque en el 50% de los casos afecta a bovinos menores a 18 meses de edad y en gran proporción son de ocurrencia congénita (2). Aqueja a ganado de color oscuro (gris, rojo, negro), especialmente en la raza Angus; aparentemente no existe predi-

lección por sexo. Pocos casos presentan invasión del tumor en las regiones más profundas del subcutis o evidencia de metástasis (3).

### Características macroscópicas

Las lesiones son frecuentemente solitarias y pueden presentarse en cualquier lugar (sobre todo en las extremidades). Los tumores son dérmicos o subcutáneos, redondos a pedunculados o multilobulados, de color gris a negro, firmes o fluctuantes, y pueden variar de 5 a 50 cm de diámetro. Los tumores más grandes son además alopecicos, necróticos y ulcerados (2).

Las neoplasias pueden ser altamente pigmentadas o carecer de pigmento (amelánicos); pueden invadir las zonas más profundas de la dermis y comprometer el tejido subcutáneo. El tamaño y el grado de pigmentación no son indicadores confiables del potencial maligno de los tumores derivados de melanocitos (3,4).

### Características histológicas

Los melanocitos neoplásicos se organizan como pequeños nidos o como células individuales dentro de la región basal de la epidermis (3). Sin embargo, de las células tumorales pueden encontrarse varios estratos por debajo de la epidermis, característica que las distingue de los melanocitomas. Adicional a esto, pueden encontrarse altamente pigmentadas o amelánicas y disponerse en forma de cordones, paquetes celulares, nidos, o con un patrón arremolinado (5). En algunas ocasiones los melanomas malignos se encuentran asociados a ulceraciones epidermales (1,3). El componente celular consiste en melanocitos anaplásicos y pleomórficos que pueden presentar forma fusiforme, epitelioides o una mezcla de células fusiformes, células epitelioides o células en forma balonoide separadas por un estroma fino intersticial (5). Se pueden encontrar generalmente más de tres figuras mitó-

ticas en 10 campos a 400X; de forma ocasional se pueden evidenciar focos de metaplasia condroide u ósea.

Las células neoplásicas tienen un variable pleomorfismo celular, un nucléolo basofílico prominente, citoplasma moderado o de gran tamaño y un variable grado de pigmentación. En algunos casos de melanomas amelánicos puede ser imposible diferenciar los melanocitos de un fibrosarcoma o neurofibrosarcoma sin ayuda de pruebas inmunohistoquímicas (5). Por consiguiente, la inmunohistoquímica es una herramienta de gran ayuda para el diagnóstico de esta enfermedad neoplásica. Los inmunomarcadores de rutina utilizados para identificar melanomas en animales de compañía y humanos incluyen anticuerpos dirigidos contra la proteína S-100, vimentina o enolasa. La positividad para estas proteínas con ausencia de inmunomarcación hacia citokeratinas y los hallazgos en hematoxilina-eosina sustentan el diagnóstico de melanoma.

Desafortunadamente, estos marcadores carecen de especificidad y pueden presentar reacción cruzada con otros tumores (6). No obstante, la proteína S-100 tradicionalmente es el marcador más empleado y el más sensible, aunque su especificidad es baja (6). En humanos se ha establecido que el marcador S-100 es el más sensible y se expresa en el 95 % de melanomas. Sin embargo, el antígeno algunas veces puede ser alterado cuando la muestra es incorrectamente fijada o previamente congelada (7). La presencia o ausencia de inmunomarcación debe correlacionarse con los hallazgos en hematoxilina-eosina (HE) y complementarse con marcadores de mayor especificidad y menor sensibilidad como el HMB-45, Melan A, MEL-1, entre otros (4,6).

Los avances en desarrollo de detección o marcadores inmunohistoquímicos son útiles en el diagnóstico de este tipo de tumores principalmente en

los melanomas de tipo amelanico. Mientras que los marcadores vimentina S-100 y enolasa son sensibles para tumores derivados de melanocitos no son específicos, debido a que pueden tener reacción cruzada con otros tumores. Actualmente el Melan A DAKO® es el marcador inmunohistoquímico más específico para melanomas en animales de compañía aunque no es 100 % sensible (5).

### Crecimiento y metástasis

Los melanomas malignos en pequeños animales con frecuencia crecen rápidamente y pueden ser fatales; pueden presentar invasión local hacia el tejido subcutáneo y diseminación intradérmica (1). Se ha registrado metástasis en perros comúnmente por diseminación de células neoplásicas vía linfática hacia los linfonodos regionales y pulmón. Es menos común la metástasis a otras localizaciones anatómicas como cerebro, corazón y bazo (8).

El objetivo de este estudio es describir un caso de melanoma maligno cutáneo en un bovino hembra, diagnosticado mediante la coloración de HE y con el empleo de los marcadores inmunohistoquímicos monoclonales S-100 DAKO® y Melan-A DAKO®. Este es el primer caso estudiado de esta patología en Nariño.

### DESCRIPCIÓN DEL CASO

En octubre de 2013, en el municipio de Colon Génova, Nariño, durante el servicio de extensión rural del área de clínica de grandes especies de la Universidad de Nariño, se presentó el caso de un bovino hembra mestizo de 38 meses de edad con 360 kg y una gestación de 90 días a la evaluación reproductiva, con una masa localizada entre el borde mandibular y la región parotídea izquierda (figuras 1A y 1B). La tumoración era alopecica, de forma elipsoide, color negruzco, sin dolor a la palpación y fluctuante. Sin embargo, no se evidenció contenido a la pun-

ción. En la evaluación clínica no se detectaron otras anormalidades aparte de las molestias asociadas a la masa debido a su tamaño y localización. El propietario informó un tiempo de evolución de tres meses aproximadamente con un crecimiento más evidente en los últimos treinta días. Se decide realizar la escisión quirúrgica de la masa (figuras 1C y 1D) y se la remite al área de cátedra y servicio de patología veterinaria de la Universidad de Nariño para su estudio histopatológico e inmunohistoquímico.

### PROCEDIMIENTO ANESTÉSICO Y QUIRÚRGICO

Se administró xilacina al 2 % vía intravenosa, a una dosis de 0,5 mg/kg, que permite una sedación con marcada disminución del tono muscular y ligera analgesia, lo cual garantizó que el animal permaneciera de pie para el procedimiento. Posteriormente se realizó anestesia local por infiltración con lidocaína al 1 %, con un bloqueo en L invertida en la zona craneal y caudal de la tumoración.

Para el procedimiento quirúrgico se realizaron incisiones en media luna a 2 cm del borde craneal y caudal de la masa, para después, mediante disección roma, separarla de los tejidos blandos y proceder a la escisión dejando un borde quirúrgico de seguridad. Finalmente, se suturó el plano subcuticular con un patrón continuo simple utilizando poliglactina 910 calibre 2-0, y la piel se suturó con poliámiada con patrón de sutura en X simple.

Se realizó antibioticoterapia con cefalexina al 15 % a una dosis de 10 mg/kg vía intramuscular cada 24 h por cinco días. La terapia antiinflamatoria se hizo con flunixin meglumina al 5 % a una dosis de 2,2 mg/kg vía intramuscular cada 24 h por tres días. Adicionalmente, se recomendó desinfección de la herida con yodopovidona al 2,5 %, y aplicación de una pomada cicatrizante a base de neomicina, alantoína,

lidocaína y óxido de zinc tres veces al día durante siete días. Diez días después del procedimiento se retiraron los puntos, sin presentarse complicaciones postoperatorias.

## EVALUACIÓN HISTOPATOLÓGICA

### Descripción macroscópica

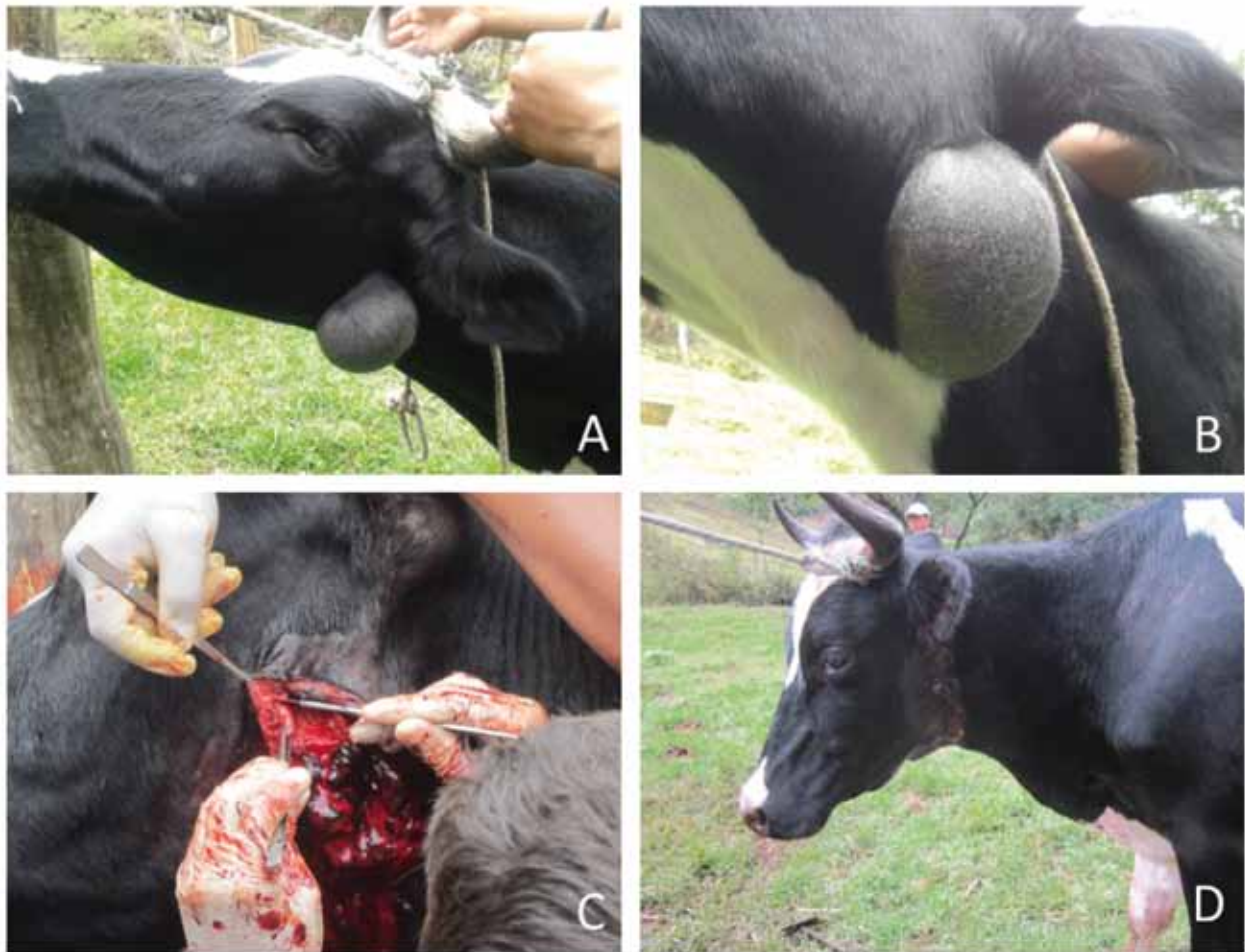Se remite al laboratorio de patología de la Universidad de Nariño un fragmento de  $7,0 \times 10,5 \times 8,0$  cm de forma elipsoide, con piel y pelo en una de sus caras,

superficie irregular, color pardo negruzco, consistencia semiblanda al corte y presencia de contenido translúcido de aspecto viscoso, el cual es cortado y conservado en formalina tamponada al 10 % hasta su inclusión en parafina y posterior coloración con HE.

### Descripción microscópica

En la coloración de HE, se observó un crecimiento celular de comportamiento maligno derivado de melanocitos, organizado a manera de estructuras

Figura 1. Apariencia externa de la masa



A) y B) masa circunscrita, alopecica; C) escisión quirúrgica; D) apariencia posquirúrgica.

Fuente: cortesía de la Clínica Ambulatoria de Grandes Especies, Universidad de Nariño, Pasto, Colombia. 2013

arremolinadas en algunos focos y paquetes celulares densos, en otras regiones pobremente delimitados por estroma de tejido conectivo con un patrón de crecimiento expansivo e infiltrativo que afecta la dermis superficial y profunda. Se evidenció compromiso de las paredes de algunos vasos sanguíneos. Las células eran de forma ovalada, fusiforme y poliédrica con núcleos de gran tamaño, moderado citoplasma con presencia de pigmentos de color pardo distribuido en el citoplasma y núcleo de algunas células. Se evidenció severo pleomorfismo celular, anisocitosis y megalocitosis, severo pleomorfismo nuclear, anisocariosis y megalocariosis. No se pudieron contabilizar figuras mitóticas en 10 campos al azar a 400X (figuras 2A y 2B).

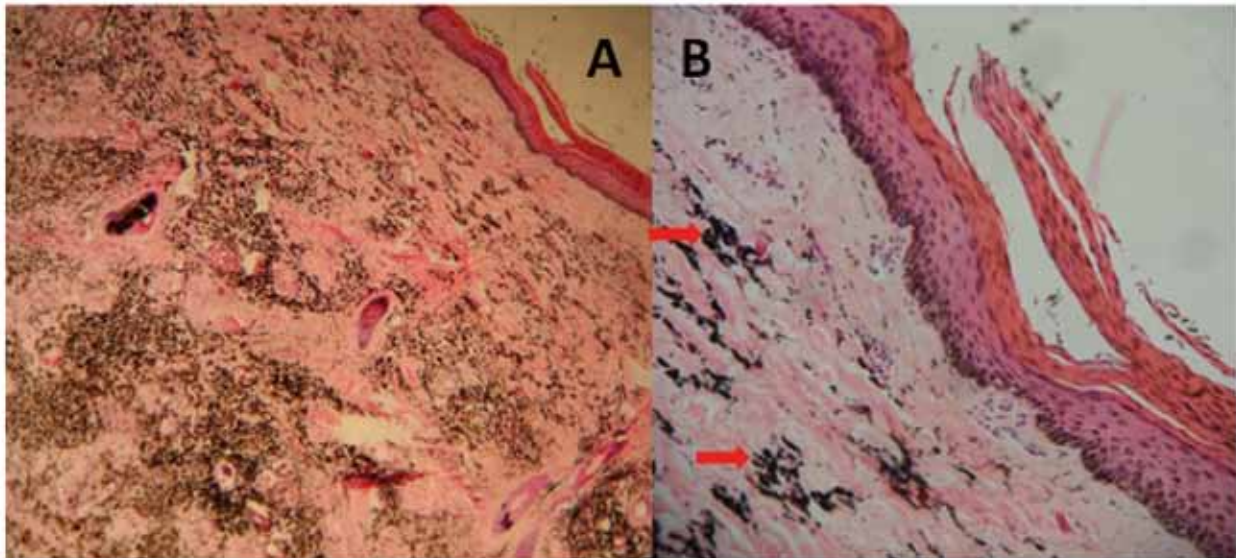
Teniendo en cuenta la clasificación propuesta por Meuten (3) y por la Organización Mundial de la Sa-

lud (1), se catalogó como una neoplasia de comportamiento maligno derivada de melanocitos debido a las características celulares, al patrón de crecimiento, al patrón de distribución, severo pleomorfismo celular, anisocitosis, megalocitosis, pleomorfismo nuclear, anisocariosis, megalocariosis y el compromiso de las paredes de los vasos sanguíneos.

### Inmunohistoquímica

Al utilizar los marcadores monoclonales S-100 DAKO® y Melan A DAKO®, contrastado con hematoxilina de Meyer, se evidenció fuerte inmunomarcación de las células neoplásicas presentes en estrato basal de la epidermis, dermis superficial, dermis profunda y en las células neoplásicas presentes en paredes de algunos vasos sanguíneos (figuras 3 y 4). El procedimiento se realizó en Inmunotech Laboratories SAS, Bogotá, Colombia (2013).

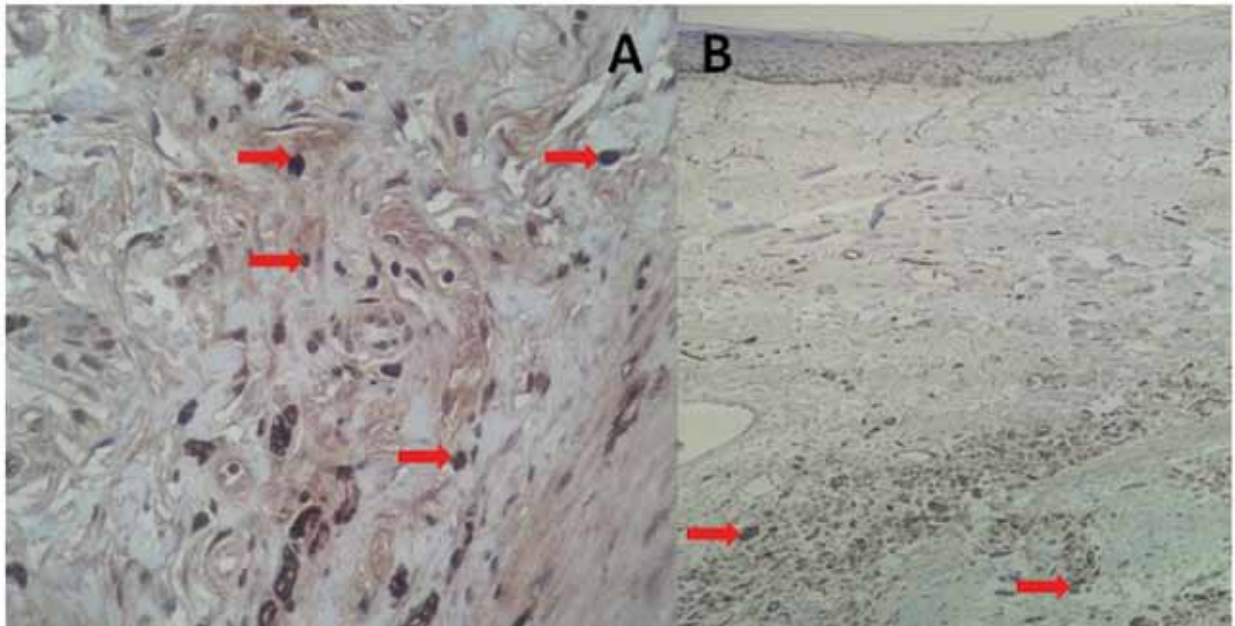
**Figura 2. Aspecto microscópico del melanoma maligno**



A) Nótese el patrón de crecimiento celular de tipo predominantemente infiltrativo el cual compromete dermis superficial y profunda. HE 4X; B) nótese la gran cantidad de pigmento intracitoplasmático e intranuclear (flecha roja)

Fuente: Laboratorio de Patología, Universidad de Nariño, Pasto, Colombia

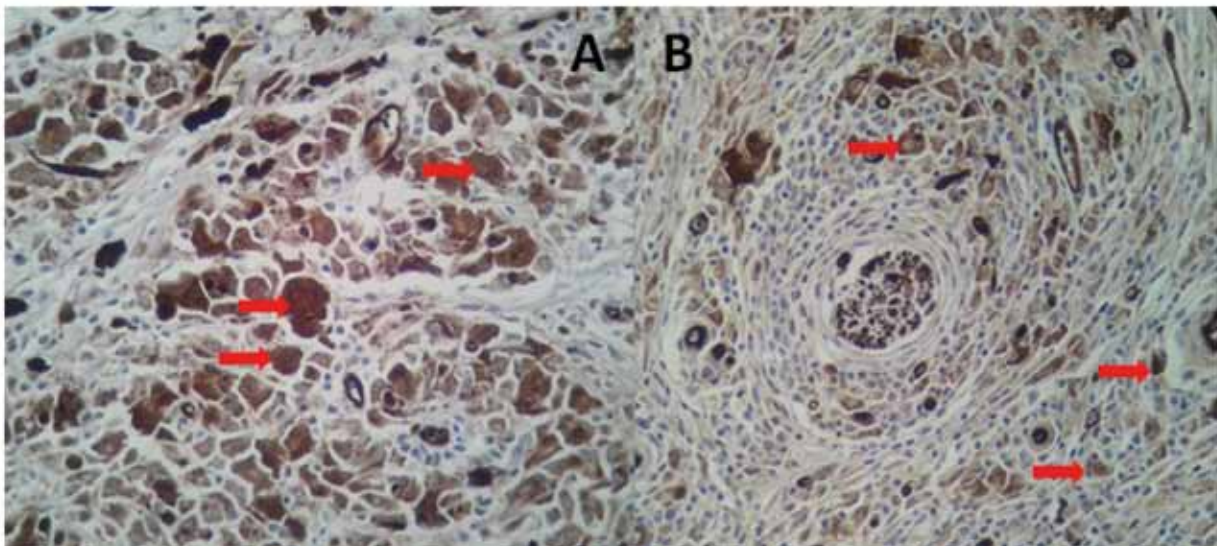
**Figura 3. Inmunomarcación con S-100 a 4X**



A) Control positivo 100X (flechas rojas); B) 4X piel de bovino, marcador inmunohistoquímico S-100. Se evidencia inmunomarcación (flechas rojas) en población celular localizada en dermis superficial y profunda.

Fuente: Laboratorio de Patología, Universidad de Nariño, Pasto, Colombia.

**Figura 4. Inmunomarcación con S-100 a 400X**

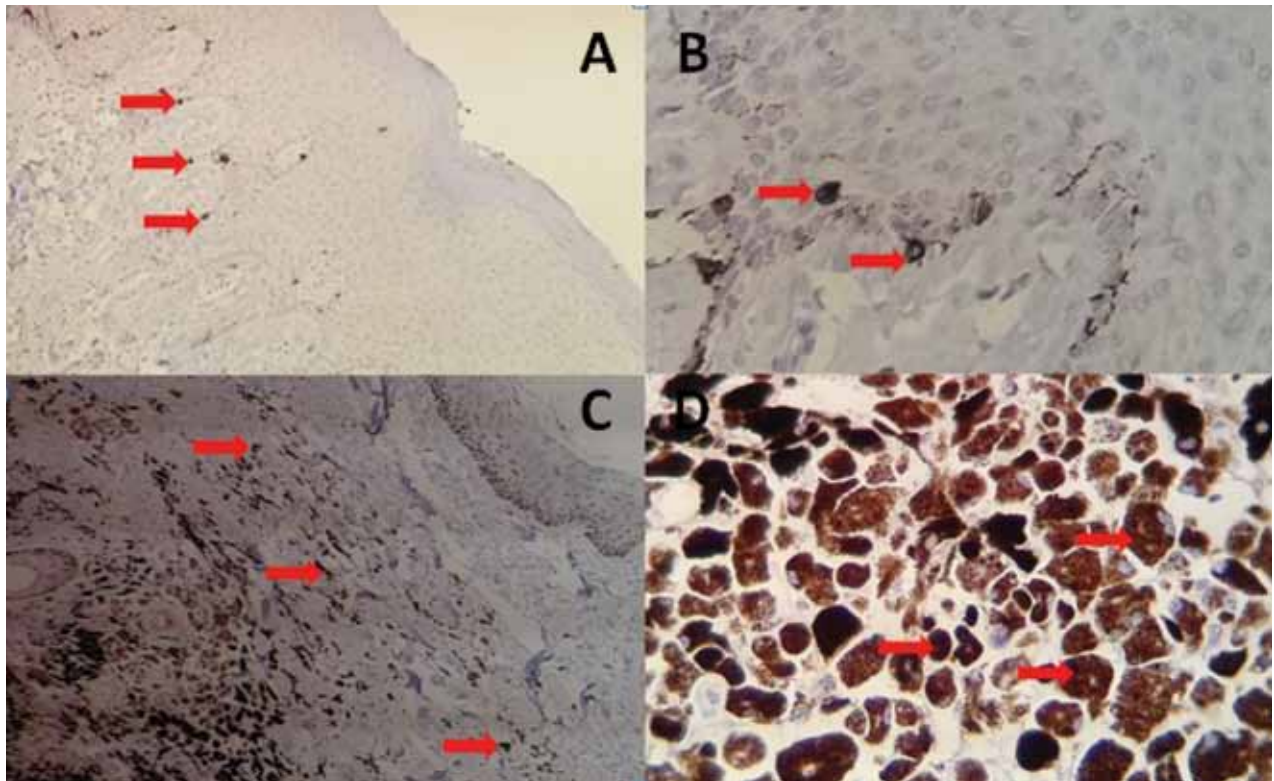


A) Dermis profunda 400X. Nótese el severo pleomorfismo celular y la inmunomarcación positiva de la población celular (flechas rojas); B) 400X dermis profunda de bovino. Nótese la disposición a manera de estructuras arremolinadas de la población celular. Se evidencia inmunomarcación (flechas rojas)

Fuente: Laboratorio de Patología, Universidad de Nariño.



**Figura 5. Inmunomarcación Melan A**



A) control positivo 4X (flechas rojas); B) 10X piel control positivo (flechas rojas), C y D marcador inmunohistoquímico Melan A. Se evidencia inmunomarcación (flechas rojas) en población celular localizada en dermis superficial y profunda.

Fuente: Laboratorio de Patología, Universidad de Nariño, Pasto, Colombia.

## DIAGNÓSTICO

Los hallazgos histopatológicos e inmunohistoquímicos permiten catalogar a la neoplasia como un tumor derivado de melanocitos de comportamiento maligno.

## DISCUSIÓN

Los estudios sobre tumores melanocíticos en bovinos son escasos. Un estudio retrospectivo de tumores en bovinos en un periodo de 45 años realizado en Brasil en 2011 evaluó 6706 necropsias con 586 tumores, de los cuales 15 casos eran melanomas de comportamiento benigno; de estos, 10 casos se

presentaron en animales menores de 24 meses (9). Otro estudio retrospectivo sobre la incidencia y tipo de tumores que afectaron el tracto genital de vacas lecheras y de carne en un periodo de 10 años (1988 a 1997) encontró que de 2400 vacas analizadas, en dos fueron detectados melanomas en la piel de la vulva (10). Entre 1986 y 1993, en Missouri, fueron registrados 10 melanocitomas cutáneos diagnosticados mediante histopatología en 10 bovinos jóvenes con promedio de 9 meses de edad (11).

Babic y colaboradores (2009) muestran un melanoma congénito en un ternero de 3 meses de edad con localización en tendón de Aquiles y pronósti-

co reservado (12). Así mismo, Brito y colaboradores (2009) dan a conocer un melanoma dendrítico oral de tipo metastásico en una vaca Friesian de 3,5 años (13). Da Silva (2008) muestra un melanoma maligno con metástasis a pulmón en una hembra de 5 años de la raza Nelore (14). En Eslovenia se registra un tumor con localización en maxilar superior y órbita ocular correspondiente a un melanoma maligno en una vaca de la raza pardo suizo de 2,5 años (15). En México, Ortega y Miranda (1998) dan cuenta del caso de melanoma en un bovino macho de engorde de 1,5 años de edad, mestizo, cebú con pardo suizo (16).

Los innumerables marcadores de rutina utilizados para identificar melanomas en animales de compañía y humanos incluyen anticuerpos dirigidos contra la proteína S-100, vimentina o enolasa. Desafortunadamente estos marcadores carecen de especificidad y pueden presentar reacción cruzada con otros tumores (6,17).

No obstante, la proteína S-100 tradicionalmente es el marcador más empleado y el más sensible (93-100%), pero su especificidad es relativamente baja (6,17). En humanos se ha establecido que el marcador S-100 es el más sensible, el cual se expresa en el 95 % de melanomas (4,6,17).

La presencia o ausencia de inmunomarcación debe correlacionarse con los hallazgos en HE y complementarse con el uso de marcadores de mayor especificidad y menor sensibilidad como el Melan A, que tiene sensibilidad del 85 al 97 %, para melanomas primarios, y del 57 al 92 %, para melanomas metastásicos y una especificidad entre el 95 y 100 % reportado en humanos, para el caso de anticuerpos monoclonales dirigidos contra antígenos específicos humanos. En el caso de animales de compañía se ha observado una reactividad cruzada entre 60 y 69 % cuando se emplea un marcador

que llega al 83 %; cuando se emplean combinaciones de marcadores, esto posiblemente demuestra la heterogeneidad de la expresión de los antígenos en animales de compañía. Por ende, es recomendable la utilización de varios marcadores inmunohistoquímicos para un mismo tumor en el caso de diagnóstico inmunohistoquímicos en medicina veterinaria (4,6).

Desafortunadamente la información disponible en el uso de marcadores inmunohistoquímicos en bovinos en diagnóstico de neoplasias es muy escasa (6). Razón por la cual, en el presente estudio se utilizaron los marcadores proteína S-100 y Melan A como los anticuerpos de elección. De acuerdo con las características macroscópicas (tamaño, forma, localización anatómica) y microscópicas (pleomorfismo celular, patrón de crecimiento, compromiso de estructuras adyacentes), sumado a los hallazgos inmunohistoquímicos, se puede determinar el comportamiento maligno del tumor. Estos hallazgos en otras especies, tales como animales de compañía, serían criterios para establecer un mal pronóstico; sin embargo, la información epidemiológica acerca del curso de la enfermedad y las características clínicas de este tipo de tumores en bovinos es escasa y variable, por lo cual es difícil establecer un pronóstico preciso del paciente objeto de estudio, con base en la medicina basada en la evidencia.

Se recomendó realizar seguimiento clínico del curso de la enfermedad en el paciente y en caso de muerte la necropsia y el estudio histopatológico, de tal forma que aporte información adicional acerca del comportamiento de la enfermedad en bovinos.

## CONCLUSIONES

El caso de estudio es la primera correlación diagnóstica que utiliza la histopatología y marcadores inmunohistoquímicos de neoplasias en bovinos en

el laboratorio de patología de la Universidad de Nariño.

Se requieren estudios específicos en bovinos para emplear marcadores inmunohistoquímicos de forma rutinaria como lo hacen en medicina humana.

Finalmente, se recomienda que toda escisión quirúrgica de masas en bovinos se complemente con diagnóstico histopatológico e inmunohistoquímico si lo requiere.

## AGRADECIMIENTOS

Los autores expresan sus agradecimientos a los docentes y estudiantes de la Clínica de Grandes Especies de la Universidad de Nariño.

## REFERENCIAS

1. World Organization of Health. Histologic classification of mesenchymal tumors of the skin and soft tissues of domestic animals. Washington, DC: WHO; 1999. p. 1-36.
2. Scott D. Color atlas of farm animal dermatology. USA: Wiley-Blackwell, 2007.
3. Meuten D. Tumors in domestic animals. 4a ed. USA: Wiley-Blackwell; 2002.
4. Smith SH, Goldschmidt MH, McManus PM. A comparative review of melanocytic neoplasms. *Vet Pathol.* 2002;39(6):651-78.
5. Jubb, Kennedy, Palmer's. Pathology of domestic animals. 5a. ed. Philadelphia: Saunders; 2007.
6. Sulaimon S, Kitchell B, Ehrhart E. Immunohistochemical detection of melanoma-specific antigens in spontaneous canine melanoma. *J Comp Path.* 2002;127(2-3):162-8.
7. Ohsie SJ, Sarantopoulos GP, Cochran AJ, Binder SW. Immunohistochemical characteristics of melanoma. *J Cutan Pathol.* 2008;35(5):433-44.
8. Goldschmidt M, Hendrick M. Tumors of the skin and soft Tissues. En: Meuten D. Tumors in domestic animals, 4a. Edition. Wiley-Blackwell; 2002. p. 58-132.
9. Lucena R, Rissi D, Kommers G, Pierazan F, Oliveira-Filho J, Macedo J, Flores M, Barros C. A retrospective study of 586 tumours in Brazilian cattle. *J Comp. Path.* 2011;145(1):20-4.
10. Yeruham I, Perl S, Orgad U, Yakobson B. Tumours of the vulva and vagina in cattle--a 10-year survey. *Vet J.* 1999;158(3):237-9.
11. Miller M, Weaver A, Stogsdill P, Fischer J, Kreeger J, Nelson S, Turk J. Cutaneous melanocytomas in 10 young cattle. *Vet Pathol.* 1995;32(5):479-84.
12. Babić T, Grabarević Z, Vuković S, Kos J, Matičić D. Congenital melanoma in a 3-month old bull calf - a case report. *Veterinarski Arhiv.* 2009;79(4):315-20.
13. Brito M, França T, Figueiraujo F, Seixas J, Braziliiano G, Iglesias L, Vargas P. Metastasizing oral melanoma in a cow. *Ciênc Rural.* 2009;39(4):1248-52.
14. Da Silva W. Melanoma maligno em bovino - relato de caso. *Vet Zootec.* 2008;15(3):45-6.
15. Mesaric M, Zadnik T, Cerne M. Malignant melanoma in a cow. *Acta Veterinaria (Beograd).* 2002;52(1):59-64.
16. Ortega-Pacheco A, Miranda-Soberanis J. Tumor melanocítico maligno en un bovino: reporte de caso. *Rev Biomed.* 1998;9:48-9.
17. Ordoñez N. Value of melanocytic-associated immunohistochemical markers in the diagnosis of malignant melanoma: a review and update. *Human Pathol.* 2014;45(2):191-205.