

Ciencia y Tecnología para la Salud Visual y Ocular

Volume 10 | Number 1

Article 6

January 2012

Tratamiento con clorhidrato de epinastina al 0,05 % en pacientes con síndrome de disfunción lagrimal moderado


Marcelo Carrizosa Murcia

Universidad de La Salle, Bogotá, mafarodriguez@unisalle.edu.co

Martha Fabiola Rodríguez Álvarez

Universidad de La Salle, Bogotá, mafarodriguez@unisalle.edu.co

Follow this and additional works at: <https://ciencia.lasalle.edu.co/svo>

 Part of the [Eye Diseases Commons](#), [Optometry Commons](#), [Other Analytical, Diagnostic and Therapeutic Techniques and Equipment Commons](#), and the [Vision Science Commons](#)

Citación recomendada

Carrizosa Murcia M y Rodríguez Álvarez MF. Tratamiento con clorhidrato de epinastina al 0,05 % en pacientes con síndrome de disfunción lagrimal moderado. *Cienc Tecnol Salud Vis Ocul*. 2012;(1): 65-76. doi: <https://doi.org/10.19052/sv.94>

This Artículo de Investigación is brought to you for free and open access by the Revistas científicas at Ciencia Unisalle. It has been accepted for inclusion in *Ciencia y Tecnología para la Salud Visual y Ocular* by an authorized editor of Ciencia Unisalle. For more information, please contact ciencia@lasalle.edu.co.

Tratamiento con clorhidrato de epinastina al 0,05% en pacientes con síndrome de disfunción lagrimal moderado

Treatment with Epinastine Hydrochloride to 0.05% in Patients with Moderate Tear Dysfunction Syndrome

MARCELO CARRIZOSA MURCIA*
MARTHA FABIOLA RODRÍGUEZ ÁLVAREZ**

RESUMEN

Antihistamínicos como el clorhidrato de epinastina tienen actividad antiinflamatoria y podrían usarse como tratamiento del síndrome de ojo seco. *Objetivo:* evaluar los cambios en la sintomatología, película lagrimal y superficie ocular antes y después del tratamiento con clorhidrato de epinastina en pacientes con síndrome de ojo seco. *Materiales y métodos:* se realizó un estudio piloto doble ciego en 20 pacientes con diagnóstico clínico de ojo seco moderado. Un ojo de cada paciente recibió tratamiento con clorhidrato de epinastina al 0,05% y el otro recibió hialuronato de sodio al 0,4%. Los dos ojos recibieron suplemento lagrimal con hialuronato de sodio al 0,4%. La dosis de tratamiento fue una gota tres veces al día por 45 días. Antes del tratamiento y 30 y 45 días después, se aplicó cuestionario validado para ojo seco (OSDI), test de Schirmer I, BUT y lisamina verde. Se aplicó la prueba t de Student y rangos de Wilcoxon. *Resultados:* se encontró una mejoría estadísticamente significativa en sintomatología a los 30 días de intervención con epinastina ($p=0,000$) y 45 días ($p=0,0000$). En la superficie ocular hubo mejoría clínica y significativa estadísticamente a los 45 días ($p=0,0001$). No se encontraron cambios significativos en la calidad ni en la cantidad de la película lagrimal. La reducción en la sintomatología y el grado de tinción con la epinastina a los 45 días fue estadísticamente significativa ($p<0,05$) con respecto al grupo control. *Conclusión:* la combinación clorhidrato de epinastina al 0,05% y hialuronato de sodio al 0,4% mejora la sintomatología y la superficie ocular en los pacientes con ojo seco moderado.

Palabras clave:

clorhidrato de epinastina, hialuronato de sodio, Schirmer I, BUT, lisamina verde, película lagrimal, tinción superficie ocular, OSDI, ojo seco.

ABSTRACT

Antihistamines such as epinastine hydrochloride have anti-inflammatory activity and could be used as a treatment for dry eye syndrome. *Objective:* To assess changes in symptoms, tear film and ocular surface before and after treatment with epinastine hydrochloride in patients with dry eye syndrome. *Materials and methods:* A double-blind pilot study was carried out in 20 patients with clinical diagnosis of moderate dry eye. One eye of each patient was treated with 0.05% of epinastine hydrochloride and the other received 0.4% of sodium hyaluronate. Both eyes received tear supplement with 0.4% of sodium hyaluronate. The treatment dose was one drop three times a day for 45 days. Before treatment and 30 and 45 days after, the validated questionnaire for dry eye (OSDI), the Schirmer I Test, BUT and lissamine green were used. The Student's t test and Wilcoxon ranges were used. *Results:* A statistically significant improvement in symptoms after 30 days of the intervention with epinastine was found ($p=0.000$) and after 45 days ($p=0.0000$). In the ocular surface there was clinically and statistically significant improvement after 45 days ($p=0.0001$). No significant changes were found in quality or quantity of the tear film. The reduction in symptoms and in the degree of staining with epinastine after 45 days was statistically significant ($p<0.05$) compared with the control group. *Conclusion:* The combination of epinastine hydrochloride 0.05% and sodium hyaluronate 0.4% improves symptoms and the ocular surface in patients with moderate dry eye.

Keywords:

Epinastine hydrochloride, sodium hyaluronate, Schirmer I, but, lissamine green, tear film, ocular surface staining, OSDI, dry eye.

*Optómetra, MSc en Ciencias de la Visión, Universidad de La Salle.

** Bacterióloga, Pontificia Universidad Javeriana. MSc en Inmunología, Universidad de Antioquia. Docente investigadora, Universidad de La Salle, Grupo Cuidado Primario Visual y Ocular.

INTRODUCCIÓN

El síndrome de ojo seco es una enfermedad multifactorial de la lágrima y la superficie ocular que resulta en síntomas de disconfort, disturbios visuales e inestabilidad lagrimal con daño potencial de la superficie ocular, el cual es acompañado por un incremento en la osmolaridad de la película lagrimal e inflamación de la superficie ocular (Dry Eye WorkShop, DEWS, 2007). Existen dos condiciones que siempre se establecen en la enfermedad, con independencia de la etiología: aumento de la osmolaridad de la película lagrimal e inflamación de la superficie ocular.

La presencia de la respuesta inflamatoria e inmunológica en el ojo seco fue reconocida inicialmente en el síndrome de Sjögren, por un significativo infiltrado de linfocitos T CD4+ y linfocitos B (LB) en las glándulas exocrinas (Fox et ál., 2000), infiltrado linfocitario que también ha sido demostrado en la conjuntiva de pacientes con ojo seco evaporativo por disfunción de las glándulas del meibomio (Reinoso et ál., 2011).

Posteriores investigaciones demostraron que en los pacientes con síndrome de Sjögren y no Sjögren hay incremento en la expresión de varios marcadores inflamatorios por las células epiteliales de la conjuntiva: moléculas del complejo mayor de histocompatibilidad clase II: HLA-DR y HLA-DQ, moléculas de adhesión intercelular (ICAM-1), CD40-ligando CD40, antígeno Fas y APO 2.7 (Brignole et ál., 2000, Rodríguez et ál., 2008b, Stern et ál., 2002) e incremento en la síntesis de citoquinas proinflamatorias como fractalkine/CX3CL1, IL-8/CXCL8, proteína inducible por interferón (IP-10/CXCL10), IL-6, IL-1 β , interferón gamma (INF- γ), IL-10, etc. (Enriquez de Salamanca et ál., 2010).

El daño de la superficie ocular se manifiesta como síntomas de disconfort, presente en todos los pacientes con ojo seco, lo cual es soportado por la alta sensibilidad de los cuestionarios validados en la detección de esta patología (DEWS, 2007). En los pacientes con síndrome de Sjögren, el dolor y la

molestia ocular se asocian a una neuropatía periférica, secundaria a la activación inmunológica y a la respuesta inflamatoria (Kaplan et ál., 1990), la cual está presente en todas las formas de ojo seco. Los nervios sensoriales y parasimpáticos son activados por mediadores inflamatorios como la histamina liberada por los mastocitos (Williams et ál., 1994). Resulta de gran interés que uno de los cambios estructurales observados en la glándula lagrimal, con la edad, sea el incremento en los mastocitos y el infiltrado linfocítico, lo que sugiere que estas células puedan estar involucradas directamente con la alteración en la función nerviosa, lo cual contribuiría a la disminución en la secreción de la glándula lagrimal en los pacientes mayores, quienes tienen una alta incidencia de ojo seco (Rocha et ál., 2008).

Los mastocitos son células inflamatorias localizadas en los tejidos. Sus gránulos contienen potentes mediadores inflamatorios como la histamina, la serotonina, heparina proteasas como la triptasa, etc. Un vez se activa el mastocito, ocurre la degranulación de mediadores preformados y la síntesis *de novo* de eicosanoides e interleuquina como la IL-4, IL-3, IL-5, IL-6, IL-13 y TNF- α . La distribución de los mastocitos en la conjuntiva humana no está bien definida; en la sustancia propia se han reportado entre 11.054 ± 6327 células por mm^3 . Este número se incrementa en forma apreciable en pacientes con conjuntivitis alérgica (Irani et ál., 1990), lo que demuestra el papel que cumple el mastocito en la fisiopatología de la conjuntivitis asociada a la hipersensibilidad tipo I. Sin embargo, un incremento significativo de estas células ha sido reportado en otras patologías oculares como el síndrome de Stevens Johnson, el pénfigo ocular cicatrizal, la hipersensibilidad tipo III y II, respectivamente (Yao et ál., 2003) y en enfermedades inflamatorias con trauma severo y vascular (Levin et ál., 1993).

Con base en la fisiopatología de la enfermedad se han propuesto varios esquemas de tratamiento para la disfunción lagrimal, de acuerdo con la severidad del síndrome, agentes lubricantes, fármacos antiinflamatorios (esteroides y aines) e inmunomo-

duladores (ciclosporina y tacrolimus). Hoy en día se está investigando la propiedad antiinflamatorios que tienen los antialérgicos en la mejoría de los signos y la disminución de la respuesta inflamatoria en el tratamiento de ojo seco (Brignole et ál., 2009). La búsqueda de nuevos agentes terapéuticos favorece el desarrollo investigativo en el tratamiento del síndrome en Colombia y mayor entendimiento de la fisiopatología, en especial la participación de la respuesta inflamatoria e inmunológica. Por lo tanto, el propósito de esta investigación fue evaluar la propiedad antiinflamatoria de epinastina clorhidrato 0,5 mg/ml, un nuevo medicamento antialérgico de uso tópico, con bajos o inexistentes efectos secundarios adversos en el alivio de los síntomas y reacciones inflamatorias locales en pacientes con síndrome de disfunción lagrimal.

MATERIALES Y MÉTODOS

TIPO DE ESTUDIO

Se realizó un estudio piloto, ensayo clínico no aleatorizado en pacientes con diagnóstico de ojo seco moderado, clasificados de acuerdo con Panel Delphi (2007).

PACIENTES

Se incluyeron 20 pacientes con diagnóstico de ojo seco moderado, mujeres con edades de entre 18 y 73 años de edad, que asistieron de forma voluntaria a la clínica de Optometría de la Universidad de La Salle en Bogotá, Colombia. Se excluyeron los pacientes con pingüecula y pterigion; usuarios de lentes de contacto blandos o rígidos; pacientes con antecedentes de cirugía ocular en los últimos tres meses previos al estudio; pacientes que recibían cualquier tratamiento tópico (excepto lubricantes); y mujeres embarazadas. A todos los pacientes que cumplieron los criterios de inclusión se les explicó claramente el estudio y los efectos adversos de los fármacos y quienes aceptaron participar firmaron el consentimiento informado, de acuerdo con la Declaración de Helsinki y la Resolución 8340 para

Investigación en Salud del Ministerio de Salud de Colombia. El protocolo contó con la aprobación ética y el aval del Comité de Investigaciones de la Facultad de Ciencias de la Salud de la Universidad de La Salle.

FÁRMACOS

Se utilizaron dos colirios: como tratamiento clorhidrato de epinastina al 0,05% (Poén, Argentina, comercializado en Bogotá, Colombia por Roemmers) y como control hialuronato de sodio al 0,4% (Poén, Argentina, comercializado en Bogotá, Colombia por Roemmers). Los medicamentos fueron reenvasados bajo condiciones estériles y codificados con colores por la casa comercial con el propósito de realizar el enmascaramiento de los fármacos para el investigador principal y los participantes. Los medicamentos fueron entregados al investigador quien administró los fármacos y dio al paciente las indicaciones sobre la dosificación. La codificación por colores permitió al paciente intervenido favorecer el entendimiento de cómo debía ser la administración tópica para cada ojo; de esta forma se controló que no confundiera los frascos. El estudio fue enmascarado para el investigador y los participantes hasta terminar la evaluación estadística de los resultados, tiempo en el cual el laboratorio reveló la codificación, siendo el colirio azul hialuronato de sodio al 0,4% y el colirio verde clorhidrato de epinastina al 0,05%.

DISEÑO DEL ESTUDIO

El mismo paciente sirvió de tratamiento y control, de la siguiente manera: un ojo del paciente recibió el tratamiento (clorhidrato de epinastina al 0,05%) y el otro ojo el colirio control (hialuronato de sodio al 0,4%). De esta forma, el mismo paciente controló las variables fisiológicas entre cada uno de los ojos intervenidos. La dosis de tratamiento para todos los ojos fue una gota tres veces al día por 45 días y, adicionalmente, todos los pacientes recibieron suplemento lagrimal con el mismo colirio utilizado como control: hialuronato de

sodio al 0,4% una gota tres veces al día. Una vez se confirmó el diagnóstico de cada paciente, se realizaron las siguientes pruebas clínicas: cuestionario validado para ojo seco (OSDI), test de Schirmer I, BUT y tinción lisamina verde/esquema Oxford. El tratamiento se inició con las dosis mencionadas y las mismas pruebas se repitieron a los 30 y 45 días de tratamiento.

CUESTIONARIO VALIDADO PARA DIAGNÓSTICO DE OJO SECO (OSDI)

Todos los pacientes respondieron al cuestionario para ojo seco (OSDI), de manera personalizada y en presencia del investigador principal, para despejar cualquier duda. Las preguntas se hicieron sobre la sintomatología de la última semana y en cada caso se anotó la frecuencia de aquella. El puntaje obtenido se multiplicó por 25 y se dividió por el número de preguntas respondidas. *Valores de referencia:* normal: ≤ 10 ; leve: $\geq 11-20$; moderado: $\geq 21-45$; severo: > 45 (Schiffman et ál., 2000).

PRUEBA DE SCHIRMER I

A cada paciente se le puso una tira de papel filtro (Tear Flo de HUB Pharmaceuticals, Estados Unidos), doblada por la ranura y enganchada sobre el margen inferior palpebral temporal sin anestesia. Al paciente se le indicó que mirara hacia arriba antes de la inserción de la tira y se contabilizaron 5 min con libre parpadeo. *Valores de referencia:* normal: ≥ 10 mm/5 min; alterado: < 10 mm/5 min (Gálves et ál., 1998).

BUT (BREAK UP TIME)

Se aplicó fluoresceína 1 mg, en tiras (BIO GLO, Estados Unidos), primero en el ojo derecho y después en ojo izquierdo; se usó un filtro amarillo 12 wratten para mejorar la observación de la película lagrimal sobre toda la córnea y se contabilizó con cronómetro el intervalo de tiempo transcurrido entre un parpadeo y la primera aparición de un islote de desecación corneal (modificado de Johnson y Murphy, 2005, citado en DEWS, 2007). *Valores de*

referencia: normal: ≥ 5 s; alterado: < 5 s (Abelson et ál., 2002, citado en DEWS, 2007).

GRADUACIÓN DEL DAÑO DE LA SUPERFICIE OCULAR CON VERDE LISAMINA

Se aplicó una gota de verde lisamina al 1% (laboratorio diagnóstico de superficie ocular, Colombia). En el fondo de saco conjuntiva se configuró la lámpara de hendidura, con una amplificación de 16X en iluminación difusa blanca. La visibilidad y dosis de este colorante es la misma que para el rosa de Bengala, con muy buena tolerancia, por lo cual no requiere anestesia. Dado que no se difunde en la sustancia propia de la conjuntiva, el patrón de tinción se mantiene durante más tiempo; este patrón también se observa en forma adecuada en la córnea. Para observar esta se levantó ligeramente el párpado superior y se valoró el área afectada; se determinó el puntaje de la superficie total de la córnea. Para determinar el grado de tinción de la conjuntiva bulbar de la zona temporal, el paciente miró nasalmente, y para determinar el puntaje de la zona nasal el paciente miró temporalmente. *Valores de referencia:* se establecieron de acuerdo con la escala de graduación Oxford, de la siguiente manera: grado 0: normal; grado I: leve; grados II-III: moderado; grado IV: severo (Bron et ál., 2003, citado en DEWS, 2007).

Para el análisis estadístico, la distribución normal de los datos fue evaluada con la prueba de Shapiro Wilk y, a efectos de evaluar los cambios antes y después del tratamiento, se utilizó el test de t de Student pareada, test de t de Student para datos no pareados y test de los rangos de Wilcoxon.

RESULTADOS

PACIENTES

Se evaluaron 20 pacientes, de género femenino entre 18 y 73 años de edad. Del total de los pacientes dos tenían síndrome de Sjögren secundario, asociado a artritis reumatoidea. La edad promedio

fue 46 años (IC 95% 40; 52,0). Las características clínicas basales de cada grupo de pacientes se describen en la tabla 1.

TABLA 1. Características basales de sintomatología (OSDI), calidad (BUT) y cantidad (Schirmer) de la película lagrimal y grado de tinción de la superficie ocular (TLV) por tratamiento

VARIABLES	HIALURONATO DE SODIO 0,4%		CLORHIDRATO DE EPINASTINA 0,05%	
	PROMEDIO	IC 95%	PROMEDIO	IC 95%
OSDI (puntaje)	73,50	63,00; 85,30	74,80	63,40; 84,10
BUT (s)	1,65	1,00; 2,20	1,70	0,90; 2,04
Schirmer (mm/5 min)	3,80	2,60; 5,40	3,75	2,70; 5,40

TLV	HIALURONATO DE SODIO 0,4%		CLORHIDRATO DE EPINASTINA 0,05%	
	PORCENTAJE (%)	FRECUENCIA	PORCENTAJE (%)	FRECUENCIA
Grado 1	5	1/20	5	1/20
Grado 2	30	6/20	20	4/20
Grado 3	45	9/20	55	11/20
Grado 4	20	4/20	20	4/20

Cambios en la sintomatología (OSDI) a los 30 y 45 días de intervención

A los 30 días de intervención con hialuronato de sodio al 0,4% el puntaje promedio disminuyó a 58,10; la diferencia de promedios con respecto al inicio del tratamiento fue de 15,41 ($p=0,000$), diferencia clínica y estadísticamente significativa. A los 45 días el promedio de puntaje fue de 48,15, con una diferencia de promedios de 9,90 ($p=0,000$), entre los 30 y 45 días. Con respecto al tra-

tamiento con clorhidrato de epinastina al 0,05%, a los 30 días de intervención el promedio de la sintomatología fue de 53,70, con una diferencia clínica y estadísticamente significativa de 21,15 ($p=0,000$) cuando se comparó con el puntaje antes de iniciar el tratamiento. A los 45 días el promedio del puntaje fue de 40,50 y la diferencia de promedios entre los 30 y 45 días fue de 13,15 (10,10; 16,10) ($p=0,000$), diferencias clínica y estadísticamente significativas.

Al comparar el grupo de pacientes que recibió epinastina con el que recibió hialuronato no se encontraron diferencias significativas antes del tratamiento ($p=0,71$); la diferencia de promedios fue de -1,37 puntos IC 95% (-8,90; 6,20). A los 30 días, la diferencia del puntaje entre los grupos fue de 4,37 IC 95% (-2,17; 10,90), con una $p=0,1$. A los 45 días la diferencia de la sintomatología fue significativa, estadística y clínicamente relevante ($p=0,008$), siendo el puntaje promedio con epinastina de 40,50 y con hialuronato de sodio de 48,10, con una diferencia en el puntaje de 7,62 puntos IC 95% (2,04; 13,10) menos con clorhidrato de epinastina (figura 1).

Cambios en la calidad de película lagrimal (BUT) a los 30 y 45 días de intervención

A los 30 días de intervención con hialuronato de sodio 0,4% el promedio fue de dos segundos, y la diferencia de promedios con respecto al inicio del tratamiento fue de 0,30 segundos, sin diferencias

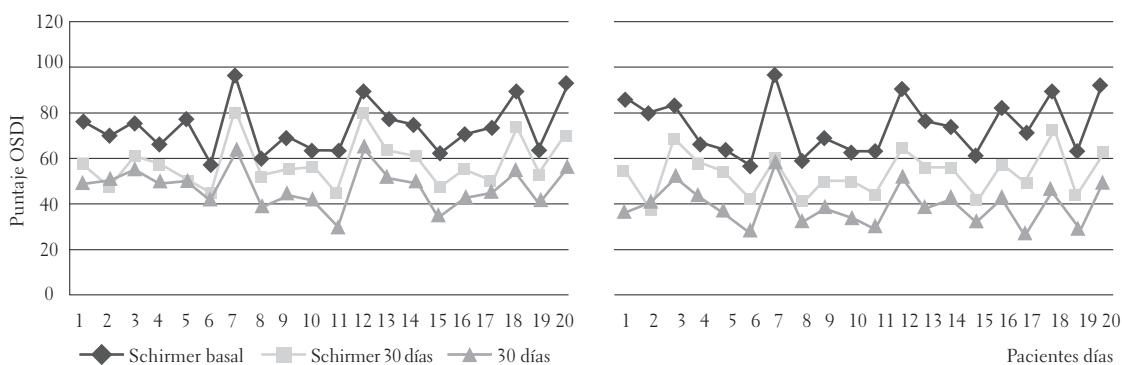


FIGURA 1. Evolución de la sintomatología (OSDI) a partir del día 0 (0 D), 30 (30 D) y 45 días (45 D), de cada paciente intervenido con hialuronato de sodio (izquierda) y clorhidrato de epinastina (derecha)

estadísticamente significativas ($p=0,3$). La diferencia de promedios de los 30 a los 45 días fue de 0,05 segundos, con una $p=0,12$, por lo que se evidencia que no existieron diferencias estadísticamente significativas. En el grupo tratado con clorhidrato de epinastina 0,05%, se observó que entre el inicio y a los 30 días de intervención la diferencia de promedios fue de 0,45 segundos, con diferencias estadísticamente significativas ($p=0,00009$), pero que no son clínicamente relevantes. Entre los 30 y los 45 días no hubo diferencias; la diferencia de los promedios fue igual a cero segundos (tabla 2).

La comparación entre grupos identificó que en el grupo de pacientes que recibió hialuronato de sodio al 0,4% y el que recibió clorhidrato de epinastina al 0,05% no tenían diferencias significativas, ni estadística ($p=0,83$) ni clínicamente relevantes antes del tratamiento: -0,05 segundos IC 95% (-0,52; 0,42). Después del tratamiento tampoco se encontraron diferencias significativas entre los grupos; a los 30 días la diferencia fue de -0,20 segundos IC 95% (-0,68; 0,28) ($p=0,40$) y a los 45 días de -0,15 segundos IC 95% (-0,64; 0,34) ($p=0,54$) (tabla 2).

TABLA 2. Cambios en la calidad (BUT) y cantidad (Schirmer) de la película lagrimal a los 30 (30 D) y 45 días (45 D) de tratamiento con hialuronato de sodio o clorhidrato de epinastina

VARIABLES	HIALURONATO DE SODIO 0,4%		CLORHIDRATO DE EPINASTINA 0,05%	
	PROMEDIO	DIFERENCIAS	PROMEDIO	DIFERENCIAS
BUT (0 días) (s)	1,65		1,70	
BUT (30 días) (s)	2,00	0,30	2,15	0,45*
BUT (45 días) (s)	2,05	0,05	2,15	0,00
Comparación entre grupos: * $p < 0,05$				
Schirmer (0 días) (mm/5 min)	3,80		3,75	
Schirmer (30 días) (mm/5min)	4,05	0,25	4,15	0,40*
Schirmer (45 días) (mm/5 min)	3,85	0,05	4,20	0,10
Comparación entre grupos: * $p < 0,05$				

Cambios en la cantidad de película lagrimal (test de Schirmer) a los 30 y 45 días de intervención

El Schirmer inicial y a los 30 días de tratamiento con hialuronato de sodio al 0,4% mostró una diferencia de promedios 0,25 mm/5 min ($p=0,09$), sin diferencias estadísticamente significativas. En cuanto a la intervención entre los 30 y los 45 días, tampoco se encontraron diferencias significativas ($p=0,3$); la diferencia de promedios fue de 0,05 mm/5 min IC 95% (-0,15;-0,05). La diferencia de promedios del Schirmer inicial y a los 30 días de tratamiento con clorhidrato de epinastina al 0,05% fue de 0,40 mm/5 min ($p=0,016$); se encontraron diferencias estadísticamente significativas, pero estas no fueron clínicamente relevantes. A los 30 y a los 45 días la diferencia de promedios fue de 0,10 mm/5 min IC 95% (-0,43;-0,23), valor $p=0,54$, sin diferencias estadísticamente significativas (tabla 2).

En la comparación del tratamiento con clorhidrato de epinastina 0,05% y hialuronato de sodio 0,4% no se encontraron diferencias estadísticamente significativas antes del tratamiento (-0,05 mm/5 min IC 95% (-0,83; 0,93) $p=0,9$), ni a los 30 días, con una diferencia de promedios de -0,50 mm/5 min IC 95% (-0,64; 0,34) y una $p=0,54$. A los 45 días se observó mayor promedio en la cantidad de película lagrimal en los pacientes que fueron intervenidos con clorhidrato de epinastina, con una diferencia de promedios de 0,35 mm/5 min IC 95% (-1,20; 0,52), sin embargo, esta no fue estadísticamente significativa ($p=0,42$).

Cambios en el grado de tinción de la superficie ocular a los 30 y 45 días de intervención

Entre el inicio y a los 30 días de intervención con hialuronato de sodio al 0,4%, se evidenciaron diferencias estadísticamente significativas ($p=0,0016$): el 70% de los ojos se encontraron en el grado 2. De igual forma, a los 45 días de tratamiento se mostraron diferencias estadísticamente significativas, con una $p=0,02$. A los 45 días, el mayor porcentaje

de ojos (65%) estaban en el grado 2. A los 30 días de intervención con clorhidrato de epinastina, con respecto al inicio, no se encontraron diferencias estadísticamente significativas ($p = 0,70$); sin embargo, el 55% de los ojos estuvo en el grado 2 y el 20% en el grado 1, lo cual representa una mejoría clínica significativa. A los 45 días de tratamiento el 90% de los ojos alcanzaron el grado 1, con diferencias estadísticamente significativas ($p = 0,0001$) (tabla 3).

TABLA 3. Cambios en el grado de tinción de la superficie ocular con lisamina verde (TLV) a los 30 y 45 días de intervención con hialuronato de sodio 0,4%, o clorhidrato de epinastina 0,05%

VARIABLES	HIALURONATO DE SODIO				CLORHIDRATO DE EPINASTINA			
	GRADO 1	GRADO 2	GRADO 3	GRADO 4	GRADO 1	GRADO 2	GRADO 3	GRADO 4
TLV 0 días (%)	5	30	45	20	5	20	55	20
TLV 30 días (%)	5	70 *	20	5	20	55	20	5
TLV 45 días (%)	20	65 *	10	5	90 *	5	5	0

* $p < 0,05$

Al comparar el grupo que recibió hialuronato de sodio al 0,4% y aquel que recibió clorhidrato de epinastina al 0,05%, no se encontraron diferencias significativas antes del tratamiento. Se observó que a los 45 días de su aplicación, la disminución de la tinción fue mayor en los pacientes intervenidos con epinastina, disminución estadísticamente significativa, $p = 0,00000$ y clínicamente relevante (figuras 2 y 3).

DISCUSIÓN

El ojo seco es una de las patologías oculares más comunes de la consulta de optometría u oftalmología, principalmente en mujeres (Schaumberg, 2003). En este estudio el 100% de los pacientes fueron mujeres con diagnóstico de ojo seco moderado, dato que corrobora la alta prevalencia del síndrome en el género femenino.

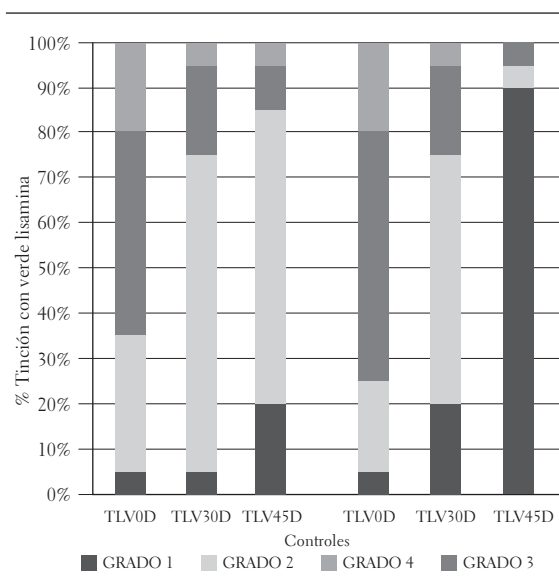


FIGURA 2. Evolución del grado de tinción de la superficie ocular (lisamina verde) antes del tratamiento (0 D), 30 (30 D) y 45 días (45 D), en pacientes intervenidos con hialuronato de sodio (izquierda) y clorhidrato de epinastina (derecha)

En la actualidad el reconocimiento del papel que juega la inflamación en la patogénesis del síndrome ha revaluado su manejo y tratamiento, que tradicionalmente involucra la hidratación y lubricación de la superficie ocular (DEWS, 2007, Bhavsar et ál., 2011). En este estudio, el grupo tratado con hialuronato de sodio presentó una mejoría significativa en la sintomatología y en el grado de tinción de la superficie ocular a los 30 días, y a los 45 días se mantuvo la respuesta, con una leve mejoría. Varios estudios han reportado la eficacia del hialuronato de sodio en el tratamiento del síndrome de ojo seco, demostrando mejoría significativa en la sintomatología y tinción de la superficie ocular después de un mes de uso (Vogel, et ál., 2010; Johnson et ál., 2008; Vico et ál., 2005). Similares resultados se encontraron en este trabajo; sin embargo, es claro que las lágrimas artificiales constituyen una terapia de mantenimiento que no actúa directamente sobre la causa del síndrome.

El grupo tratado con clorhidrato de epinastina al 0,05% redujo de manera significativa los síntomas reportados por los pacientes con el cuestionario OSDI después de 30 y 45 días de intervención, lo

que es similar a lo encontrado en el grupo tratado con hialuronato, pero a los 45 días la disminución en la sintomatología fue significativamente menor con respecto al grupo control. Comparando los resultados, en el grupo tratado con epinastina hubo mayor tendencia a mejorar; en el primer control la diferencia fue de 21,50 puntos, frente a una reducción de 15,41 puntos con el hialuronato. Si se tiene en cuenta el puntaje utilizado por el OSDI, en el que cada grado tiene un rango entre 10 y 24 puntos, la mayoría de los pacientes tratados con epinastina tuvieron una mejoría clínica y estadísticamente significativa, siendo mayor después de 45 días de tratamiento, donde el promedio de las diferencias fue de 34,30 puntos, comparado con 25,30 en el grupo control. Podemos deducir, entonces, que a los 45 días de tratamiento con epinastina, la sintomatología se redujo por lo menos en un grado de severidad. Sin embargo, es importante resaltar que en este estudio piloto se utilizó como control el ojo contralateral, lo cual pudo haber representado dificultad para el paciente a la hora de valorar en forma individual la sensación de cada ojo.

Lo anterior se puede atribuir a la actividad antiinflamatoria que tiene la epinastina: inhibe la secreción de TNF- α , IL-5, IL-8 e IL-10 y disminuye el infiltrado de neutrófilos en el tejido (Galatowicz et ál., 2007). Estas citoquinas y células se han reportado en el ojo seco asociado o no al síndrome de Sjögren (Solomon et ál., 2001; Pflugfelder, Beuerman y Stern, 1998; Stern et ál., 2002; Brignole et ál., 2000; Enríquez de Salamanca et ál., 2010), como respuesta del tejido al daño o trauma generado por la alteración en la calidad o cantidad de la película lagrimal. De allí que la terapia antiinflamatoria o inmunosupresora sea considerada como el primer enfoque terapéutico que actúa sobre la fisiopatología de la enfermedad (DEWS, 2007; Bhavsar et ál., 2011). En el presente trabajo solamente se valoró la mejoría clínica y subjetiva del paciente; no obstante, la significancia clínica y estadística del tratamiento con epinastina sobre el grupo control hace pensar que fue debido al control de la respuesta inflamatoria.

En la bibliografía revisada no se encontraron reportes del uso de la epinastina en el tratamiento del ojo seco, pero sí del ácido N- acetil aspartil glutámico (NAAGA), un estabilizador de la membrana de los mastocitos con propiedades antiinflamatorias similares a las de la epinastina; inhibe la adhesión leucocitaria, la síntesis de leucotrienos, la expresión de moléculas coestimuladoras y la liberación de histamina por los mastocitos (Bouhla et ál., 2002).

Se realizó un estudio piloto, multicéntrico, doble ciego, para evaluar la eficacia del NAAGA en la reducción de la inflamación en pacientes con ojo seco. Los pacientes fueron tratados durante tres meses con NAAGA, teniendo como control cloruro de sodio al 0,9%. En cada visita se realizaron pruebas clínicas y se determinó la expresión de HLA-DR y mucina de secreción (MUC5AC) en la conjuntiva, mediante citología de impresión. Se ha reportado que la expresión de MUC5AC, MUC1, MUC2 y MUC4 se disminuye de manera significativa en el síndrome de ojo seco, por lo cual se ha sugerido que se utilice como prueba diagnóstica en estos pacientes (Corrales et ál., 2011). Después de tres meses de tratamiento, hubo una disminución significativa en las manifestaciones clínicas y en la expresión del antígeno HLA-DR en el grupo tratado con Naaga, confirmando la propiedad antiinflamatoria del fármaco, lo cual representa una ventaja adicional sobre las lágrimas artificiales, ya que el fármaco actúa sobre la condición que agrava y perpetúa el síndrome. Los autores concluyen que el ácido N-acetil aspartil glutámico podría estar indicado en el tratamiento del síndrome de ojo seco moderado (Brignole et ál., 2009).

Otro hallazgo estadístico y clínicamente significativo fue la mejoría en la tinción de la superficie ocular valorada con lisamina verde en los ojos intervenidos con clorhidrato de epinastina al 0,05%. Al igual que la sintomatología, su efecto fue más marcado en el segundo control a los 45 días, donde el 90% de los pacientes obtuvieron una tinción correspondiente al grado 1, incluso en los pacientes con síndrome de Sjögren (figura 3). La reducción

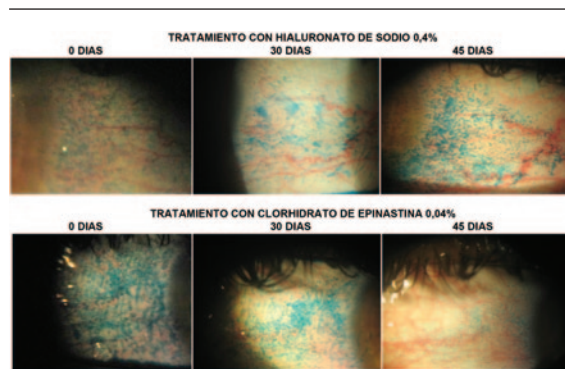


FIGURA 3. Evolución de la tinción de la superficie ocular con lisamina verde en un paciente con síndrome de Sjögren secundario a artritis reumatoidea, intervenido con hialuronato de sodio (OD) y clorhidrato de epinastina (OI)

del grado de tinción de la superficie ocular es un indicador indirecto del control de la respuesta inflamatoria. La combinación de epinastina con un sustituto lagrimal como el hialuronato de sodio resulta ser favorable para la mejoría de la sintomatología y tinción de la superficie ocular, ya que la epinastina reduce la producción de citoquinas y mediadores inflamatorios por los mastocitos, células que posiblemente también actúen en la fisiopatología del ojo seco, y a su vez, el hialuronato de sodio mejora la bioadhesión y humectación de la superficie ocular.

Los mastocitos son las células efectoras en la inducción del proceso inflamatorio de la hipersensibilidad inmediata, principalmente mediada por la liberación de histamina. No obstante, estas células no solo liberan histamina en el tejido cuando son activadas; también sintetizan eicosanoides, citoquinas como IL-4, IL-5, IL-8 y TNF- α , dándoles la habilidad de iniciar toda la cascada de inflamación (Church y McGill, 2002). Hoy en día se reconoce que los mastocitos están involucradas en muchos procesos patológicos y fisiológicos (Rao y Brown, 2008; Bachelet et ál., 2006), incluso en patologías oculares diferentes a la conjuntivitis alérgica, como en el síndrome de Stevens Johnson y el pénfigo ocular cicatrizal, hipersensibilidad tipo III y II, respectivamente (Yao et ál., 2003).

Dado que el mastocito es el blanco de fármacos antialérgicos como la epinastina, la olopatadina, el

fumarato de ketotifeno y la azelastina, las evidencias sugieren, además del efecto antihistamínico y estabilizador de la membrana de los mastocitos, que estos fármacos también tienen acción antiinflamatoria (Galatowicz et ál., 2007; Lambiase et ál., 2009). Uno de los efectos secundarios de los antihistamínicos es la disminución en la secreción lagrimal, motivo por el cual se limitaría su uso como antiinflamatorios en el tratamiento del ojo seco; sin embargo, la seguridad y eficacia de muchos antialérgicos ha sido ampliamente demostrada.

En esta investigación, la epinastina aumentó la calidad y cantidad a los 30 y a los 45 días de aplicación del tratamiento, sin que fuera clínicamente significativa; no obstante, se comprobó que esta no genera disminución en la calidad ni en la producción lagrimal. Estos resultados confirman lo reportado por otros estudios, en los cuales se demuestra que la epinastina no inhibe la secreción lagrimal en modelos animales con o sin ojo seco inducido (Lekhanont et ál., 2007; Villarreal et ál., 2006) y que la solución oftálmica de epinastina es tolerable y segura, sin efectos colaterales sistémicos (Pradhan et ál., 2009). Con respecto al aumento estadísticamente significativo en la calidad lagrimal (BUT), este quizás se deba a la mejoría de la superficie ocular, dado que esta condición depende de la cantidad de mucina, la cual es secretada por las células caliciformes de la conjuntiva; no obstante, este aumento no fue significativo clínicamente; es necesario un seguimiento por más tiempo para comprobar si este parámetro mejora de manera apreciable como consecuencia del restablecimiento de la superficie ocular.

En esta investigación los pacientes con síndrome de ojo seco moderado, tratados con clorhidrato de epinastina, mostraron mejoría clínica y significativa estadísticamente en el estado de la superficie ocular y en la sintomatología, sin cambios importantes en la cantidad y calidad lagrimal. De esta forma, el estudio se aproxima a determinar los efectos antiinflamatorios de la epinastina, aunque no se demostró la disminución en la expresión de marcadores inflamatorios, siendo la mayor difi-

cultad el diseño del trabajo experimental, en el que al mismo paciente se le aplicó el control y el tratamiento, de manera simultánea, lo cual pudo generar confusión en los resultados, en particular en la valoración de la sintomatología. Debido a lo anterior, es necesario realizar más estudios de intervención, con una muestra más significativa, con un diseño cruzado o aleatorizado e incluyendo la detección de marcadores inflamatorios y citoquinas, para comprobar la eficacia del clorhidrato de epinastina en la reducción de la inflamación y su asociación con la mejoría clínica de los pacientes.

CONCLUSIONES

El presente estudio piloto concluyó que después de un mes de tratamiento con clorhidrato de epinastina al 0,05% y de hialuronato de sodio al 0,4% se mejora el estado de la superficie ocular y la sintomatología en pacientes con ojo seco moderado, tal vez por la acción antiinflamatoria de la epinastina.

La epinastina clorhidrato al 0,05% no afecta la cantidad ni la calidad de película lagrimal, lo cual implica que su acción antihistamínica no ocasiona cambios especiales en la producción lagrimal, de tal forma que podría utilizarse como coadyuvante en el tratamiento de pacientes con ojo seco.

AGRADECIMIENTOS

Los investigadores agradecen la colaboración de los participantes en el estudio y a Laboratorios Roemmers por el aporte en los medicamentos y su enmascaramiento.

REFERENCIAS

Ankita, S., Bhavsar, S. G., y Sunita, M. (2011). A Review on Recent Advances in Dry Eye: Pathogenesis and Management. *Oman Journal of Ophthalmology*, 4 (2), 50-56.

Bachelet, I., Levi-Schaffer, F., y Mekori, Y. A. (2006). Mast Cells: Not Only in Allergy. *Immunology and Allergy Clinical North American*, 26 (3), 407-425.

Bouhhal, H., Blondin, C., Haeffner-Cavaillon, N., y Goldschmidt, P. (2002). N Acetyl-Aspartyl Glutamic Acid (Naaga) Inhibits the Adhesion of Leukocytes to Activated Endothelial Cells and Down-Modulates the Cytokine-Induced Expression of Adhesion Molecules. *Journal French of Ophthalmology*, 25 (10), 993-1000.

Brignole-Baudolin, F., Robert, P. Y., Creuzot-Garcher, C., Olmiere, C., et ál. (2009). Evaluation of Naaga Efficacy in Dry Eye Syndrome. *Journal Français d'Ophthalmologie*, 32 (9), 613-620.

Brignole, F., Pisella, P. J., Goldschild, M., De Santin Jean, M., Goguel, A., y Baudoin, C. (2000). Flow Cytometric Analysis of Inflammatory Markers in Conjunctival Epithelial Cells of Patients with Dry Eyes. *Investigative in Ophthalmic and Vision Science*, 41 (6), 1356-1363.

Church, M. K., y McGill, J. I. (2002). Human Ocular Mast Cells. *Current Opinion Allergy Clinical Immunology*, 2 (5), 419-422.

Corrales, R. M., Narayanan, S., Fernández, I., Mayo, A., Galarreta, D. J., Fuentes-Páez, G., Chaves, F. J., Herreras, J. M., y Calonge, M. (2011). Ocular Mucin Gene Expression Levels as Biomarkers for the Diagnosis of Dry Eye Syndrome. *Investigative in Ophthalmic and Vision Science*, 52 (11), 8363-8369.

Dines, K. C., y Powell, H. C. (1997). Mast Cell Interactions with the Nervous System: Relationship to Mechanisms of Disease. *Journal Neuropathology Experimental Neurology*, 56 (6), 627-640.

Dry Eye Workshop International (DEWS) (2007). Report of the International Dry Eye Workshop. *The Ocular Surface*, 5 (2), 67-204.

Enríquez-de-Salamanca, A., Castellanos, E., Stern, M. E., Fernández, I., Carreño, E., García-Vázquez, C., Herreras, J. M., y Calonge, M. (2010). Tear Cytokine and Chemokine Analysis and Clinical Correlations in Evaporative-Type Dry Eye Disease. *Molecular Vision*, 19 (16), 862-873.

Fox, R. I., Howell, F. V., Bone, R. C., y Michelson, P. (1984). Primary Sjögren Syndrome: Clinical and Immunopathology Features. *Seminars in Arthritis and Rheumatism*, (14), 77-105.

- Galatowicz, G., Ajayi, Y., Stern, M. E., y Calder V. L. (2007). Ocular Anti-Allergic Compounds Selectively Inhibit Human Mast Cell Cytokines in Vitro and Conjunctival cell Infiltration in Vivo. *Clinical and Experimental Allergy*, 37 (11), 1648-1656.
- Galves, J. F., Lou, M. J., y Adreu, E. (1998). Ojos secos: diagnóstico y tratamiento. *Información Terapéutica del Sistema Nacional de Salud*, 22 (5), 117-122.
- Irani, A. M., Butrus, S. I., Tabbara, K. F., y Schwartz, L. B. (1990). Human Conjunctival Mast Cells: Distribution of MCT and MCTC in Vernal Conjunctivitis and Giant Papillary Conjunctivitis. *Journal Allergy and Clinic Immunology*, 86 (1), 34-40.
- Johnson, M. E., Murphy, P. J., y Boulton, M. (2008). Carbomer and Sodium Hyaluronate Eyedrops for Moderate Dry Eye Treatment. *Optometry and Vision Science*, 85 (8), 750-757.
- Kaplan, J. G., Rosenberg, R., Reinitz, E., Buchbinder, S., y Schaumburg, H. H. (1990). Peripheral Neuropathy in Sjogren's Syndrome. *Muscle Nerve*, (13), 570-579.
- Lambiase, A., Micera, A., y Bonini, S. (2009). Multiple Action Agents and the Eye: Do They Really Stabilize Mast Cells? *Current Opinion Allergy Clinical Immunology*, 9 (5), 454-465.
- Lekhanont, K., Park, C. Y., Combs, J. C., Suwan-Apichon, O., Rangsin, R., y Chuck, R. S. (2007). Effect of Topical Olopatadine and Epinastine in the Botulinum Toxin B-Induced Mouse Model of Dry Eye. *Journal Ocular Pharmacology Therapy*, 23 (1), 83-88.
- Levin, L. A., Albert, D. M., y Johnson, D. (1993). Mast Cells in Human Optic Nerve. *Investigative Ophthalmology & Visual Science*, (34), 3147-3153.
- Paul, W. (1998). *Fundamental Immunology* (4th ed.). New York: Lippincott-Raven.
- Pflugfelder, S. C., Tseng, S. C., Sanabria, O., Kell, H., García, C. G., Felix, C., Feuer, W., y Reis, B. L. (1998). Evaluation of Subjective Assessments and Objective Diagnostic Tests for Diagnosing Tear-Film Disorders Known to Cause Ocular Irritation. *Cornea*, 17 (1), 38-56.
- Pradhan, S., Abhishek, K., y Mah, F. (2009). Epinastine: Topical Ophthalmic Second Generation Antihistamine without Significant Systemic Side Effects. *Expert Opinion Drug Metabolic Toxicology*, 5 (9), 1135-1140.
- Rao, K. N., y Brown, M. A. (2008). Mast Cells: Multifaceted Immune Cells with Diverse Roles in Health and Disease. *Annual N.Y. Academic Science*, (1143), 83-104.
- Reinoso, R., Calonge, M., Castellanos, E., Martino, M., Fernández, I., Stern, M. E., y Corell, A. (2011). Differential Cell Proliferation, Apoptosis, and Immune Response in Healthy and Evaporative-Type Dry Eye Conjunctival Epithelia. *Investigative Ophthalmology and Visual Science*, 52 (7), 4819-4828.
- Rocha, E. M., Alves, M., Ríos, J. D., y Dartt, D. A. (2008). The Aging Lacrimal Gland: Changes in Structure and Function. *The Ocular Surface*, 6 (4), 162-174.
- Schaumberg, D., Sullivan, D., Buring, J., y Dana, M. (2003). Prevalence of Dry Eye Syndrome Among US Women. *Journal American of Ophthalmology*, (136), 318-326.
- Solomon, A., Dursun, D., Liu, Z., Xie, Y., Macri, A., y Plugfelder, S. C. (2001). Pro and Anti-Inflammatory Forms of Interleukin-1 in the Tear Fluid and Conjunctiva of Patients with Dry Eye Disease. *Investigative Ophthalmology & Visual Science*, 42 (10), 2283-2292.
- Stern, M. E., Gao, J., Schwalb, T. A., Ngo, M., Tieu, D. D., Chan, C. C., Reis, B. L., Whitcup, S. M., Thompson, D., y Smith, J. A. (2002). Conjunctival T-Cell Subpopulations in Sjögren's and Non-Sjögren's Patients with Dry Eye. *Investigative Ophthalmology and Visual Science*, 43 (8), 2609-2614.
- Vico, E., Quereda, A., Benítez-Del-Castillo, J. M., Fernández, C., y García-Sánchez, J. (2005). A Comparative Study of 0.15% Sodium Hyaluronate versus Polyvinyl Alcohol in the Treatment of Dry Eyes. *Archives Society Española Ophthalmology*, 80 (7), 387-394.
- Villareal, A., Farley, W., y Pflugfelder, S. (2007). Effect of Topical Ophthalmic Epinastine and Olopatadine on Tear Volume in Mice. *Eye & Contact Lens*, 32 (6), 272-276.
- Vogel, R., Crockett, R. S., Oden, N., Laliberte, T. W., y Molina, L. (2010). Demonstration of Efficacy in the Treatment of Dry Eye Disease with 0.18% Sodium Hyaluronate Ophthalmic Solution (Vismed, Rejena). *American Journal of Ophthalmology*, 149 (4), 594-601.
- Williams, R. M., Singh, J., y Sharkey, K. A. (1994). Innervation and Mast Cells of the Rat Exorbital Gland:

The Effects of Age. *Journal Autonomo Nervios System*, (47), 95-108.

Yao, L., Baltatzis, S., Zafirakis, P., Livir-Rallatos, C., Voudouri, A., Markomichelakis, N., Zhao, T., y Foster,

C. S. (2003). Human Mast Cell Subtypes in Conjunctiva of Patients with Atopic Keratoconjunctivitis, Ocular Cicatricial Pemphigoid and Stevens-Johnson Syndrome. *Ocular Immunology Inflammation*, 11 (3), 211-222.

Recibido: 3 de febrero del 2012

Aceptado: 8 de marzo del 2012

CORRESPONDENCIA

Martha Fabiola Rodríguez Álvarez

mafarodriguez@unisalle.edu.co