

Acta Zoológica Mexicana (n.s.) 22(3): 1-10 (2006)

MORFOLOGÍA DE LA TROMPA DE EUSTAQUIO EN COBAYOS (*CAVIA PORCELLUS*), GALLO DOMÉSTICO (*GALLUS GALLUS*) Y RANAS (*RANA CATESBEIANA*)

Emilio ARCH TIRADO, Antonio VERDUZCO MENDOZA y Jaime LEYBÓN IBARRA

Instituto Nacional de Rehabilitación INR. Av. México Xochimilco N°. 289. Col Arenal de
Guadalupe. Del. Tlalpan. México, D.F. C.P. 14389, MÉXICO
arch@infosel.net.mx, cnrverduzco@hotmail.com

RESUMEN

El presente trabajo tuvo como objetivo analizar las diferencias morfológicas entre mamíferos, aves y batracios, por lo que se realizó una comparación de la trompa de Eustaquio (TE) en tres especies animales diferentes: cobayo, gallo doméstico y rana. Para el estudio se utilizaron 30 cabezas (10 por especie) de los animales antes mencionados. Se determinó que en estas tres especies la TE está adaptada al hábitat, en el caso de los cobayos los torus tubarios se encuentran en la rinofaringe, en las aves se encuentra un torus tubario (que se bifurca hacia el oído medio) en el techo de la cavidad oral y en las ranas está en la porción lateral de la orofaringe y está permanentemente abierto. La trompa difiere en tamaño y forma en las diferentes especies.

Palabras Clave: Trompa de Eustaquio, Audición, Anatomía Comparada.

ABSTRACT

The aim of the present paper is to compare the morphology of Eustachian Tube (ET) in guinea pigs, domestic birds and frogs, with the purpose of analyzing the morphological differences among mammals, birds and batrachians. For the study 30 heads were used (10 for species) of the animals before mentioned. It was found that in these three species the TE is adapted to the habitat, in the case of the guinea pigs the torus tubarios is in the nasopharynx, in the birds is a torus tubarios (to bifurcate in toward the half hearing) in the roof of the oral cavity and in the frogs this in the lateral portion of the oropharynx and this permanently open one. The ET differs in size and it forms in the different species.

Key Words: Eustachian Tube, Audition, Comparative Anatomy.

INTRODUCCIÓN

El primero en describir la trompa de Eustaquio fue Alcmeón de Crotona un Pitagórico de Grecia (500 AC), el cual al disecar una cabra encontró un conducto que comunicaba el oído interno con la boca (Kumate 1987). Años más tarde, Bartolomé Eustaquio (1562) describió la función de dicha estructura (Barquin 1971). Posteriormente, Toynbe en 1853 estudió la función tubaria y concluyó que la trompa únicamente se abre durante la deglución (Donalson 1973).

Las tres funciones básicas de la Trompa de Eustaquio (TE) son: 1. Igualar presiones, 2. Drenar secreciones y 3. Actuar como barrera de protección, la primera es posiblemente la de mayor importancia desde el punto de vista clínico (Vilar 1973).

La TE transmite el aire de la nasofaringe al oído medio, manteniendo el equilibrio de presiones entre el aire contenido en el oído medio y el del exterior, de esta manera se minimiza el riesgo de infecciones al oído medio por la nasofaringe. La TE se divide en dos porciones: ósea y cartilaginosa. La cartilaginosa funciona principalmente como válvula, ya que en su porción inicial se encuentra el torus tubario que como se mencionó anteriormente, es la válvula que funciona para mantener la presión en el oído medio, la ósea es un tubo rígido que en el caso de los humanos se localiza en la porción petrosa del temporal, la porción ósea de la trompa está involucrada en las patologías secundarias (otitis crónicas) ya que al estar incluida en el temporal, puede presentar infecciones crónicas en donde se afectarán, el oído interno y el sistema vestibular. Ambas porciones están unidas y a su vez comunican la rinofaringe con el oído medio (Schuknecht 1967).

La TE en mamíferos y aves, en condiciones normales, drena la reducida secreción de las glándulas tubulares y calciformes repartidas a lo largo de la totalidad de la mucosa de la caja y las glándulas acinosas y calciformes del propio revestimiento tubárico. (Valle *et al.*1981).

El músculo tensor del velo del paladar es el único músculo capaz de abrir la TE, lo cual ha sido demostrado mediante la lesión de dicho músculo, lo cual origina una disfunción tubaria. La mayor parte del músculo tensor del velo del paladar (75% al 80%) surge en forma de cartílago fibroso en la porción lateral de la TE (Ross &, Sente 1971, Cole 1974, Du *et al.* 2000, Takasaki *et al.*2002, Ishijima *et al.* 2002).

Por otra parte, estudios comparativos del oído medio en mamíferos han determinado que la mayor diferencia es la variación de la medida con relación al cráneo del animal, de este modo, en los mamíferos, el tamaño promedio de la TE corresponde al observado en el murciélago (*Pipistrellus pipistrellus*), y el oído medio más grande está presente en la rata canguro (*Dipodomys nitratoides*). El oído medio en la mayoría de los mamíferos constituye una cavidad continua, sin embargo, en algunas especies esta porción está dividida en pequeños espacios (Pye & Micheliffe 1968).

Estudios comparativos anatomofisiológicos de la TE han establecido que las principales diferencias son: 1. Abertura faríngea, 2. Porción media de la trompa, 3. Entrada de la trompa dentro de la cavidad timpánica, 4. Tipo de tejido conectivo o el cartílago o ambos y 5. La ausencia o presencia de divertículo (Sucheston & Cannon 1971).

Es importante señalar que existen diferencias morfofisiológicas en la TE en aves y anuros, con respecto a los mamíferos. En las aves el meato auditivo externo se extiende oblicuamente, ventral y caudal a partir de la abertura oval. La entrada del meato mide de 4-5 mm de diámetro. El oído medio esta formado por la cavidad timpánica llena de aire y el conducto auditivo que conecta con la orofaringe (Sisson & Grossman 1983). Se reporta que el oído medio de las aves está bien desarrollado y la membrana timpánica se encuentra situada a cierta profundidad en el fondo de un conducto estrecho, ya que esta especie carece de pabellón auricular. Las TE solo tienen una sola salida faríngea de posición media (Weichert 1981), pero no se describe claramente su anatomía y fisiología (Gordom 1990, Sisson J, Grossman 1983, Golstein 1982, Romer 1985, Nussheg 1980, Grool & Walter, Frandsom 1985, Dukes 1981, Kelb 1975, Bone 1983).

Los anfibios para su estudio se dividen en tres órdenes: los ápodos, los urodelos y los anuros, en este último grupo se encuentran las ranas por lo que resultan de interés para el estudio.

La rana y el sapo durante la metamorfosis adquieren un nuevo oído medio, el cual es análogo al encontrado en los demás vertebrados vivientes (Stebbins 1983).

Por lo antes mencionado se puede resumir que la rana ilustra un experimento logrado por la naturaleza, con el uso de estructuras anatómicas y vías existentes con base en la adaptación funcional a nuevas necesidades ambientales, esta característica se ha estudiado para relacionar la filogenia con la ontogenia de la audición. Este fenómeno no sólo ocurrió en la evolución durante milenios, sino que se repite en la metamorfosis de la rana permitiendo su observación directa y sirviendo como un modelo experimental para una modificación del proceso (Brume 1976).

Al igual que otros vertebrados acuáticos, las larvas de los anfibios están provistas de órganos de línea lateral que se conservan en los adultos si la especie se mantiene en medio acuático (Cockrum & Cavley 1985). En el laboratorio de Bioacústica del INR se realizan estudios sobre la adaptación de las especies y el uso de los sonidos para su comunicación, al entender la función comparada de la TE en animales de laboratorio, se facilitará el análisis del comportamiento acústico en estas especies, para lo cuál se llevaron a cabo observaciones de la TE en 3 distintas especies animales, analizando principalmente las características anatomofisiológicas y filogenéticas de dicha estructura.

MATERIAL Y MÉTODOS

Animales.- Se utilizaron las cabezas de 3 especies diferentes de animales: de cobayo (n=10), de gallo doméstico (n= 10) y de rana (n=10), los cuales fueron sacrificados siguiendo los principios que rigen el uso y manejo de animales de experimentación. Los cuales fueron mantenidos en condiciones de alojamiento y alimentación acordes a lo estipulado en la norma oficial mexicana NOM-062-ZOO-1999 (especificaciones técnicas para la producción, cuidado y uso de los animales de laboratorio). Con la finalidad de evitar infecciones de oído medio que pudieran interferir con la obtención y el análisis de resultados, todos los animales fueron alojados en el bioterio del INR 20 días antes de la disección.

Procedimiento.- Para el estudio, a todos los animales se les cortó la mandíbula y el abordaje topográfico se realizó con equipo de disección otológico y con la ayuda de un microscopio estereoscópico quirúrgico CARL-ZEISS 6615. Durante las disecciones de la TE en las diferentes especies se tomaron fotografías y se realizó la descripción en cada etapa de las necropsias, en el caso del cobayo y el ave se realizó anatomía topográfica, hasta localizar las TE y describir su forma y trayectoria, en el caso de las ranas se accesa directamente a las TE. Las descripciones anatómicas se realizaron en el Laboratorio de Cirugía Experimental del INR.

RESULTADOS

En el caso de los cobayos la porción cartilaginosa de la TE es de forma cilíndrica con una medida de 2mm de longitud y el músculo tensor del velo del paladar es el encargado de abrir y cerrar la TE. El torus tubario está en la pared lateral de la rinofaringe y su apertura es de 1mm de diámetro, la porción ósea de la trompa es de 4mm la cual desemboca en la bula timpánica en la porción cefálica de la bula con un diámetro de 1mm. La porción cartilaginosa de la TE se invagina en la porción ósea. (Figs. 1 y 2)

En el gallo doméstico, el torus tubario se encuentra en la porción dorsal y medial de la cavidad oral, que es una hendidura que denominamos torus primario, mide 8mm de longitud aproximadamente y tiene 3mm de profundidad, en el fondo de esta hendidura en su porción caudal se encuentra el torus que denominamos secundario, con una entrada de aire común a los oídos medios, es cartilaginosa y su dirección es dorsal interna con un diámetro de 2mm, posteriormente se bifurca y cada parte se invagina en dos entradas óseas en la base del cráneo, que continúan la dirección del conducto óseo, y este sigue la dirección hacia el oído medio, el cual es un conducto bien definido en medio de un hueso esponjoso, la porción ósea de la trompa mide 4mm de longitud tiene forma de cono presentando en el diámetro menor la entrada de la trompa cartilaginosa y aumentando su diámetro hacia el oído medio. (Figs. 3 y 4)

La morfología de la trompa de Eustaquio en aves se debe tal vez a una forma de protección de la membrana timpánica, debido a que las aves tienen descensos que en algunas ocasiones superan los 90 Km./hr. Las aves en los descensos deben empujar con la lengua al torus primario ejerciendo una presión hacia el torus tubario secundario y las trompas de Eustaquio, presión mayor a la que puedan ejercer los mamíferos y de esta manera el equilibrio de presiones durante el vuelo y los descensos serán más efectivos que el que pudiera ejercer un mamífero, de esta manera se evitará el estallamiento de la membrana timpánica en las maniobras antes mencionadas.

En la rana, encontramos al torus tubario en la porción lateral de la orofaringe (propia mente no existe la rinofaringe), el torus permanece abierto todo el tiempo y se cierra con los pliegues de la cavidad oral. Es óseo en toda su porción medial y cefálica, el diámetro del torus tubario es de 3 mm. No existe la trompa cartilaginosa, la consistencia de todo el trayecto de la trompa es óseo paralelo al paladar y su longitud es de 7mm siguiendo la forma del torus tubario, en su porción dorsodistal está la membrana timpánica. La TE tiene forma de hendidura con un canal cartilaginosa que completa la porción ventral, no se pueden precisar las inserciones ya que se prolonga por atrás de la membrana timpánica hacia la región dorsal del tórax. (Figs. 5, 6, 7 y 8)

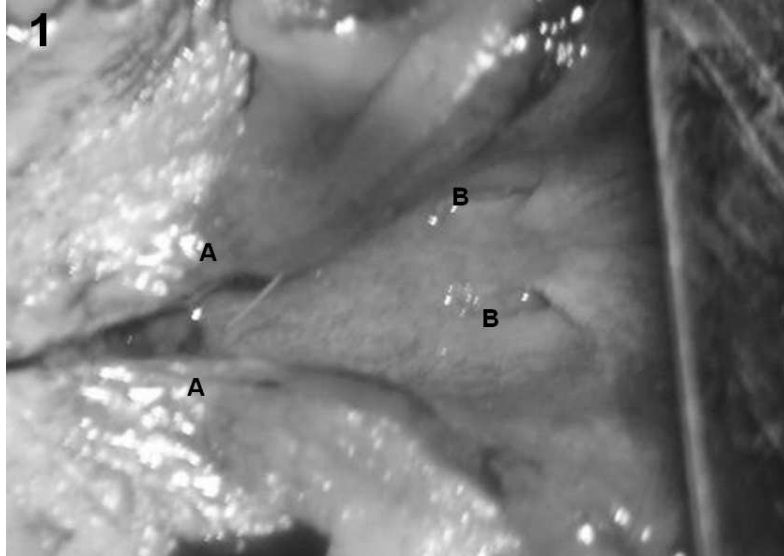


Figura 1

(A) En primer plano, se puede observar el corte longitudinal del velo del paladar, permitiendo observar en el plano más profundo ambos orificios del (B) Torus tubario en la rinofaringe del cobayo.

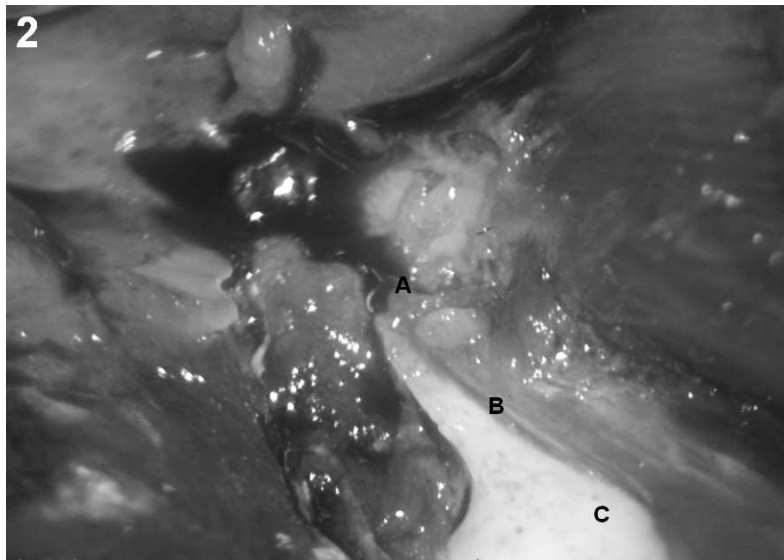


Figura 2

Para localizar la TE en el cobayo, se realizó una disección retroauricular hasta localizar (C) la bula timpánica, se separó el tejido conjuntivo y muscular adyacente, así como el periostio de la bula timpánica, la fotografía muestra la trayectoria de la trompa que va de la bula timpánica hacia la rinofaringe identificándose (B) la porción ósea y (A) la porción cartilaginosa de la TE.

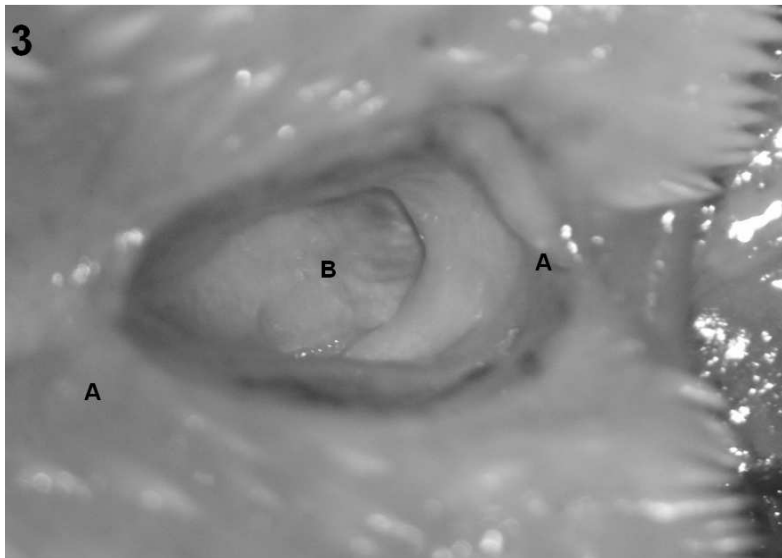


Figura 3

En el Gallo doméstico al separar la mandíbula inferior, podemos identificar en el techo de la cavidad bucal el (A) Torus tubario primario, mientras que el (B) Torus tubario secundario se encuentra en un plano más profundo siendo la única entrada de aire al oído medio.

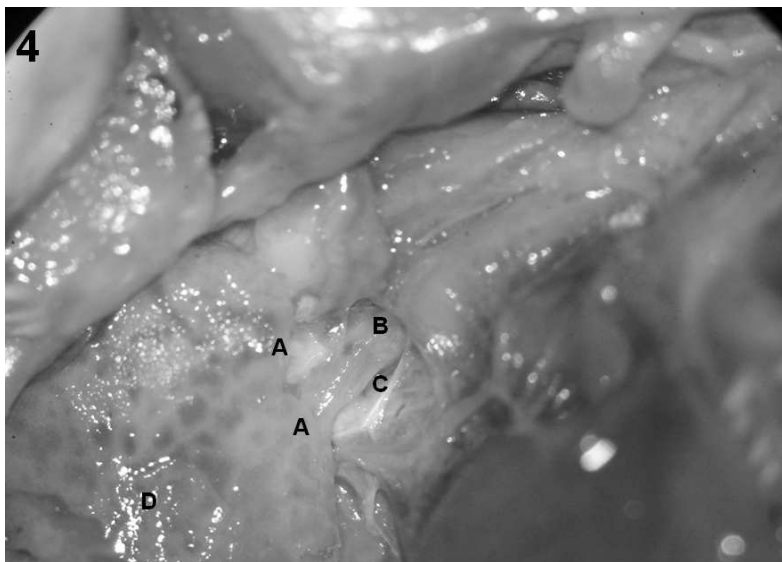


Figura 4

Se pueden identificar en la fotografía del Gallo doméstico, como inmediatamente después de la (B) bifurcación de (C) la trompa cartilaginosa, esta se invagina en (A) los orificios de la porción ósea de la TE, para continuar su trayectoria hacia el oído medio, nótese la parte de (D) hueso esponjoso por la que la TE atraviesa en su interior.

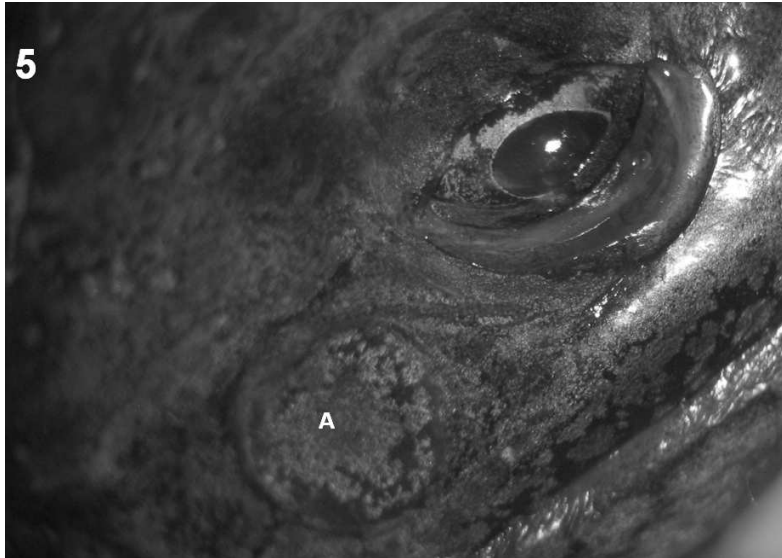


Figura 5

(A) La membrana timpánica de la rana se encuentra en la parte posterior y lateral al ojo, sin presentar oído externo cómo en la mayoría de los mamíferos. Nótese su forma circular y superficial.

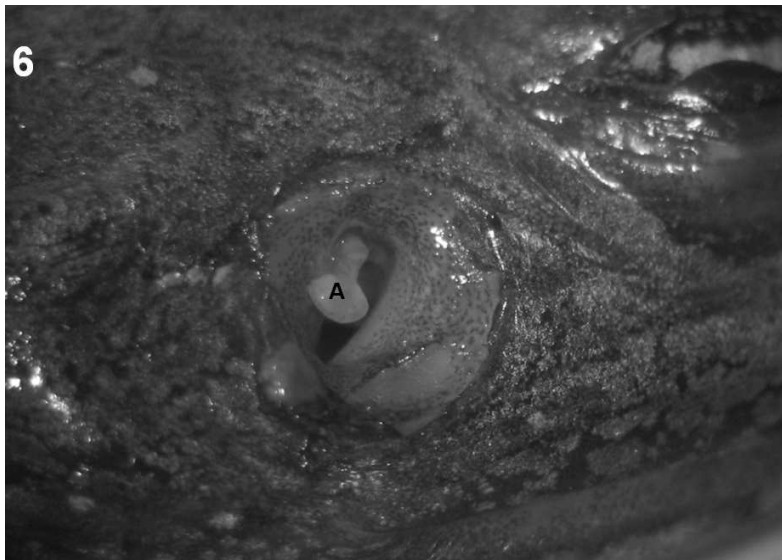

Figura 6

Al remover la membrana timpánica de la rana, puede observarse (A) la columella, que conecta a la membrana timpánica con la ventana oval para la transducción del sonido.

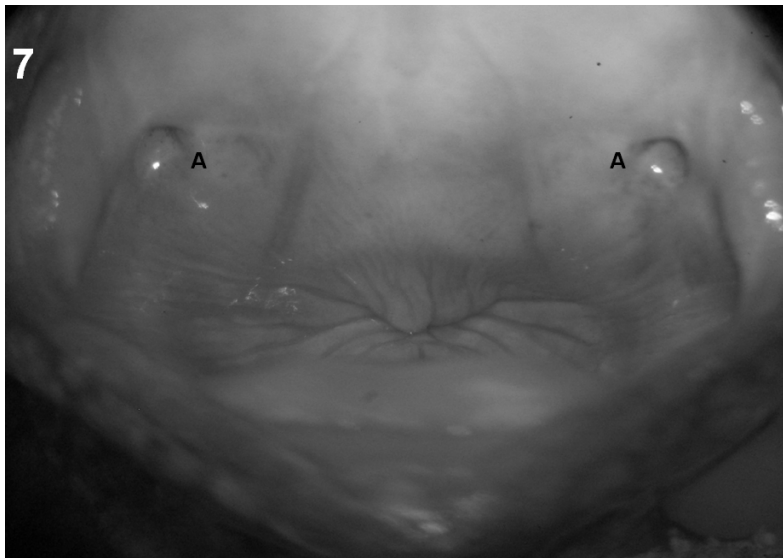


Figura 7

(A) Los torus tubarios de la rana permanecen abiertos y son cerrados por los pliegues de la boca en la rana.

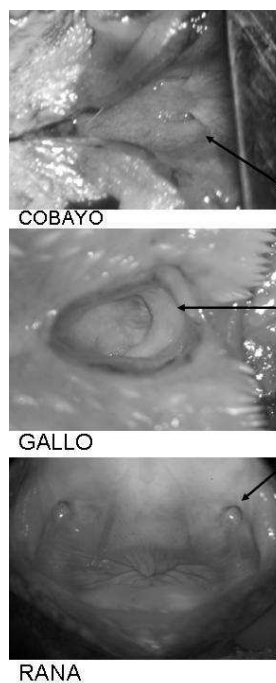


Figura 8

Se observan los torus tubario de las tres especies, en el cobayo, los torus se encuentran debajo del velo de paladar; en el gallo, se identifica un solo conducto torus tubario secundario que se encuentra en un plano más profundo siendo la única entrada de aire al oído medio y en la rana los torus tubarios permanecen abiertos hasta que son cerrados por los pliegues de la boca de la rana

CONCLUSIONES

La morfología de la trompa de Eustaquio en el cobayo por su anatomía y función es parecida a la del ser humano, presentando porción ósea y porción cartilaginosa bien definidas. Por lo cual podría resultar un buen modelo para el estudio de la otitis media aguda y crónica.

En la experimentación con cobayos se utiliza la otitis provocada, el conocer los accesos a la TE en esta especie facilita este tipo de estudios.

La porción del torus tubario primario en las aves está en la orofaringe y no en la rinofaringe como en los mamíferos, la hendidura común de las trompas de Eustaquio está muy cerca de las fosas nasales, esto se podría interpretar entre más presión de aire entre por las fosas nasales la lengua empujará mayor presión de aire sobre el torus tubario primario.

La morfología de la trompa de Eustaquio en la rana es diferente a la encontrada en aves y mamíferos, ya que está permanentemente abierta a diferencia de las otras especies que se cierra y se abre durante la deglución, la trompa de Eustaquio en la rana se cierra con los pliegues de la boca, esta forma tal vez esté relacionada con la conducción del sonido dentro del agua, facilitando la conducción sonora. Lo mismo sucede cuando se vacía la trompa cuando la rana está en tierra y su oído medio está preparado para la conducción aérea.

El oído medio de las ranas no está sujeto a cambios bruscos de presión y la ventilación de la caja timpánica se realiza constantemente y sin alguna presión ejercida por la trompa.

Podemos proponer a la rana como un modelo ideal para estudios filogenéticos de la trompa de Eustaquio ya que durante la metamorfosis la trompa se va formando para adaptar al animal a una conducción sonora aérea que utilizará durante su vida terrestre, las especies que continúan con una vida acuática no pierden la línea lateral, con la que los renacuajos y peces localizan las fuentes vibratorias debajo del agua.

Por último podemos señalar que durante la metamorfosis que lleva a cabo el renacuajo a rana, el órgano auditivo evoluciona de acuático a terrestre pasando por la conducción ósea por las patas delanteras.

LITERATURA CITADA

- Barquin, M.** 1971. *Historia de la Medicina*. Ed. Impresiones Modernas 227 pp.
- Bone, J.** 1983. *Fisiología y anatomía animal*. México. Ed. Manual Moderno 431 pp.
- Brume, H. Sarvat H. & Nesty H.** 1976. *Evolución del sistema nervioso*. España. Ed. Ciencia Estudio 138 pp.
- Cockrum, H. & Cavley, F.** 1985. *Zoología*. México. Ed. Interamericana.
- Cole R. & Cole, S.** 1974. Eustachean tube in cleft lip and palate patients. *Arch Otolaryng* 99 (5):337-341.
- Donalson, A.** 1973. Physiology Eustachean Tube, *Arch Otolaryng*. 97(1):9-12.
- Du X.Z., Huang L.Z., Wang, E.G., Zhang, B.X. & Luo, W.** 2000. Influence of cleftpalate on middle ear conduction and eustachian function. *Lin Chuang Er Bi Yan Hou Ke Za Zhi*; Jul., 14(7):303-4.

Arch et al.: *Trompa de Eustaquio en cobayo, gallo y rana*

- Dukes, D.** 1981. *Fisiología de los animales domésticos*. México. Ed Aguilar 1498-1499 pp.
- Frandsom, R.** 1985. *Anatomía y fisiología de animales domésticos*. México Ed. Interamericana 103-104 pp.
- Golstein L.** 1982. *Fisiología comparada*. México. Ed. Interamericana 124-128 pp.
- Gordom, M.** 1990. *Fisiología animal. Principios y Adaptaciones al Medio Ambiente*. México. Ed. CECCSA 552-562 pp.
- Grool, M., & Walter, P.** 1978. *Histología y anatomía microscópica comparada de mamíferos domésticos*. México. Ed. Labor 424-425 pp.
- Ishijima, K., Sando, I., Balaban, C.D, Miura, M. & Takasaki, K.** 2002. Functional anatomy of levator veli palatini muscle and tensor veli palatini muscle in association with eustachian tube cartilage. *Ann Otol Rhinol Laryngol.* Jun;111(6):530-6.
- Kelb, E.** 1975. *Fisiología veterinaria*. México Ed. Acribia 1043 pp.
- Kumate, J.** 1987. *Investigación clínica*. Cenicenta y Ave Fénix. México UNAM 36-38 pp.
- Nussheg, W.** 1980. *Anatomía y fisiología de animales domésticos*. México. Ed. Acribia 171-237 pp.
- Pye, A. & Micheliffe, R.** 1968. Structural variations in the mammalian middle ear. *Medical and Biological Illustration London.* 28(2):124-127.
- Romer, A.** 1985. *Anatomía comparada vertebrados*. México. Ed. Interamericana 334-344 pp.
- Ross, M, & Sente, M.** 1971. Functional anatomy of the tensor palate. *Arch Otolaryng* 93 (1):1-8.
- Schuknecht, HF, & Kerv, G.** 1967. Pathology of Eustachean Tube. *Arch Otolaryngology* 86 (5):497-502.
- Sisson, J., & Grossman, J.** 1983. *Anatomía de los animales domésticos*. México Ed. Salvat 529, 804-805 pp.
- Stebbins, W.** 1983. *The acoustic sense of animals*. Harvard University Press. Cambridge 78 pp.
- Sucheston, M. & Cannon, S.** 1971 Eustachean tube of several mammalian species. *Arch Otolaryng* 93(1):58-64.
- Takasaki, K., Sando, I., Balaban, C.D. & Miura, M.** 2002. Functional anatomy of the tensor veli palatini muscle and Ostmann's fatty tissue. *Ann Otol Rhinol Laryngol.* 111(11):1045-9.
- Valle, V., Banzo, J., Ferrer, J.** 1981. Aportaciones al estudio de la función de drenaje de las trompas de Eustaquio mediante escintografía secuencial. *Anales otorrinolaringológicos Ibero-Americanos* 8(5):399-415.
- Vilar, P. & Hernández, V.** 1973. Manometría de la trompa de Eustaquio. *Acta Otorrinolaringológica Ibero Americana* 24(5):42-53.
- Weichert, C. & Presh, W.** 1981. *Elementos de anatomía de los cordados*. México. Mc Graw Hill 462-463 pp.

Recibido: 3 de mayo 2005

Aceptado: 4 de abril 2006